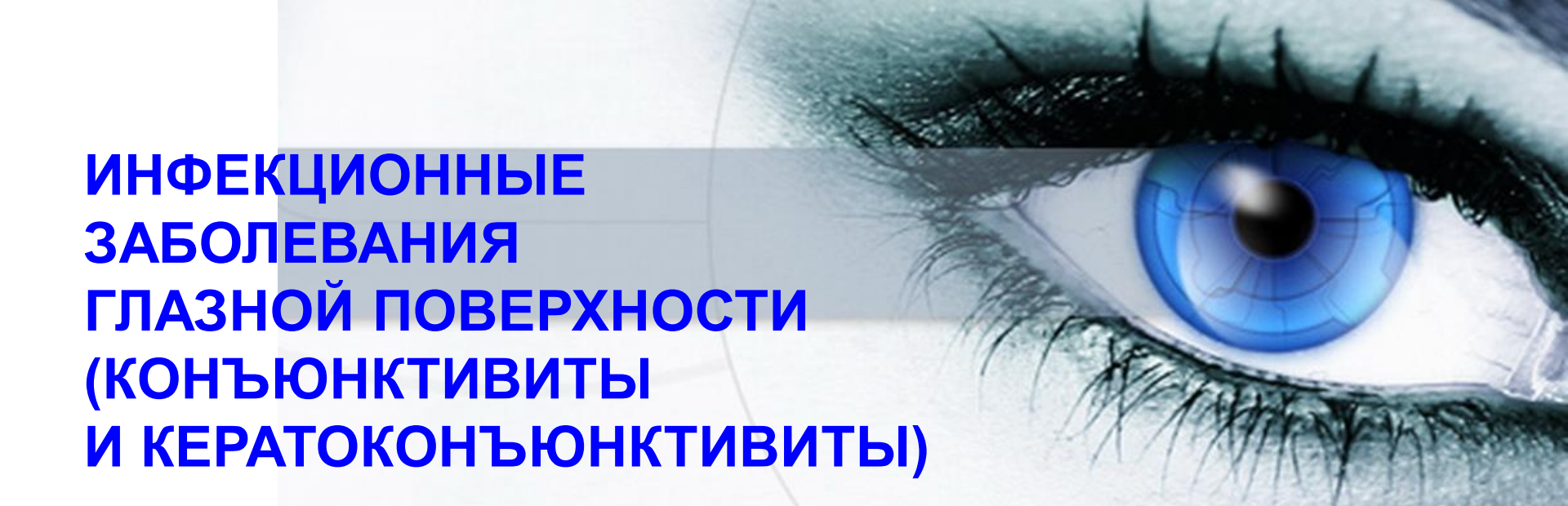


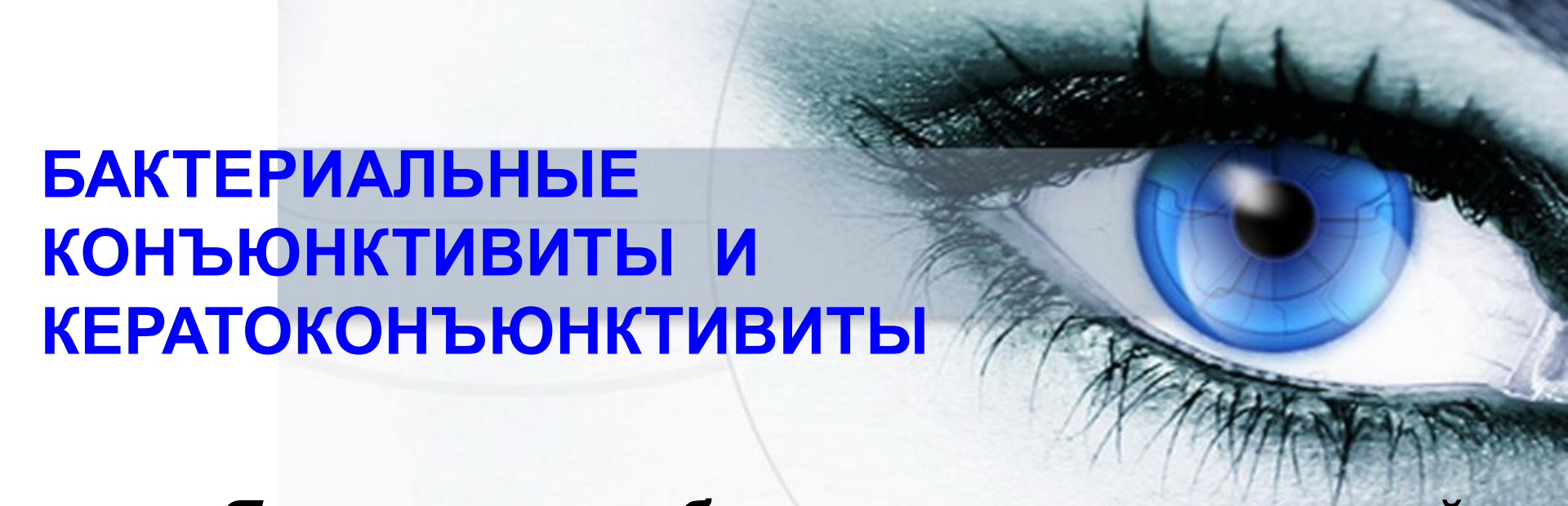


**Клиника,  
диагностика,  
лечение заболеваний  
глазной поверхности**



**ИНФЕКЦИОННЫЕ  
ЗАБОЛЕВАНИЯ  
ГЛАЗНОЙ ПОВЕРХНОСТИ  
(КОНЪЮНКТИВИТЫ  
И КЕРАТОКОНЪЮНКТИВИТЫ)**

- ***Бактериальные***
- ***Аденовирусные***
- ***Герпетические***
- ***Хламидийные***
- ***Акантамебные***



# БАКТЕРИАЛЬНЫЕ КОНЪЮНКТИВИТЫ И КЕРАТОКОНЪЮНКТИВИТЫ


- *Являются наиболее распространенной формой инфекционных поражений глазной поверхности.*
- *Этиология. Наиболее распространенные группы возбудителей: Staphylococcus, Streptococcus, Haemophilus influenzae, Pseudomonas, Moraxella, Neisseria gonorrhoeae и атипичные микобактерии.*

# ЖАЛОБЫ



- ***Покраснение глазного яблока, отделяемое (от умеренного до сильно выраженного, преимущественно желтоватого или зеленоватого оттенка), слипание век, боль (незначительная при конъюнктивитах, выраженная при кератоконъюнктивитах), ухудшение зрения при кератоконъюнктивите***

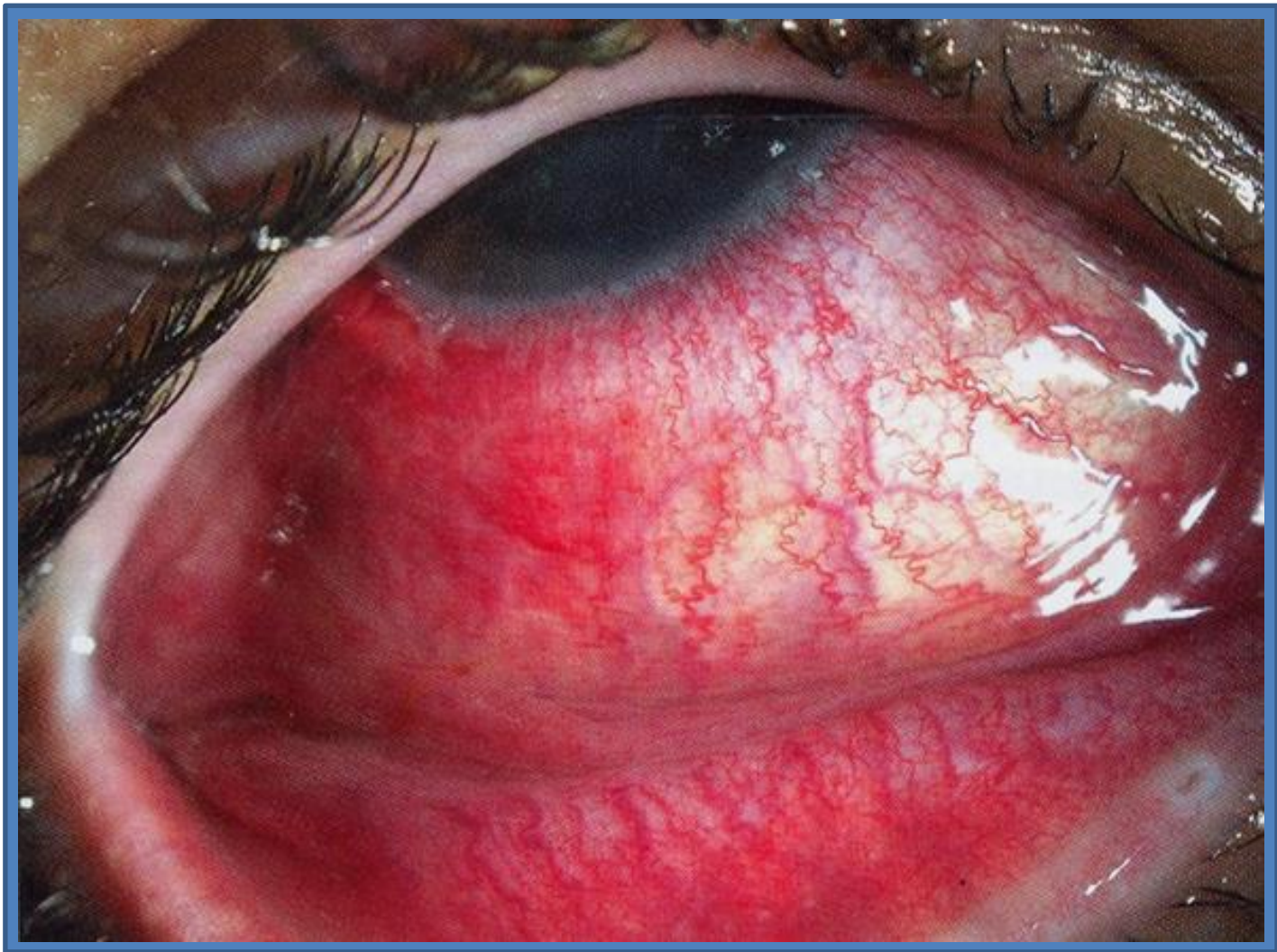# ТЕЧЕНИЕ ЗАБОЛЕВАНИЯ

- 
- **Бактериальный конъюнктивит может протекать как в острой форме, так и хронической.**
  - **При наиболее распространенной стафилококковой или стрептококковой инфекции развитие конъюнктивита происходит в течение 2-4-х дней, а для развития кератоконъюнктивита или язвы роговицы необходимо не менее 7-и дней**



# КЛИНИЧЕСКАЯ КАРТИНА БАКТЕРИАЛЬНОГО КОНЪЮНКТИВИТА

- ***Единственным специфическим признаком, характерным для бактериального конъюнктивита, является гнойное или слизисто-гнойное отделяемое. Оно может быть как обильным, так и едва заметным на ресницах. Остальные симптомы малоспецифичны: гиперемия конъюнктивы, отек конъюнктивы (как правило незначительный)***



**ОСТРЫЙ БАКТЕРИАЛЬНЫЙ  
КОНЬЮНКТИВИТ**



# ДОПОЛНИТЕЛЬНЫЕ ИССЛЕДОВАНИЯ

***Взятие материала для посева не является обязательным и выполняется при следующих условиях: длительное затяжное течение, признаки кератоконъюнктивита, неуверенность врача в диагнозе.***



# ЛЕЧЕНИЕ



• **1-й этап.** С первого визита до 7-го дня заболевания.

**1. Специфическое:** любой из местных антибиотиков широкого спектра действия:

- группа аминогликозидов: Тобрамицин (Тобрекс – 4 раза в день, Тобрекс 2х – 2 раза в день), Гентамицин - 4 раза в день;

# ЛЕЧЕНИЕ



- группа фторхинолонов:

**Моксифлоксацин (Вигамокс),**

**Ципрофлоксацин (Ципромед),**

**Левифлоксацин (Офтаквикс),**

**Офлоксацин (Флоксал);**

- антисептики: **пиклоксидина гидрохлорид (Витабакт),**

**Офталмосептонекс – 4-5 раз в день.**

# ЛЕЧЕНИЕ



## *2. Противовоспалительное:*

*При уверенности в бактериальной этиологии конъюнктивита – **кортикостероиды**: Дексаметазон (Максидекс, Дексапос, Офтан-Дексаметазон) 2-3 раза в день;*

# ЛЕЧЕНИЕ



- ***При неуточненном дифференциальном диагнозе или явлениях кератита – НПВС: Диклофенак натрия (Дикло-Ф, Диклофенак-лонг), Индометацин (Индоколлир) – 3 раза в день.***

# ЛЕЧЕНИЕ



- **Замечание!** *Для оптимизации терапии в данных случаях можно использовать комбинированные препараты – антибиотик+кортикостероид (Тобрадекс, Декса-Гентамицин, Макситрол) – 4 раза в день.*

# ЛЕЧЕНИЕ

A close-up photograph of a human eye wearing a blue contact lens. The lens has a grid-like pattern and a dark center. The eye is looking slightly to the right. The background is a soft, out-of-focus light blue.

- **Замечание!** *При правильно установленном диагнозе и назначенном лечении улучшение должно наступить через 3 суток от начала лечения.*

# ЛЕЧЕНИЕ



- 2-й этап. С 7-го дня при наличии положительной динамики рекомендована отмена антибиотика, снижение противовоспалительной терапии и добавление препаратов искусственной слезы 3 раза в день в течение 1-го месяца для восстановления органов секреции слезных компонентов, пострадавших во время острого периода воспаления.

**КЕРАТОКОНЪЮНКТИВИТ**



**ВЫЗВАННЫЙ**

**СИНЕГНОЙНОЙ**

**ПАЛОЧКОЙ**



# ЖАЛОБЫ

**Резкая боль, развившаяся  
крайне быстро (в течение  
30-60 минут), резкое  
ухудшение зрения,  
выраженное покраснение  
глазного яблока**



# ТЕЧЕНИЕ ЗАБОЛЕВАНИЯ

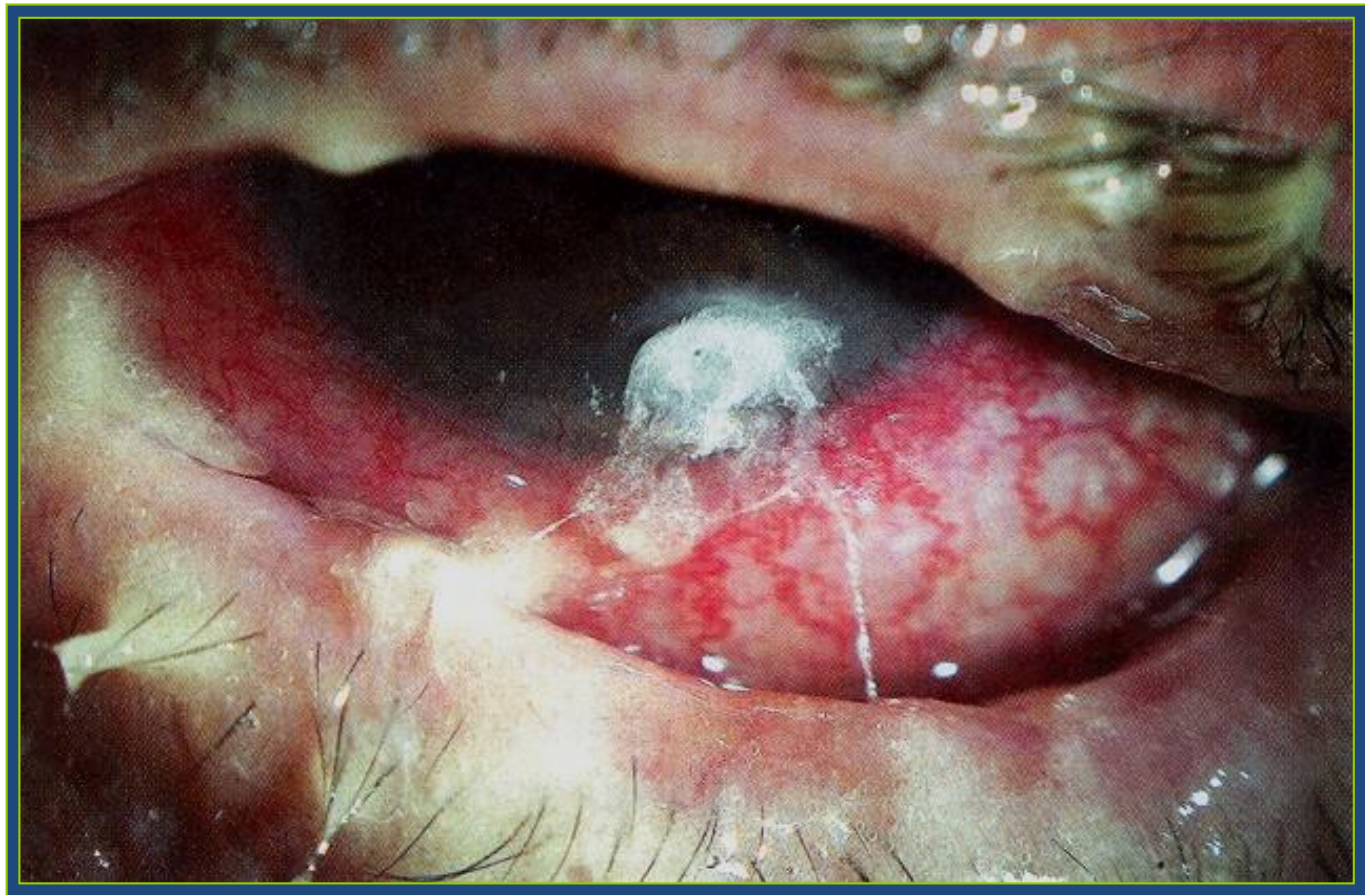


**Острое, стремительное. Язва роговицы развивается в течение первых часов заболевания. Перфорация язвы и развитие эндофтальмита возможно уже через двое суток после начала заболевания. Развитие язвы характерно для состояний, при которых изначально нарушена целостность роговицы – после офтальмоопераций, травм, при ношении контактных линз.**

# КЛИНИЧЕСКАЯ КАРТИНА



Поражение одностороннее; резкая гиперемия; светобоязнь, препятствующая осмотру глаза. Отек выражен незначительно, отделяемое скудное. В первые сутки язва имеет весьма характерную картину: центральное или парацентральное расположение, глубина язвы определяется с трудом, так как ложе язвы заполнено слизистым отделяемым, интимно связанным с дном и стенками язвы.



**ЯЗВА РОГОВИЦЫ, ВЫЗВАННАЯ  
СИНЕГНОЙНОЙ ПАЛОЧКОЙ. 1 СУТКИ  
ПОСЛЕ НАЧАЛА ЗАБОЛЕВАНИЯ**

# ЛЕЧЕНИЕ



**Терапия синегнойной язвы роговицы должна проводиться только в условиях стационара, однако, учитывая стремительное развитие заболевания, первые меры должны быть приняты уже в момент первичного обращения пациента.**

# ЛЕЧЕНИЕ



**1. Специфическое: 2 препарата местных антибиотиков широкого спектра действия из разных групп:**

**- группа аминогликозидов: Тобрамицин (Тобрекс, Тобрекс 2X), Гентамицин – 6 раз в день;**

# ЛЕЧЕНИЕ

- группа фторхинолонов:

**Моксифлоксацин**

**(Вигамокс)**, Ципрофлоксацин,

Левифлоксацин (Офтаквикс),

Офлоксацин (Флоксал) -

форсированный метод

применения (первые 2 часа

каждые 15 минут, затем до

конца суток каждый час),

далее 6 раз в день;



# ЛЕЧЕНИЕ

- пиклоксидина гидрохлорид (Витабакт) – 6 раз в день;
- Гентамицин (инъекции под конъюнктиву или парабульбарно).

## 2. Противовоспалительное:

- НПВС: Диклофенак натрия (Дикло-Ф, Индометацин (Индоколлир) – 3 раза в день.

- ## 3. Репаративное: Декспантенол (Корнерегель), Солкосерил – 5 раз в день.





# ЛЕЧЕНИЕ

**4. Мидриатики: Фенилэфрин (Ирифрин) 2 раза в день. Атропин 3 раза в день.**

**5. Системное: внутримышечное введение антибиотиков широкого спектра действия аминогликозидов или цефалоспоринов.**

**Данные меры проводятся до момента госпитализации пациента в профильный стационар.**





**КЕРАТОКОНЪЮНКТИВИТ,  
ВЫЗВАННЫЙ  
ГОНОКОККОВОЙ  
ИНФЕКЦИЕЙ**

# ЖАЛОБЫ



**Выраженная боль,  
обильное гнойное  
отделяемое, ухудшение  
зрения, выраженное  
покраснение глазного  
яблока.**

# ТЕЧЕНИЕ ЗАБОЛЕВАНИЯ



***Быстрое. Язва роговицы развивается в течение первых 2-х суток заболевания. Перфорация язвы и развитие эндофтальмита возможно через 3-5 суток от начала заболевания.***

# КЛИНИЧЕСКАЯ КАРТИНА



**Поражение, как правило, двухстороннее; наиболее характерный признак: обильное гнойное отделяемое, препятствующее осмотру глазного яблока. В первые сутки язва распространяется по поверхности роговицы, достаточно быстро захватывая ее большую часть, однако глубина ее незначительна.**

# ЛЕЧЕНИЕ



**Как и в случае язвы, вызванной синегнойной палочкой, лечение проводится в условиях стационара. Первые назначения делаются до момента госпитализации и идентичны терапии язвы, вызванной синегнойной палочкой. Особенностью является необходимость эвакуации гнойного отделяемого с помощью антисептиков (пиклоксидина гидрохлорид (Витабакт), 2% борная к-та, Офтальмосептонекс).**

**БАКТЕРИАЛЬНЫЕ**




**КЕРАТИТЫ ЦЕНТРАЛЬНОЙ  
ЛОКАЛИЗАЦИИ**



## **ЖАЛОБЫ**


***Выраженная боль, развившаяся в течение нескольких дней, ухудшение зрения, покраснение глазного яблока, в некоторых случаях – слизисто-гнойное отделяемое.***






# ТЕЧЕНИЕ ЗАБОЛЕВАНИЯ

**Формирование характерного инфильтрата развивается от нескольких дней до 2-х недель. Часто появлению поражения роговицы предшествуют умеренно выраженные явления конъюнктивита. Нередко изъязвления роговицы развиваются на фоне хронического блефарита. При правильно назначенной терапии улучшение наступает уже через несколько суток, а полное выздоровление возможно за 3-4 недели.**



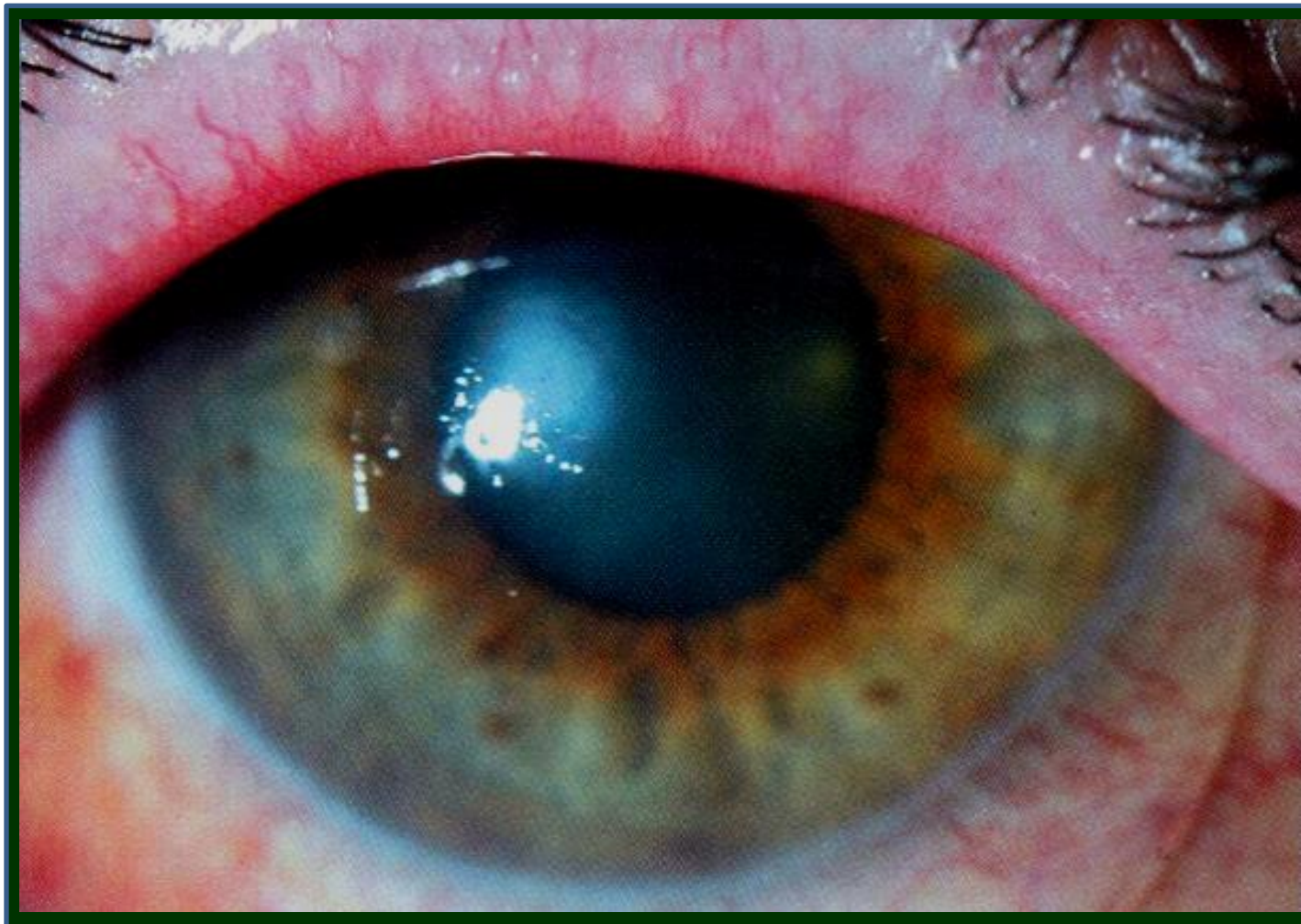# КЛИНИЧЕСКАЯ КАРТИНА

*Поражение, как правило, одностороннее. Наблюдается умеренная или выраженная гиперемия конъюнктивы. Поражение роговицы весьма характерно: инфильтрат округлой формы с ровными четкими краями. Центральная часть инфильтрата непрозрачна, имеет молочно-белый или желтоватый оттенок.*




# КЛИНИЧЕСКАЯ КАРТИНА

*Величина и глубина инфильтрата определяется сроком развития заболевания, однако он редко достигает крупных размеров. Поверхность инфильтрата может быть как вровень с поверхностью роговицы, так и представлять кратерообразную экскавацию.*



**ЦЕНТРАЛЬНАЯ БАКТЕРИАЛЬНАЯ  
ЯЗВА РОГОВИЦЫ**



# ЛЕЧЕНИЕ

**Необходимость стационарного лечения определяется размерами инфильтрата и наличием явлений иридоциклита или переднего увеита. При лечении амбулаторно рекомендуются следующие меры:**

**1-й этап** (с момента обращения до момента полной эпителизации роговицы).

**1. Специфическое: любой из местных антибиотиков широкого спектра действия:**



# ЛЕЧЕНИЕ

- **группа аминогликозидов:** **Тобрамицин** (Тобрекс, Тобрекс 2Х), **Гентамицин** – 4-5 раз в день;
- **группа фторхинолонов:** **Моксифлоксацин** (**Вигамокс**), **Ципрофлоксацин**, **Левифлоксацин** (Офтаквикс), **Офлоксацин** (Флоксал), – 4-5 раз в день;
- **Комбинированный антибиотик:** **Колбиоцин** – 4 раза в день;



# ЛЕЧЕНИЕ


**- антисептики:** пиклоксидина гидрохлорид (Витабакт), Офтальмо-септонекс – 4-5 раз в день;

**- Гентамицин (инъекции под конъюнктиву или парабульбарно).**

## **2. Противовоспалительное:**

**НПВС:** Диклофенак натрия (Дикло-Ф), Индометацин (Индоколлир) – 3 раза в день.

**3. Репаративное:** Дексапантенол (Корнерегель), Солкосерил – 4 раза в день.



# ЛЕЧЕНИЕ

**4. Мидриатики:** Фенилэфрин (Ирифрин) – 2 раза в день до исчезновения угрозы развития иридоциклита.

**2-й этап** (с момента полной эпителизации до момента рассасывания помутнения роговицы на месте инфильтрата).

**1. Специфическое:** возможно, но назначается по показаниям пиклоксидина гидрохлорид (Витабакт), 2% борная кислота, карбетопендициния бромид (Офтальмо-септонекс).





# ЛЕЧЕНИЕ


**2. Противовоспалительное:** *в течение 3-х дней постепенный переход с НПВС на кортикостероиды (до 3-х раз в день), затем кортикостероиды по убывающей схеме – 3 недели.*



# ЛЕЧЕНИЕ


**3. Репаративное:** *постепенная отмена препарата Корнерегель и замещение его на препараты кератопротекции (Оксиал, Систейн, Видисик) – 3 раза в день на 1 месяц или до полного восстановления прозрачности роговицы. Корнерегель или Солкосерил назначаются только на ночь до 1-го месяца после момента полной эпителизации.*

**БАКТЕРИАЛЬНЫЕ**




**КЕРАТИТЫ КРАЕВОЙ  
ЛОКАЛИЗАЦИИ**

# ЖАЛОБЫ




*Более характерны жалобы на чувство инородного тела, реже – на резкую боль, ухудшение зрения, покраснение глазного яблока, в некоторых случаях – на слизистое отделяемое.*

# ТЕЧЕНИЕ ЗАБОЛЕВАНИЯ




*Течение заболевания весьма сходно с бактериальными кератитами центральной локализации.*

# КЛИНИЧЕСКАЯ КАРТИНА

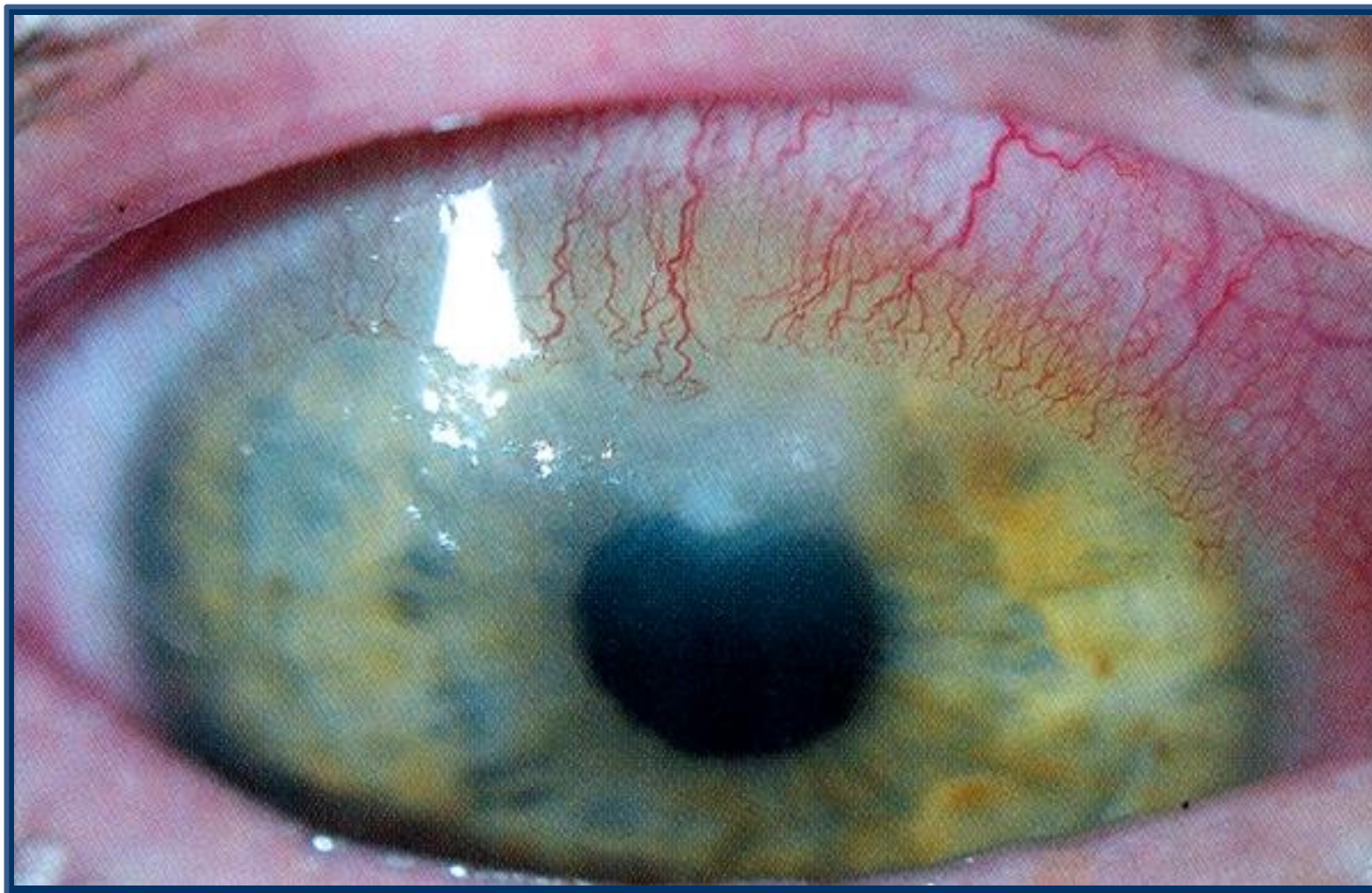


*Поражение чаще одностороннее, хотя нередко похожее состояние может формироваться и на парном глазу. Гиперемия конъюнктивы выраженная. Поражение роговицы бывает двух типов. Первый тип: картина внешне сходна с центральными инфильтратами, для которых характерна овальная форма с ровными четкими краями, непрозрачное образование молочно-белого или желтоватого оттенка.*

# КЛИНИЧЕСКАЯ КАРТИНА




**Второй тип: зона поражения выглядит как истончение прозрачной роговицы в виде экскавации. Дифференциальным отличием от трофических и дистрофических нарушений роговицы является ее овальная форма, в то время как дистрофия роговицы имеет полулунную форму, повторяя изгиб лимба.**



**КРАЕВАЯ БАКТЕРИАЛЬНАЯ  
ЯЗВА РОГОВИЦЫ**




# КЛИНИЧЕСКАЯ КАРТИНА




- *Учитывая близость конъюнктивальной сосудистой сети, наблюдается резкая гиперемия, расширение капилляров, возможен локальный ограниченный отек конъюнктивы рядом с зоной поражения роговицы.*

# ЛЕЧЕНИЕ




***Тактика лечения и терапевтические средства те же, что и при лечении центральных бактериальных кератитов. Единственной особенностью является необходимость борьбы с резкой воспалительной реакцией конъюнктивы, выражающейся в отеке и расширении капиллярной сети.***

# ЛЕЧЕНИЕ



- ***Купирование данных симптомов достигается более ранним назначением кортикостероидов (со 2–3-го дня терапии и совместно с НПВС) и назначением комбинированных противоаллергических капель (антигистаминный+ сосудосуживающий компоненты) (Полинадим).***



**ВИРУСНЫЕ**

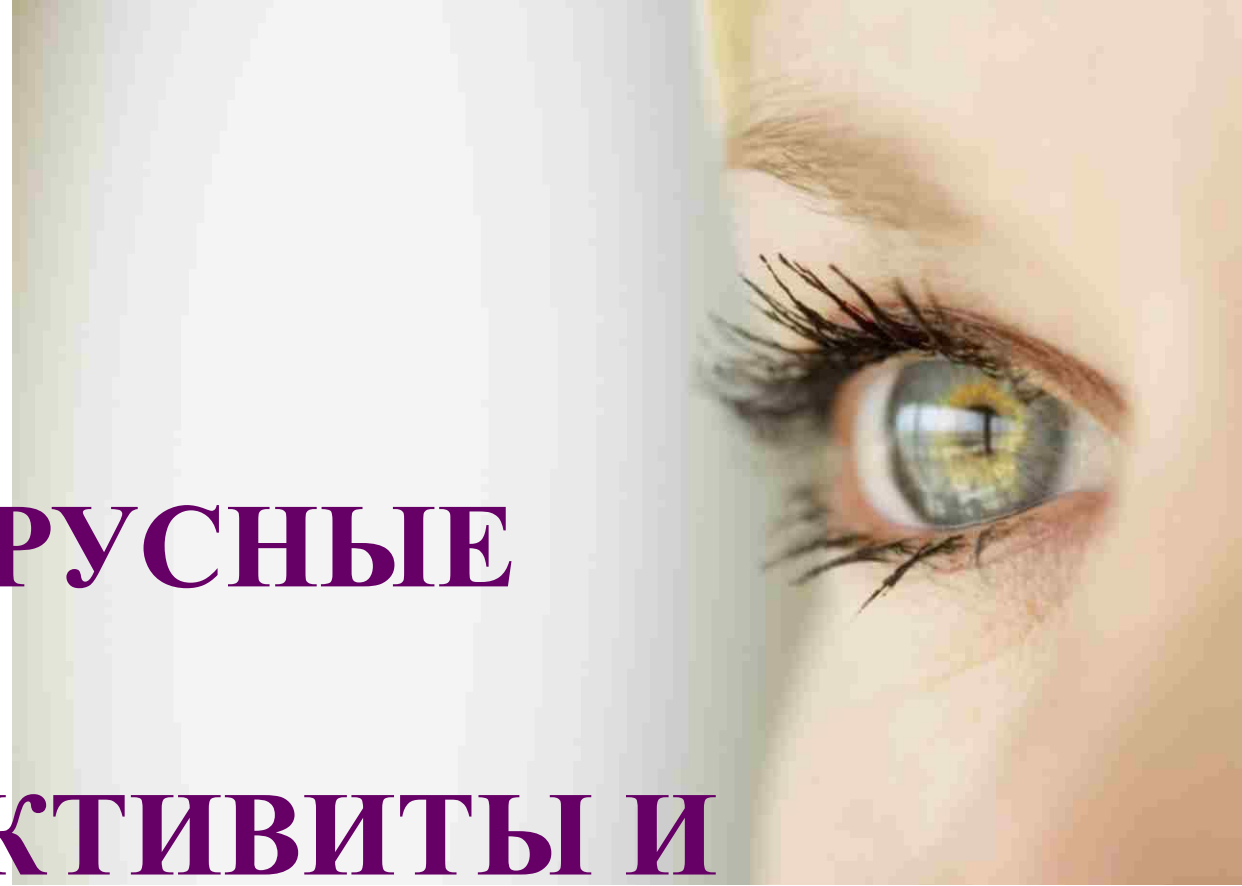
**КОНЬЮНКТИВИТЫ И**

**КЕРАТОКОНЬЮНКТИВИТЫ**

**АДЕНОВИРУСНЫЕ**

**КОНЬЮНКТИВИТЫ И**

**КЕРАТОКОНЬЮНКТИВИТЫ**



# ФОЛЛИКУЛЯРНАЯ ФОРМА ВИРУСНОГО КОНЪЮНКТИВИТА

## *ЖАЛОБЫ*

**Выраженное покраснение  
глазного яблока, слизистое или  
водянистое отделяемое, резь,  
жжение, незначительны зуд.**

# ***ТЕЧЕНИЕ ЗАБОЛЕВАНИЯ***

**Поражение глаз, как правило, двухстороннее. Заболевание протекает в подострой форме, развивается, обычно, на фоне острой респираторной вирусной инфекции (ОРВИ). Развитие процесса занимает 1-3 дня. Динамика предполагает скоротечное развитие и, при отсутствии присоединения вторичной инфекции, выздоровление наступает в течение 2-х недель.**

# ***КЛИНИЧЕСКАЯ КАРТИНА ФОЛЛИКУЛЯРНОЙ ФОРМЫ***

**Специфических признаков, безошибочно указывающих на вирусную природу заболевания, нет. Неспецифические симптомы: гиперемия и отек конъюнктивы, мелкие и средние фолликулы на тарзальной конъюнктиве нижнего века.**



# ЛЕЧЕНИЕ

**1-й этап.** С первого визита до 7-го дня заболевания.

**1. Специфическое:** препараты интерферона (Офтальмоферон, Интерферон лейкоцитарный) – 6 раз в день.

**2. Противовоспалительное:** НПВС: Диклофенак натрия (Дикло-Ф, Диклофенаклонг), Индометацин (Индоколлир) – 3 раза в день.

# ЛЕЧЕНИЕ

3. Профилактика развития вторичной инфекции: любой из местных антибиотиков широкого спектра действия или антисептиков:

- группа аминогликозидов: Тобрамицин (Тобрекс – 4 раза в день, Тобрекс 2X – 2 раза в день), Гентамицин – 4 раза в день;
- группа фторхинолонов: **Моксифлоксацин (Вигамокс)**, Ципрофлоксацин (Ципромед), Левофлоксацин (Офтаквикс), Офлоксацил (Флоксал), – 3-4 раза в день

# ЛЕЧЕНИЕ

• **антисептик:** пиклоксидина гидрохлорид (Витабакт), 2% борная кислота, карбетопендициния бромид (Офтальмо-септонекс).

**4. Противоаллергическое:** системно внутрь в таблетированной форме.

# ЛЕЧЕНИЕ

**2-й этап.** Продолжение лечения с 7-го дня до 21-го (при условии положительной динамики).

**1. Противовоспалительное:** (постепенная отмена в течение 7-ми дней):

**НПВС:** Диклофенак натрия (Дикло-Ф, Диклофенаклонг), Индометацин (Индоколлир) – 2 раза в день.

# **ЛЕЧЕНИЕ**

**2. Слезозаместительное: капли искусственной слезы (Систейн Ультра, Систейн, Хило-Комод, Слеза натуральная, Офтагель, Оксиал, Визмед, Визмед-гель, Визмед-лайт, Визмед-мульти) – 3 раза в день.**

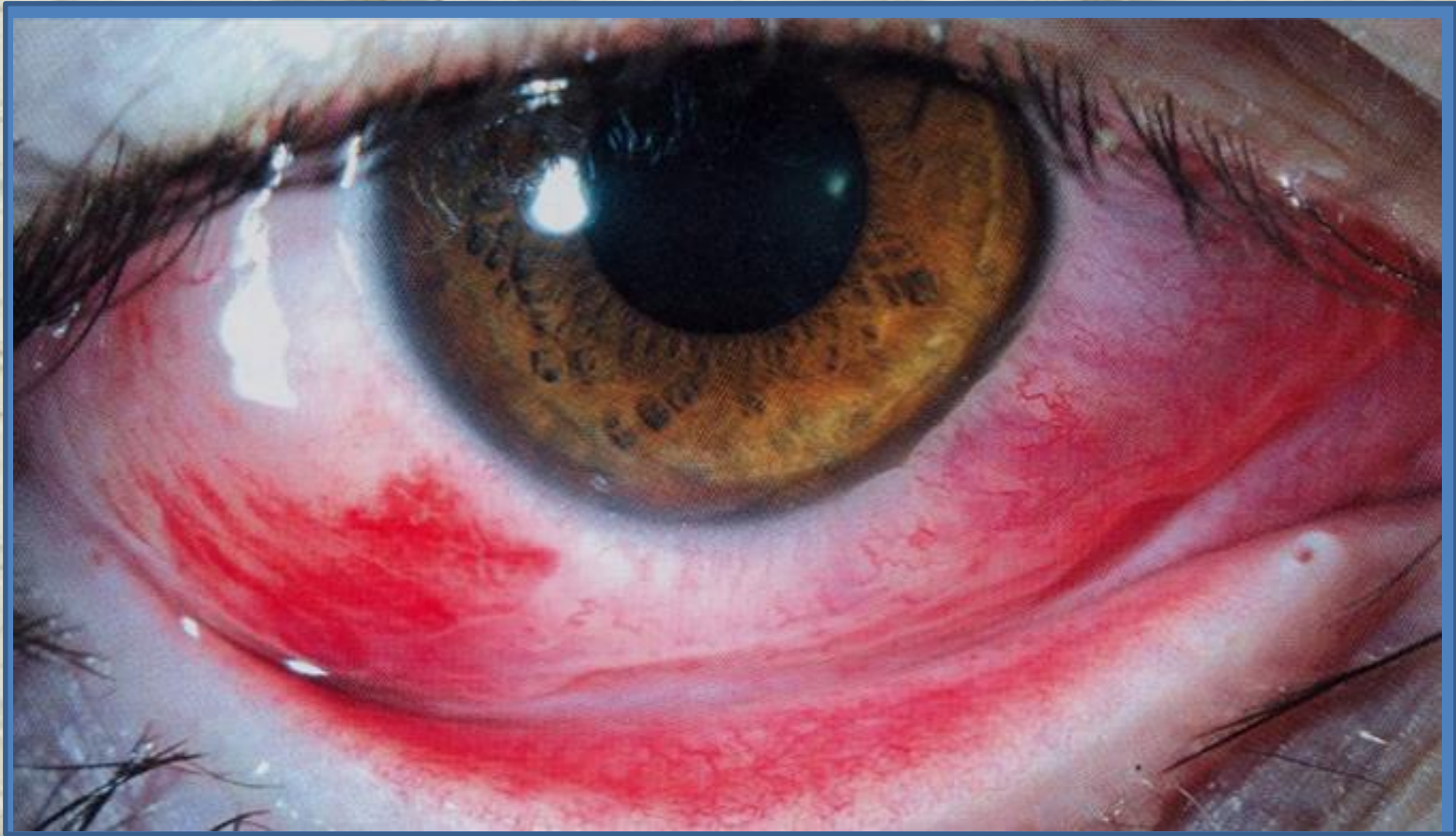# **ГЕМОМОРРАГИЧЕСКАЯ ФОРМА ВИРУСНОГО КОНЪЮНКТИВИТА**

## ***ЖАЛОБЫ И ТЕЧЕНИЕ ЗАБОЛЕВАНИЯ***

**Идентичны фолликулярной форме  
конъюнктивита.**

# ***КЛИНИЧЕСКАЯ КАРТИНА ГЕМОРРАГИЧЕСКОЙ ФОРМЫ***

**Специфическим признаком является образование множественных геморрагий небольшого размера на тарзальной и бульбарной конъюнктиве.**



**ГЕМОРРАГИЧЕСКАЯ ФОРМА  
ВИРУСНОГО КОНЪЮНКТИВИТА.  
3-и СУТКИ ЗАБОЛЕВАНИЯ**



# ЛЕЧЕНИЕ

**1-й этап.** С первого визита до 7-го дня заболевания схема терапии идентична лечению фолликулярной формы заболевания.

**2-й этап.** Продолжение лечения с 7-го дня до 21 (при условии положительной динамики).

**1. Противовоспалительное** (смена НПВС на кортикостероиды): Дексаметазон (Максидекс, Дексапос, Офтан-Дексаметазон) – 3 раза в день – 7 дней, затем 2 раза в день – 7 дней.

# ЛЕЧЕНИЕ

**2. Слезозаместительное:** капли искусственной слезы (Систейн Ультра, Систейн, Хило-Комод, Слеза натуральная, Офтолик, Оксиал, Визмед, Визмед-гель, Визмед-лайт, Визмед-мульти) – 3 раза в день.

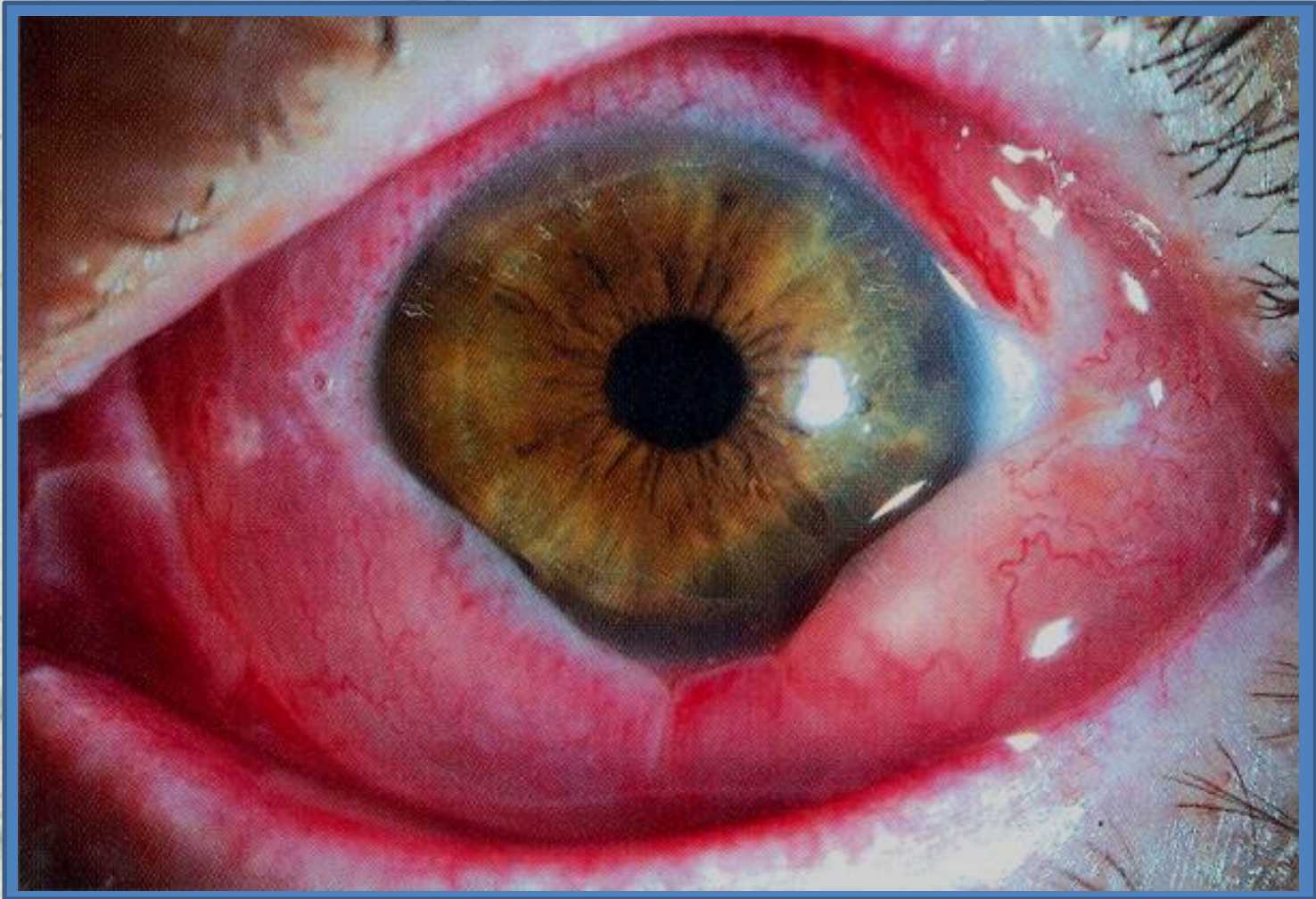# ПЛЕНЧАТАЯ ФОРМА ВИРУСНОГО КЕРАТОКОНЪЮНКТИВИТА

## *ЖАЛОБЫ*

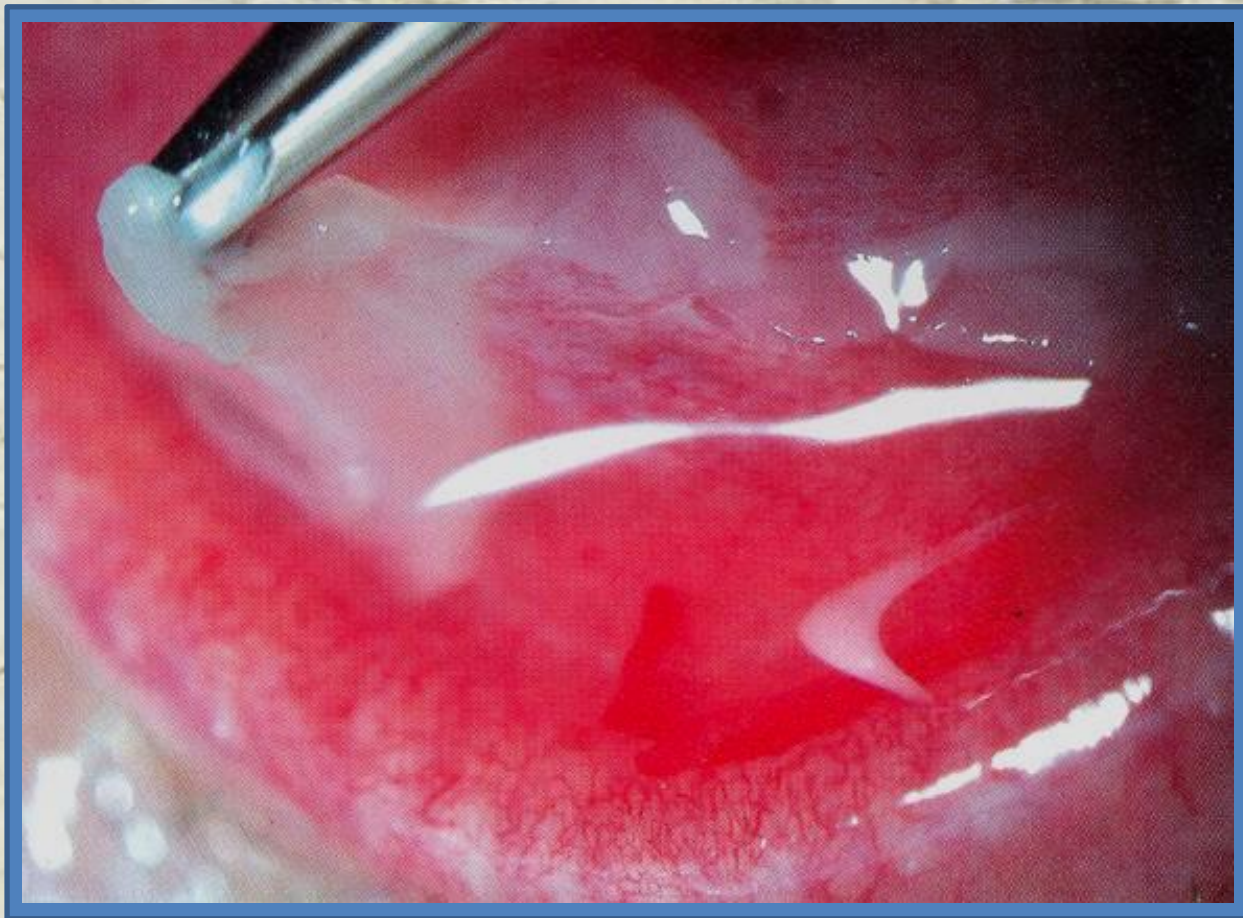**Боль, резь, зуд в начале заболевания, тяжесть при открывании глаз, отек век, выраженное покраснение глазного яблока, слизистое или водянистое отделяемое.**

# ***ТЕЧЕНИЕ ЗАБОЛЕВАНИЯ И КЛИНИЧЕСКАЯ КАРТИНА***

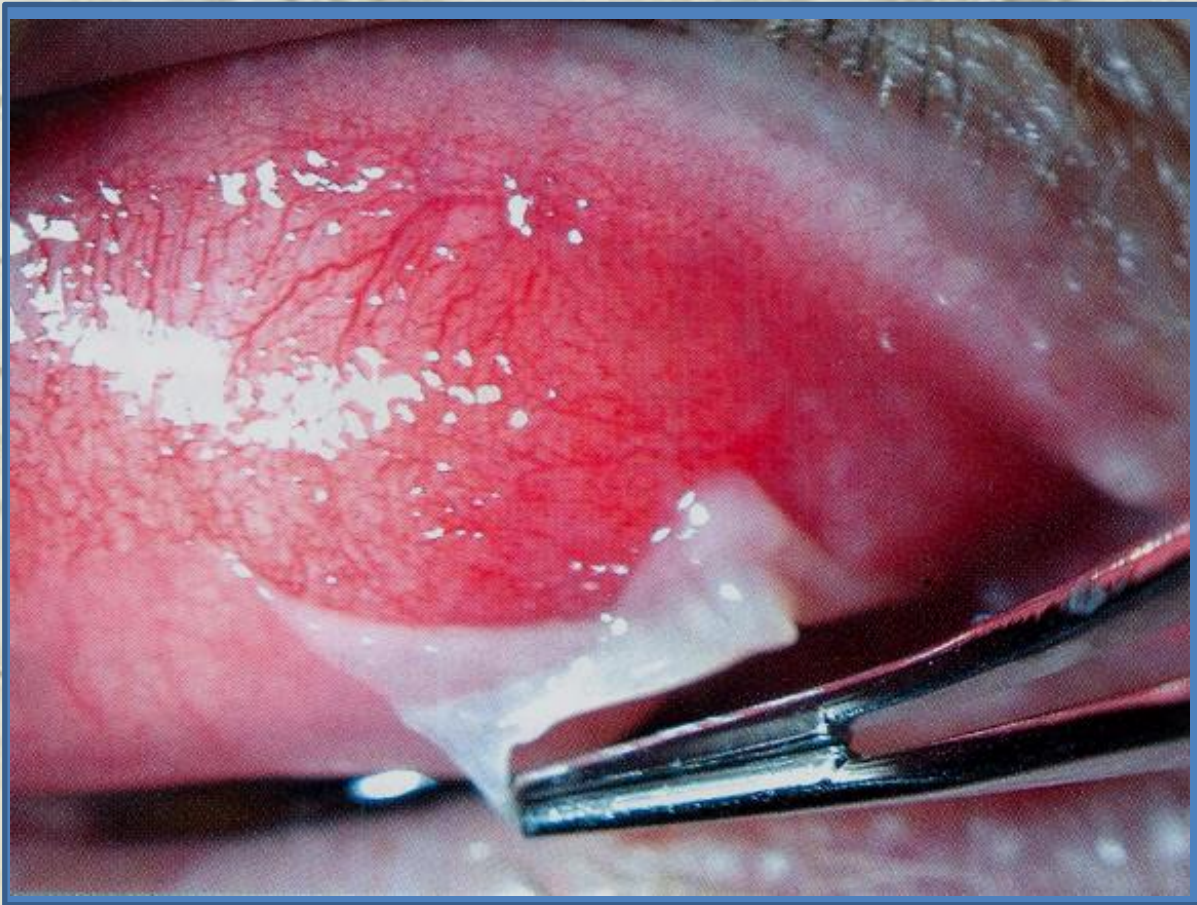
**Поражение глаз двухстороннее, протекает в острой форме. Воспаление парного глаза развивается в течение 1-3-х дней и часто протекает в более слабой форме. Наблюдается увеличение околоушных лимфатических узлов.**



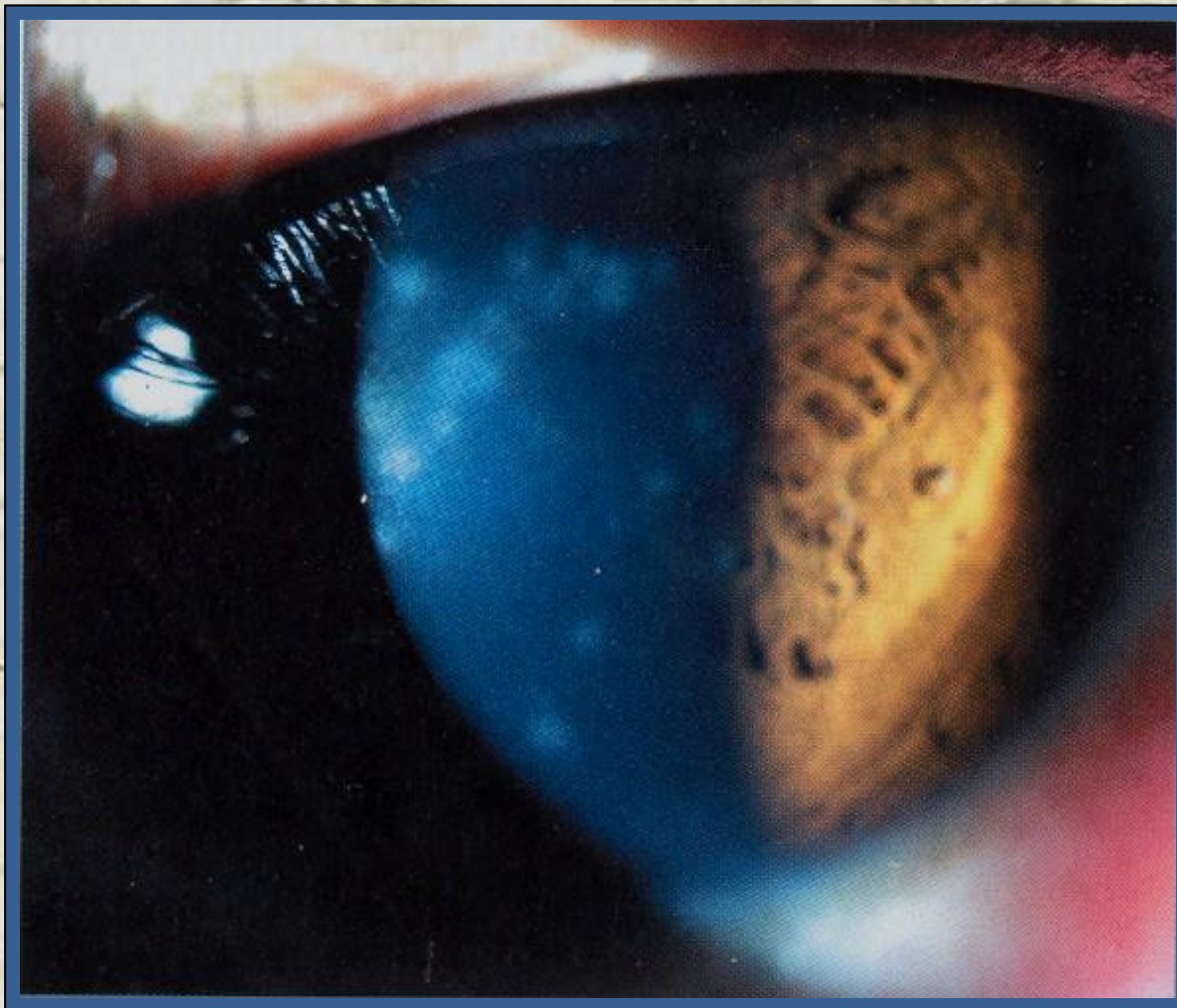
**АДЕНОВИРУСНЫЙ ОСТРЫЙ  
КОНЪЮНКТИВИТ. СТАДИЯ ОТЕКА.  
1-Й ДЕНЬ ЗАБОЛЕВАНИЯ**



**АДЕНОВИРУСНЫЙ ОСТРЫЙ КОНЪЮНКТИВИТ.  
СТАДИЯ ОБРАЗОВАНИЯ ПЛЕНЧАТЫХ МЕМБРАН.  
6-Й ДЕНЬ ЗАБОЛЕВАНИЯ. УДАЛЕНИЕ  
МЕМБРАНЫ С КОНЪЮНКТИВЫ НИЖНЕГО ВЕКА**

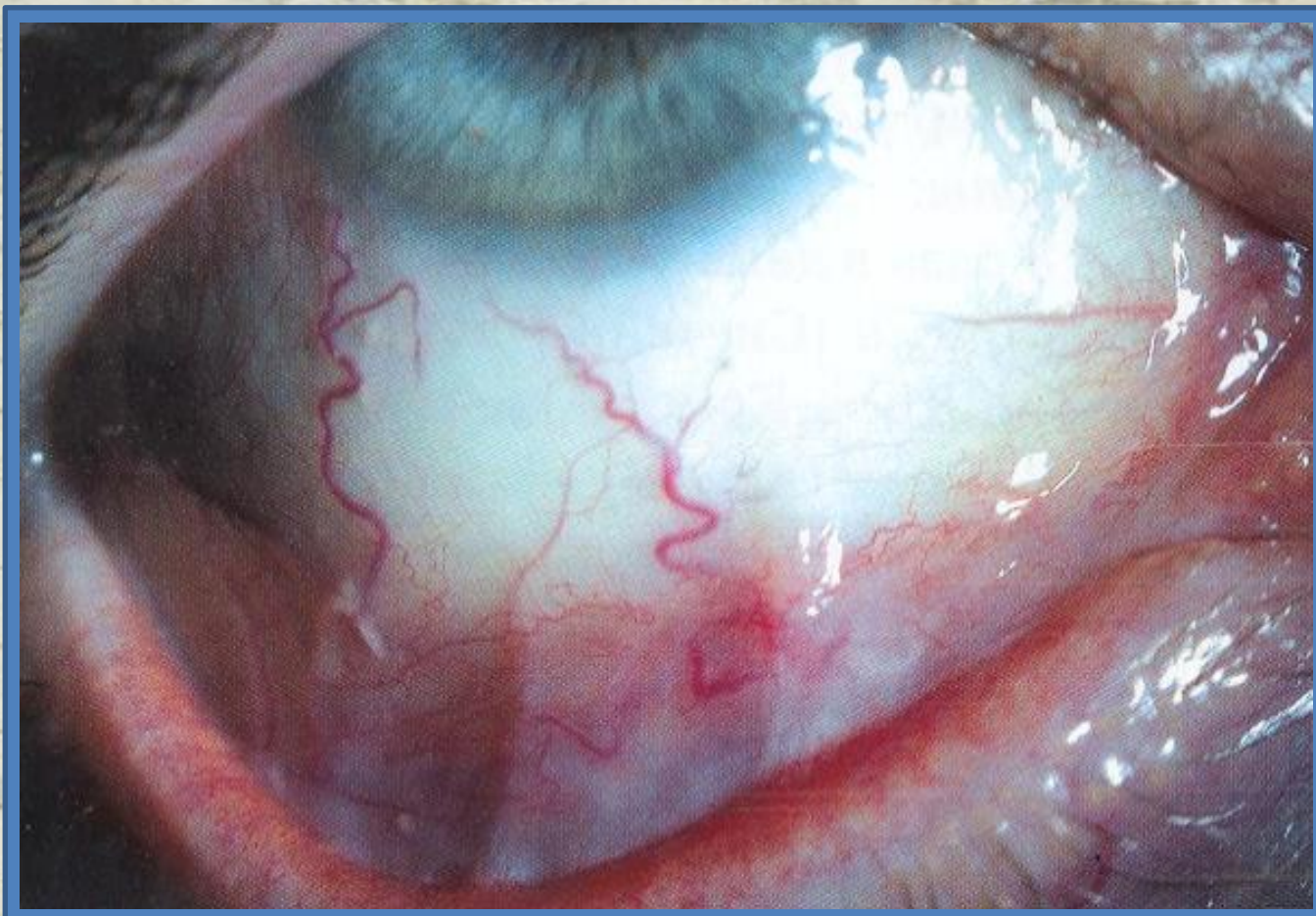


**АДЕНОВИРУСНЫЙ ОСТРЫЙ КОНЪЮНКТИВИТ.  
СТАДИЯ ОБРАЗОВАНИЯ ПЛЕНЧАТЫХ МЕМБРАН.  
8-Й ДЕНЬ ЗАБОЛЕВАНИЯ. УДАЛЕНИЕ  
МЕМБРАНЫ С КОНЪЮНКТИВЫ ВЕРХНЕГО ВЕКА**



**АДЕНОВИРУСНЫЙ ОСТРЫЙ КОНЪЮНКТИВИТ.  
11-Й ДЕНЬ ЗАБОЛЕВАНИЯ.  
ТОЧЕЧНЫЕ ИНФИЛЬТРАТЫ НА РОГОВИЦЕ**





**ИСХОД ПЛЕНЧАТОЙ ФОРМЫ  
АДЕНОВИРУСНОГО КОНЪЮНКТИВИТА.  
СИМБЛЕФАРОН. СИНДРОМ «СУХОГО ГЛАЗА»**

# **ТЕЧЕНИЕ ЗАБОЛЕВАНИЯ ЧЕТКО РАЗДЕЛЯЕТСЯ НА 3 ПЕРИОДА:**

- **стадия отека (от 3 до 5 дней).  
Характеризуется значительной гиперемией и выраженным отеком конъюнктивы. К концу данного периода отек спадает, и формируются крупные отечные складки конъюнктивы. Пациент высоко контагиозен.**

# ***ТЕЧЕНИЕ ЗАБОЛЕВАНИЯ***

- **стадия формирования пленчатых мембран и образования характерных точечных инфильтратов роговицы (от 7-ми до 10-ти дней).**

# ***ТЕЧЕНИЕ ЗАБОЛЕВАНИЯ***

**Пленчатые мембраны формируются на верхних краях отечных складок нижнего века, приводя к рубцеванию и образованию симблефарона. На верхнем веке мембрана выстилает всю тарзальную конъюнктиву. В некоторых случаях при присоединении вторичной инфекции под мембранами образуются изъязвления конъюнктивы.**

# ***ТЕЧЕНИЕ ЗАБОЛЕВАНИЯ***

- Точечные инфильтраты образуются в поверхностных слоях роговицы и иногда сопровождаются незначительной эпителиопатией.
- Инфильтраты способны разрешиться самостоятельно за 2-3 недели, но чаще сохраняются до 3-х месяцев. В некоторых случаях инфильтраты не рассасываются, вызывая стойкое снижение зрения.

# ***ТЕЧЕНИЕ ЗАБОЛЕВАНИЯ***

- **стадия выздоровления и формирования вторичного сухого глаза. Начинается с момента окончания формирования пленчатых мембран и длится до 3-х месяцев.**
- **Характеризуется восстановлением глазной поверхности, однако, у пациентов возникают стойкие жалобы на нарушение зрения, чувство инородного тела.**

# ЛЕЧЕНИЕ

**1-й этап.** С первого визита до момента разрешения пленчатых мембран (7-12-й день заболевания).

**1. Специфическое:** препараты интерферона (Офтальмоферон, Интерферон лейкоцитарный) – 6 раз в день.

**2. Противовоспалительное:** НПВС: Диклофенак натрия (Дикло-Ф, Диклофенаклонг), Индометацин (Индоколлир) – 3 раза в день.

# ЛЕЧЕНИЕ

3. Профилактика развития вторичной инфекции: любой из местных антибиотиков широкого спектра действия:

- *группа аминогликозидов:* Тобрамицин (Тобрекс – 4 раза в день, Тобрекс 2X – 2 раза в день), Гентамицин – 4 раза в день;
- *группа фторхинолонов:* **Моксифлоксацин (Вигамокс)**, Ципрофлоксацин (Ципромед), Левофлоксацин (Офтаквикс), Офлоксацин (Флоксал), – 3-4 раза в день или



# ЛЕЧЕНИЕ

- ***антисептик:*** пиклоксидина гидрохлорид (Витабакт), 2% борная кислота, карбетопендициния бромид (Офтальмосептонекс).

**4. Противоаллергическое:** системно  
внутри в таблетированной форме.

# ЛЕЧЕНИЕ

## 5. Удаление пленчатых мембран:

проводится под местной анестезией с момента начала их образования с помощью стеклянной палочки и пинцета каждые 2-3 дня. Как правило, достаточно 2-3 процедур.

# ЛЕЧЕНИЕ

**2-й этап.** Смена терапии с момента разрешения мембран и образования инфильтратов роговицы: (с 7-12-го дня заболевания).

**1. Противовоспалительное:**  
***кортикостероиды:***

**Дексаметазон по убывающей схеме:**

**3 раза в день – 7 дней**

**2 раза в день – 7 дней**

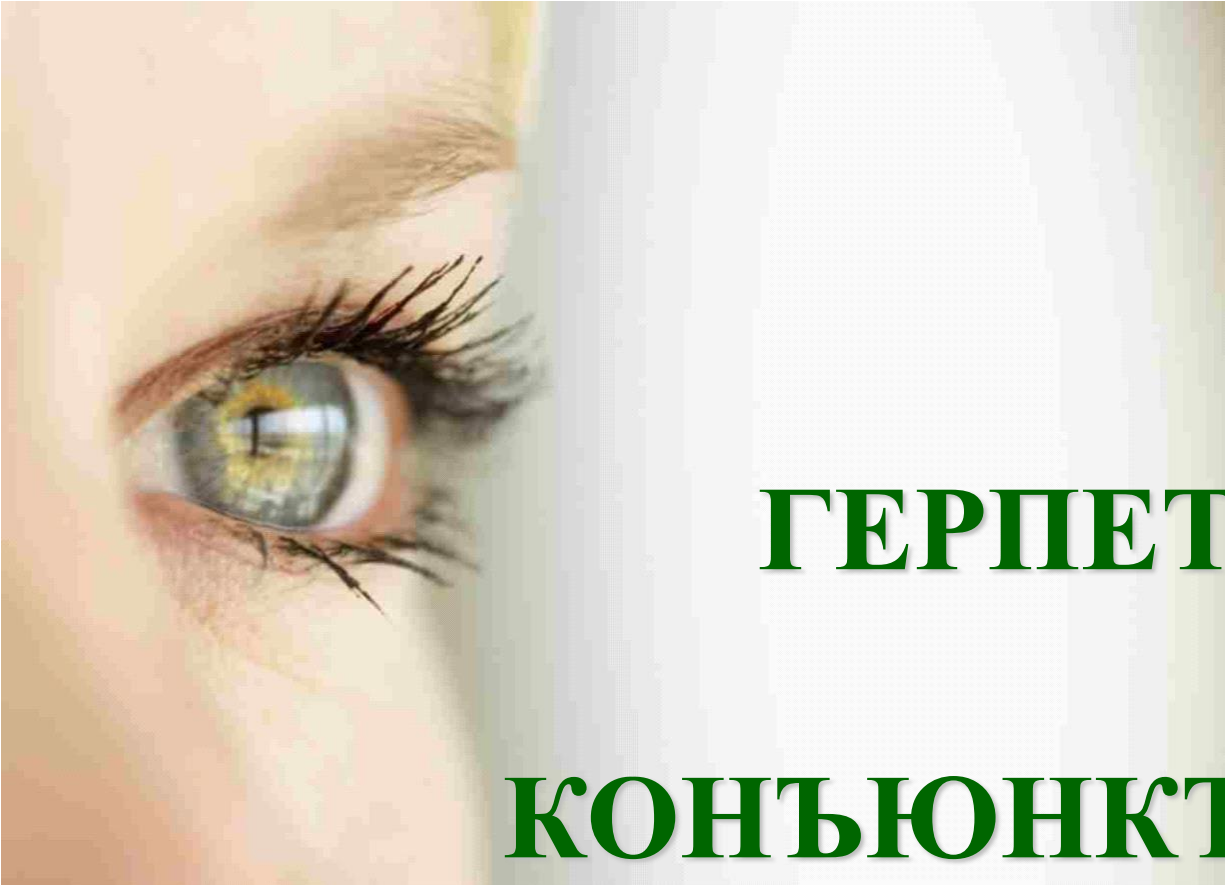
**1 раз в день – 7 дней**

# ЛЕЧЕНИЕ

**2. Кератопротекторы** 3 раза в день – 21 день.

**3. Антиоксиданты:** (Эмоксипин) – 3 раза в день – 21 день.

**4. Слезозаместители:** капли искусственной слезы (Систейн Ультра, Систейн, Хило-Комод, Слеза натуральная,) – с 21-го дня и до 3-х месяцев.



**ГЕРПЕТИЧЕСКИЕ**

**КОНЬЮНКТИВИТЫ И**

**КЕРАТОКОНЬЮНКТИВИТЫ**

# ГЕРПЕТИЧЕСКИЙ КОНЬЮНКТИВИТ

## *ЖАЛОБЫ*

- **Выраженное покраснение глазного яблока, резь, жжение.**

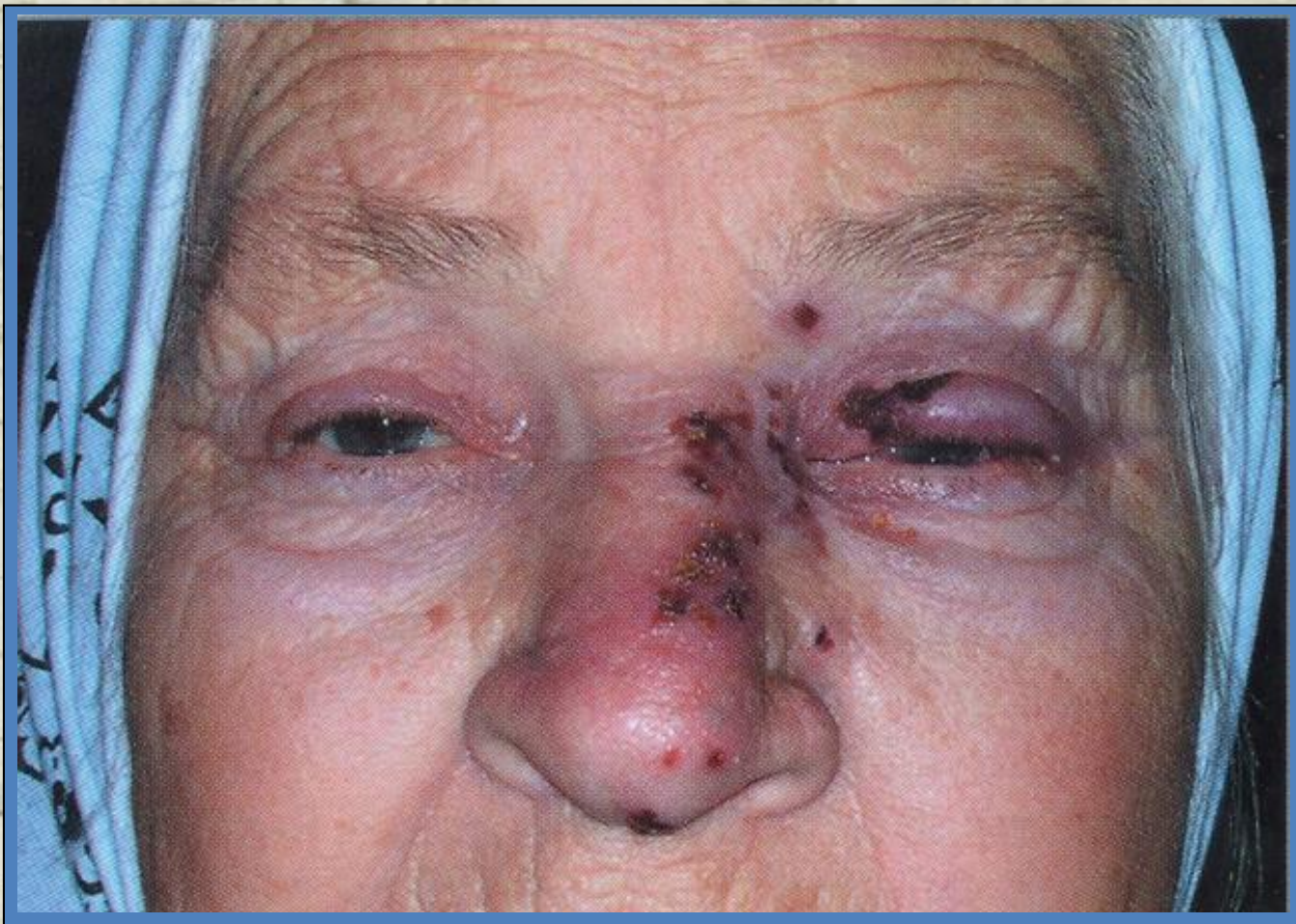# ТЕЧЕНИЕ ЗАБОЛЕВАНИЯ

**Поражение одностороннее. Заболевание протекает в подострой форме, может иметь рецидивирующий характер. При адекватном лечении процесс заканчивается стойкой ремиссией через 2-3 недели.**

# КЛИНИЧЕСКАЯ КАРТИНА

**Диагностически достоверной картина герпетического конъюнктивита является только в случаях характерного поражения кожи лица при Herpes Zoster. В других случаях разрешение герпетических везикул на конъюнктиве происходит весьма быстро и бесследно. Исключение составляют везикулы на коже век, для исчезновения которых необходимо до 3-х дней. Остальные признаки воспаления не являются специфическими: гиперемия и отек конъюнктивы.**





**ХАРАКТЕРНОЕ ПОРАЖЕНИЕ КОЖИ ЛИЦА ПРИ  
HERPES ZOSTER. НЕСМОТРЯ НА ТЯЖЕСТЬ  
ПОРАЖЕНИЯ, НАИБОЛЕЕ ЧАСТАЯ ФОРМА  
ПОРАЖЕНИЯ ГЛАЗА – КОНЬЮНКТИВИТ**

# ЛЕЧЕНИЕ

**1-й этап.** С первого визита до 7-го дня заболевания.

## 1. Специфическое:

- препараты интерферона (Офтальмоферон, интерферон лейкоцитарный) - 6 раз в день;
- Ацикловир мазь (Ацикловир, Зовиракс)
- 5 раз в день 5 дней.

# ЛЕЧЕНИЕ

## 2. Противовоспалительное: НПВС:

Диклофенак натрия (Дикло-Ф, Диклофенаклонг), Индометацин (Индоколлир) – 3 раза в день.

## 3. Профилактика развития вторичной инфекции: любой из местных антибиотиков широкого спектра действия или антисептиков

# ЛЕЧЕНИЕ

**4. Противоаллергическое: системно  
внутри в таблетированной форме.**

**5. На кожу: Герпферон мазь  
(Интерферон+Ацикловир+Лидокаин).**

# ЛЕЧЕНИЕ

- 2-й этап. Смена терапии с момента положительной динамики (7-10-й день):


## 1. Противовоспалительное:

кортикостероиды по убывающей схеме:


3 раза в день – 7 дней; 2 раза в день – 7 дней; 2 раза в день – 7 дней; 1 раз в день – 7 дней

2. Слезозаместители: 3 раза в день – 2 месяца.

3. На кожу: Гидрокортизон мазь - ПОС 2,5%.



ГЕРПЕТИЧЕСКИЕ  
КЕРАТОКОНЪЮНКТИВИТЫ  
(КЕРАТИТЫ,  
ЯЗВА РОГОВИЦЫ)



# ГЕРПЕТИЧЕСКИЕ КЕРАТОКОНЪЮНКТИВИТЫ (КЕРАТИТЫ, ЯЗВА РОГОВИЦЫ)

## *ЖАЛОБЫ*

**Боль, резь, чувство  
инородного тела, покраснение  
глазного яблока.**



# ТЕЧЕНИЕ ЗАБОЛЕВАНИЯ

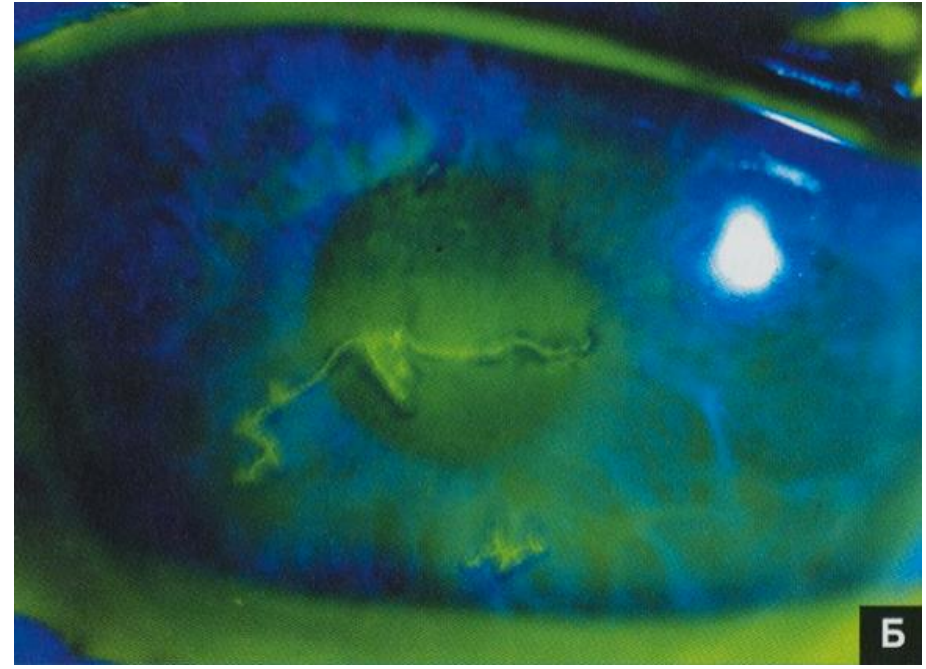
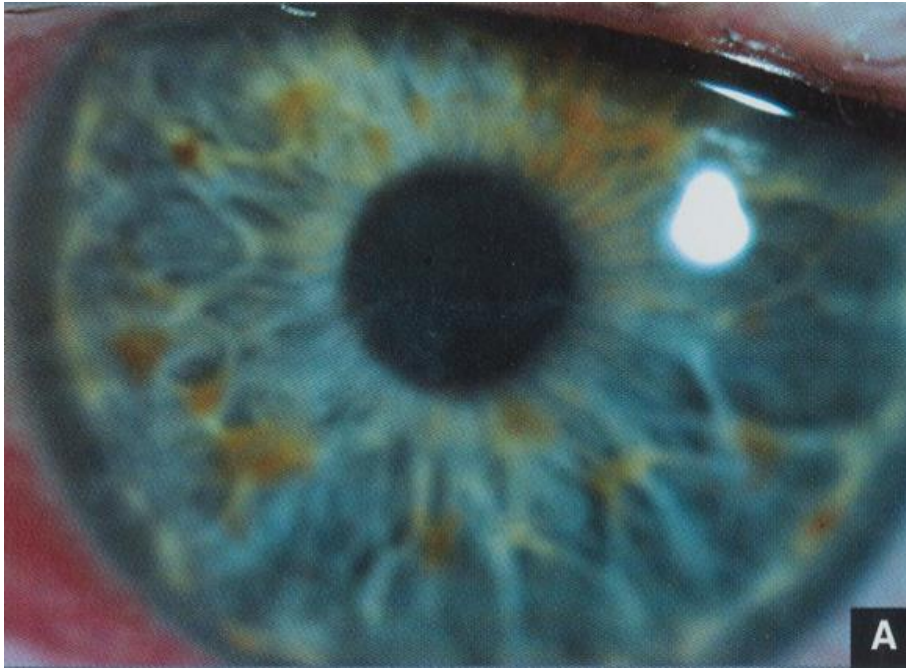**Поражение одностороннее. Заболевание может быть как первичной атакой, так и иметь рецидивирующий характер. Часто можно проследить стрессорный фактор, вызвавший поражение. При первичном возникновении, особенно в форме древовидного герпеса, прогноз благоприятный, выздоровление наступает через 3-4 недели. При рецидивирующем течении и стромальном поражении наблюдаются стойкие изменения роговицы, длительно не поддающиеся купированию.**





# КЛИНИЧЕСКАЯ КАРТИНА

- **Наиболее часто встречающийся тип герпетического кератита – поверхностный древовидный кератит, реже наблюдаются поверхностный картообразный и стромальный дисковидный. Древовидный герпетический кератит представляет собой нарушение целостности эпителия роговицы по ходу нерва и похож на ветку дерева.**



Древоподобный кератит при герпесе.  
3-й день заболевания.

*А - простая биомикроскопия.*

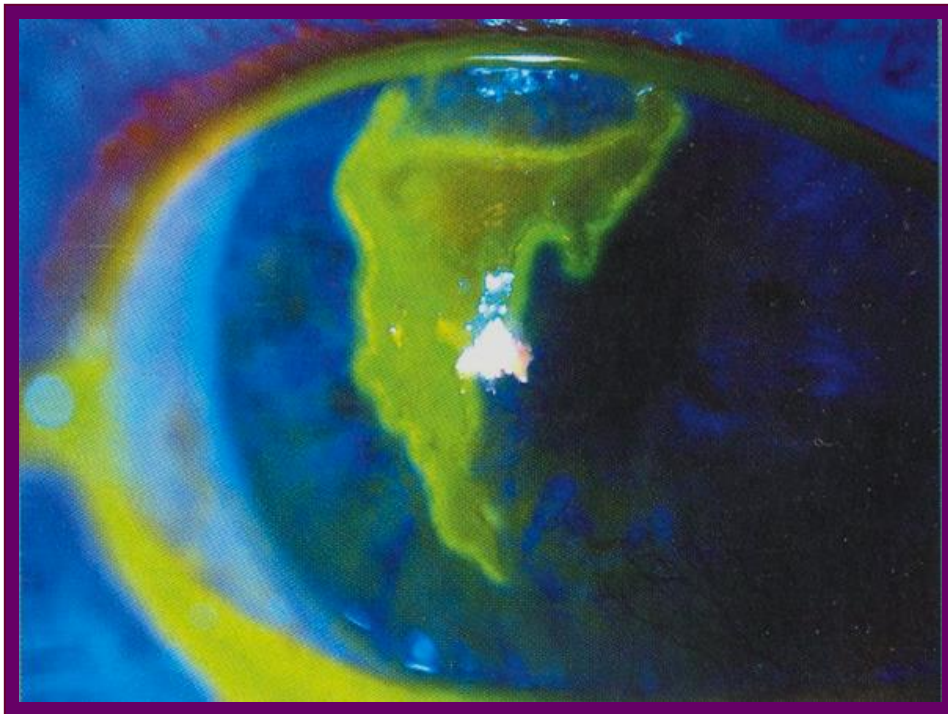
*Б - биомикроскопия с синим фильтром.*

Окраска флюоресцеином



# КЛИНИЧЕСКАЯ КАРТИНА

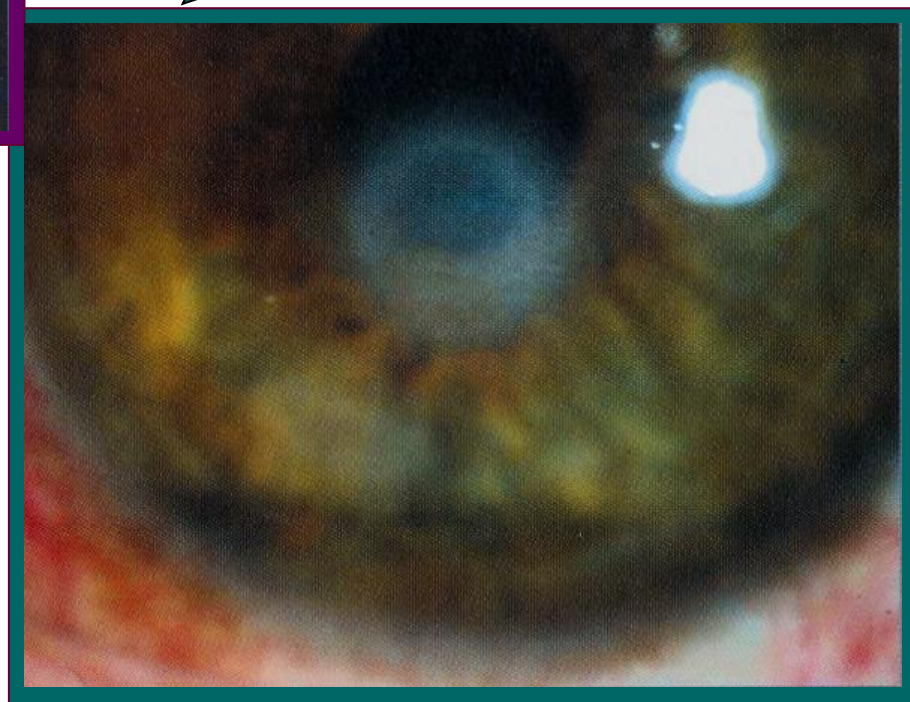
**Картообразный или географический герпетический кератит представляет собой эрозию роговицы с рваными острыми краями. Стромальный дисковидный, представляет собой один или реже несколько округлых белесых инфильтратов с четкими краями и полупрозрачным центром.**



**Герпетический  
кератит. Дисковидная  
форма**



**Герпетический  
кератит. Картообразная  
форма. Окраска  
флюоресцеином**



# ЛЕЧЕНИЕ

**1-й этап.** С первого визита до 7-го дня заболевания.

## **1. Специфическое местно:**

- Ганцикловир ( Вирган)
- препараты интерферона (Офталмоферон, Интерферон лейкоцитарный) – 6 раз в день;
- Мазь Ацикловир (Ацикловир, Зовиракс) – 5 раз в день – 5 дней (до 10-ти дней в случаях стойких поражений).

# ЛЕЧЕНИЕ

## 2. Противовоспалительное:

НПВС– 3 раза в день.

3. Профилактика развития вторичной инфекции: любой из местных антибиотиков широкого спектра действия или антисептиков

4. Репаративное: Корнерегель, Солкосерил – 4 раза в день.

# ЛЕЧЕНИЕ

## 5. Системное противовирусное:

таблетки Ацикловир (Ацикловир, Валтрекс) суммарная доза 1000 мг в сутки – 5 суток (до 10-ти суток в случаях стойких поражений).

## 6. Противоаллергическое:

системно внутрь в  
таблетированной форме.

2-й этап. Смена терапии с  
момента положительной  
динамики (7-й – 10-й день).

# ЛЕЧЕНИЕ

## 1. Противовоспалительное:

кортикостероиды по  
убывающей схеме:

*3 раза в день – 7 дней*

*2 раза в день – 7 дней*

*1 раз в день – 7 дней*

2. Репаративное: Корнерегель,  
Солкосерил – 4 раза в день –  
3 недели.



# ЛЕЧЕНИЕ

**3-й этап. Через 3 недели.**

**1. Слезозаместители:** капли искусственной слезы (Систейн Ультра, Систейн, Хило-Комод, Слеза натуральная, Офтолик, Оксиал, Визмед, Визмед-гель, Визмед-лайт, Визмед-мульти) – 3 раза в день – 6 месяцев.

**2. Кератопротекторы:**  
Декспантенол (Корнерегель),  
Ретинола пальмитат (ВитА-ПОС)  
на ночь – 3 месяца.



# ХЛАМИДИЙНЫЙ КОНЪЮНКТИВИТ

## *ЖАЛОБЫ*

**Покраснение глаза, чаще  
одностороннее, чувство  
инородного тела, резь, зуд.**



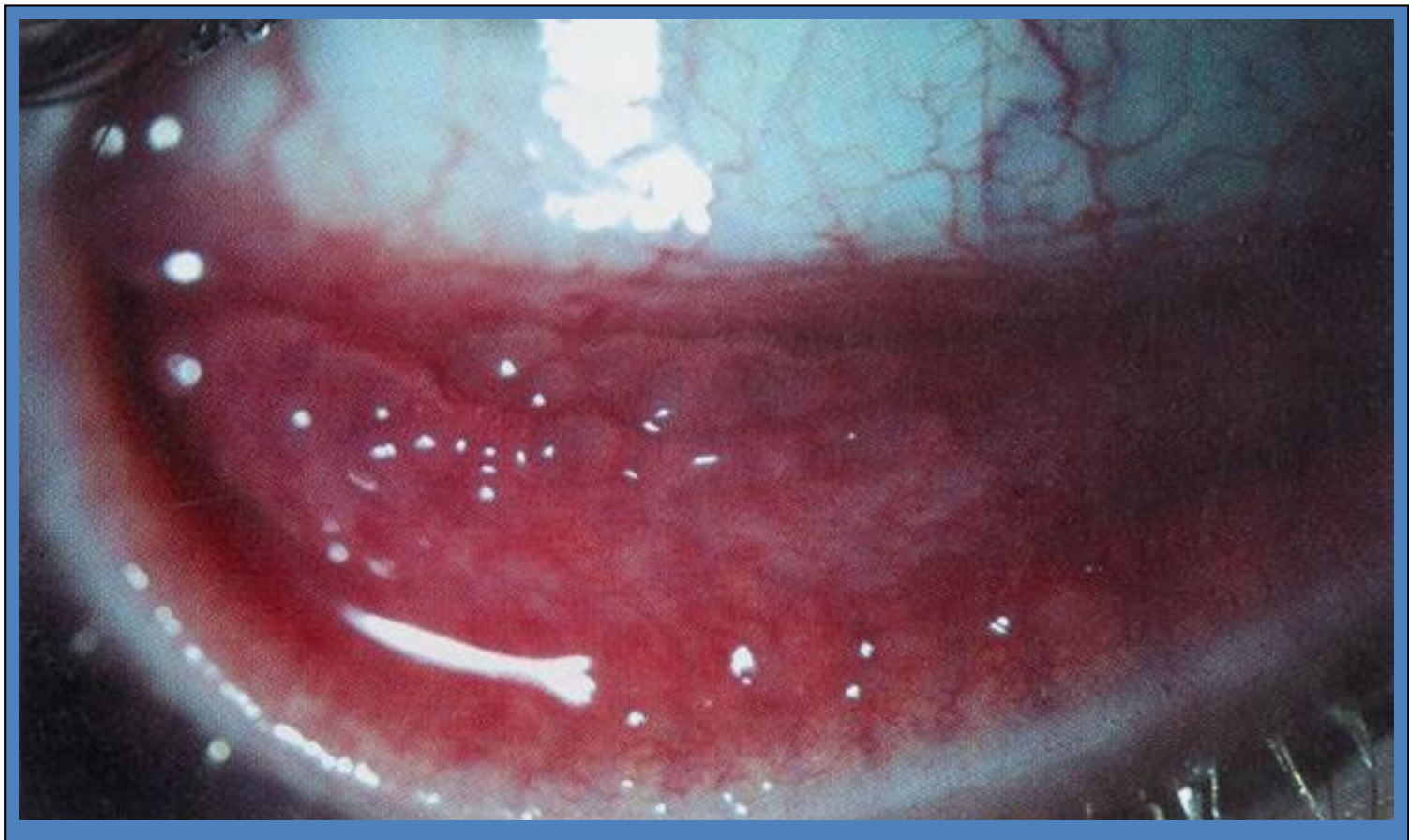# ТЕЧЕНИЕ ЗАБОЛЕВАНИЯ

**Возможна острая форма, развивающаяся в течение 1-й недели. Однако более распространена хроническая форма, характеризующаяся медленным развитием с регулярными обострениями. Длительность ремиссии составляет от 6-ти до 12 недель. Обострение может провоцироваться внешними факторами: ношением контактных линз, переохлаждением, приемом жирной и острой пищи, алкоголя и др.**

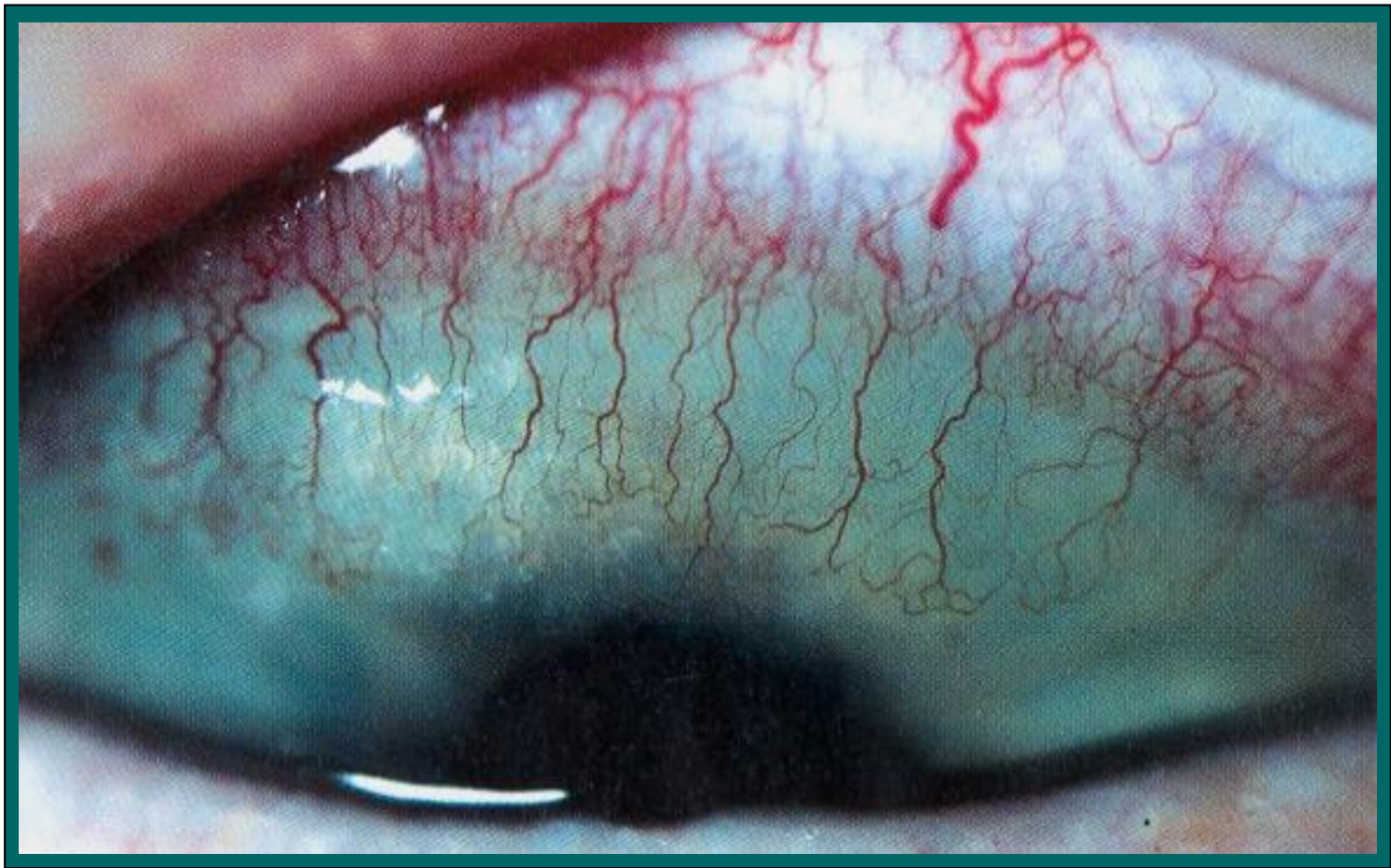


# КЛИНИЧЕСКАЯ КАРТИНА

**Острое течение характеризуется односторонним птозом, лимфаденитом, выраженным зудом и гиперемией конъюнктивы. При хроническом течении вышеперечисленные признаки имеют стертый характер. Характерный диагностический признак: крупные фолликулы, расположенные рядами на конъюнктиве нижнего века и в переходной складке. Гиперемия конъюнктивы выраженная. При некоторых формах наблюдается формирование паннуса.**



**Хламидийный конъюнктивит.  
Хроническая форма. Характерные  
ряды крупных фолликулов в  
переходной складке нижнего века**



**Хламидийный конъюнктивит.  
Острая форма. Паннус**

# ЛЕЧЕНИЕ

## 1. Специфическое местно:

- группа фторхинолонов:

**Моксифлоксацин  
(Вигамокс),**

**Ципрофлоксацин (Ципромед),  
Левифлоксацин (Офтаквикс),  
Офлоксацин (Флоксал):**

*5 раз в день – 7 дней*

*4 раза в день – 7 дней*

*3 раза в день – 7 дней*

*2 раза в день – 7 дней*

# ЛЕЧЕНИЕ

- Антисептики

## 2. Специфическое системно:

- Азитромицин (Сумамед) в капсулах или суспензии в течение 3-х дней, курсовая доза 1,5 г;
- Офлоксацин в таблетках 250 мг 2 раза в день – 10 дней.

## 3. Противовоспалительные:

НПВС – 3 раза в день с 1 по 14 день.



# ЛЕЧЕНИЕ

## **Кортикостероиды:**

- 1 раз в день с 14 по 21 день
- 2 раза в день с 21 по 35 день.

**4. Слезозаместительное:** – 2-3 раза в день в течение 6-ти месяцев.

**5. Противоаллергическое:**  
системно внутрь в  
таблетированной форме – 10 дней.

**Противоаллергическое местно:**

Опатанол – 2 раза в день после  
отмены кортикостероидов, на  
45 дней

**БЛАГОДАРЮ**



**ЗА ВНИМАНИЕ!**