

Министерство здравоохранения Республики Беларусь  
УЧРЕЖДЕНИЕ ОБРАЗОВАНИЯ  
«ГРОДНЕНСКИЙ ГОСУДАРСТВЕННЫЙ МЕДИЦИНСКИЙ  
УНИВЕРСИТЕТ»

Кафедра оториноларингологии и глазных болезней

С. Н. ИЛЬИНА  
Ж. М. КРИНЕЦ  
Н. Г. СОЛОДОВНИКОВА

**ИЗМЕНЕНИЯ ОРГАНА ЗРЕНИЯ  
ПРИ ОБЩИХ ЗАБОЛЕВАНИЯХ**

*Рекомендовано учебно-методическим объединением  
по высшему медицинскому, фармацевтическому образованию  
в качестве пособия для студентов учреждений высшего образования,  
обучающихся по специальности 1-79 01 01 «Лечебное дело»,  
1-79 01 02 «Педиатрия», 1-79 01 04 «Медико-диагностическое дело»,  
1-79 01 05 «Медико-психологическое дело»*

Гродно  
ГрГМУ  
2020

УДК 617.7:616.1/.9(075.8)

ББК 56.7я73

И46

Авторы: доц., каф. оториноларингологии и глазных болезней,  
канд. мед. наук С. Н. Ильина;  
ст. препод. каф. оториноларингологии и глазных болезней  
Ж. М. Кринец;  
ст. препод. каф. оториноларингологии и глазных болезней  
Н. Г. Солодовникова.

Рецензенты: каф-ра офтальмологии УО «Витебский государственный  
ордена Дружбы народов медицинский университет»;  
проф. каф. офтальмологии БелМАПО, д-р мед. наук,  
проф. В. Л. Красильникова.

**Ильина, С. Н.**

**И46**

Изменения органа зрения при общих заболеваниях : пособие для студентов учреждений высшего образования, обучающихся по специальности 1-79 01 01 «Лечебное дело», 1-79 01 02 «Педиатрия», 1-79 01 04 «Медико-диагностическое дело», 1-79 01 05 «Медико-психологическое дело» / С. Н. Ильина, Ж. М. Кринец, Н. Г. Солодовникова. – Гродно : ГрГМУ, 2020. – 200 с.

ISBN 978-985-595-216-0.

*Пособие посвящено проявлению офтальмологических изменений органов зрения при различных общих заболеваниях. Представлена возможность врачам различных специальностей сформировать детальное представление о взаимосвязи между общими и частными (офтальмологическими) патологическими проявлениями целого ряда заболеваний, правильно определить диагностическую гипотезу, установить причинно-следственные связи между симптоматическими проявлениями заболеваний и их этиопатогенетическими факторами и выстроить на этом основании полностью обоснованную врачебную тактику.*

ISBN 978-985-595-216-0

© Ильина С. Н., Кринец Ж. М.,  
Солодовникова Н. Г., 2019  
© ГрГМУ, 2020

## ОГЛАВЛЕНИЕ

<b>ВВЕДЕНИЕ .....</b>	<b>4</b>
<b>I. ИЗМЕНЕНИЯ ОРГАНА ЗРЕНИЯ ПРИ СЕРДЕЧНО-СОСУДИСТОЙ ПАТОЛОГИИ .....</b>	<b>5</b>
<b>II. ИЗМЕНЕНИЯ ОРГАНА ЗРЕНИЯ ПРИ ВОСПАЛИТЕЛЬНЫХ ЗАБОЛЕВАНИЯХ СОЕДИНИТЕЛЬНОЙ ТКАНИ И СОСУДОВ.....</b>	<b>57</b>
<b>III. ИЗМЕНЕНИЯ ГЛАЗ ПРИ ЗАБОЛЕВАНИЯХ КРОВИ .....</b>	<b>77</b>
<b>IV. ПОРАЖЕНИЕ ГЛАЗ ПРИ НАРУШЕНИЯХ ОБМЕНА ВЕЩЕСТВ.....</b>	<b>86</b>
<b>V. ИЗМЕНЕНИЯ ГЛАЗ ПРИ ИНФЕКЦИОННЫХ ЗАБОЛЕВАНИЯХ .....</b>	<b>97</b>
<b>VI. ИЗМЕНЕНИЯ ОРГАНА ЗРЕНИЯ ПРИ ЭНДОКРИННЫХ ЗАБОЛЕВАНИЯХ .....</b>	<b>131</b>
<b>1. Сахарный диабет .....</b>	<b>131</b>
<b>2. Заболевания щитовидной железы .....</b>	<b>148</b>
<b>3. Заболевания гипофиза .....</b>	<b>158</b>
<b>VII. ИЗМЕНЕНИЯ ОРГАНА ЗРЕНИЯ ПРИ ЗАБОЛЕВАНИЯХ ЦЕНТРАЛЬНОЙ НЕРВНОЙ СИСТЕМЫ.....</b>	<b>166</b>
<b>1. Опухоли головного мозга .....</b>	<b>166</b>
<b>2. Воспалительные и сосудистые заболевания головного мозга.....</b>	<b>187</b>
<b>3. Изменения органа зрения при энцефаломиелите и рассеянном склерозе .....</b>	<b>196</b>

## ВВЕДЕНИЕ

В комплексном обследовании пациентов с сосудистой патологией немаловажную роль играет изучение изменений глазного дна, так как оно помогает установить диагноз системного заболевания (атеросклероз, артериальная гипертония первичная и вторичная, гипотонические состояния, разные эндокринные заболевания, заболевания нервной системы и др.), оценить особенности его течения, а также имеет определенное значение и в выборе лечебных средств.

Роль офтальмолога в оценке всей сосудистой системы особо велика, так как он может дать характеристику состояния сосудов глазного дна. Информация о состоянии сосудов глазного дна как крупных, так мелких и мельчайших, т.е. о регионарной микроциркуляции, представляет большую ценность для терапевтов, эндокринологов, невропатологов и других специалистов, так как она помогает оценить состояние всей сосудистой системы и, следовательно, более целенаправленно проводить лечебно-профилактические мероприятия.

Многие заболевания сопровождаются развитием специфических изменений глазного дна. Эти изменения могут возникать уже на ранних этапах развития болезни, их выявление нередко имеет большое диагностическое значение. Доступность органа зрения для всестороннего исследования, с одной стороны, и высокое совершенство современных методов исследования – с другой, позволяют широко использовать эти возможности офтальмологии для диагностики самых разных заболеваний.

Данные о состоянии органа зрения имеют определенное значение в определении прогноза той или иной общей патологии. Оценка выраженности глазных симптомов может быть использована и для определения стадии и фазы (обострение, ремиссия) ряда заболеваний (гипертоническая болезнь, ревматизм и др.).

Специалистам широкого профиля, в частности терапевтам, неврологам, эндокринологам и др., важно постоянно расширять свои знания о локальных проявлениях болезней, о поражениях отдельных органов, в том числе и о поражениях органа зрения.

## **I. ИЗМЕНЕНИЯ ОРГАНА ЗРЕНИЯ ПРИ СЕРДЕЧНО-СОСУДИСТОЙ ПАТОЛОГИИ**

Ежегодно от болезней сердца умирают около 17 млн человек, что составляет примерно 29% всех случаев смерти. Так, например, 7,2 млн человек умирают от ишемической болезни сердца (ИБС), а 5,7 млн – в результате инсульта. Существенную часть патологии глазного яблока составляют проявления общих или системных заболеваний. Определенные изменения органа зрения и соответствующая консультативная помощь офтальмолога могут помочь в диагностике и адекватном лечении пациента. Люди, страдающие ССЗ или подвергающиеся высокому риску таких заболеваний (в связи с наличием одного или нескольких факторов риска, таких как повышенное кровяное давление, диабет, гиперлипидемия, или уже развившегося заболевания), нуждаются в раннем выявлении патологии.

### ***Артериальная гипертензия и орган зрения***

Термином артериальная гипертензия (АГ) обозначают состояние, при котором имеет место устойчивое повышение уровней АД: систолического АД $\geq$ 140 мм рт. ст. и/или диастолического АД $\geq$ 90 мм рт. ст. Выделяют первичную (эссенциальную) АГ, при которой повышение АД непосредственно не связано с какими-либо органическими поражениями, и вторичные, или симптоматические АГ, при которых АГ связана с поражениями разных органов.

Развитие АГ и прогноз определяется изменениями в органах-мишенях. Глаз, имеющий собственную сложную нервную и сосудистую систему, с одной стороны, рассматривался ранее как орган-мишень при АГ (Hayreh S. S., 1989). С другой стороны, в 2003 г. Европейское общество кардиологов (ЕОК) исключило глаз из списка органов-мишеней АГ, так как начальные изменения глазного дна при артериальной гипертензии изучены недостаточно, а схожие с гипертензионными изменения сосудов глазного дна встречаются у пациентов старше 50-55 лет. Однако в том же решении ЕОК сказано, что оценка состояния сосудов глазного дна и сетчатки при АГ требует дальнейшего исследования. С этим мнением

согласны эксперты Всероссийского научного общества кардиологов (Рекомендации ВНОК, 2008). В соответствии с национальными клиническими рекомендациями ВНОК (2008), исследование глазного дна наиболее целесообразно у молодых пациентов и входит в перечень исследований, рекомендуемых дополнительно.

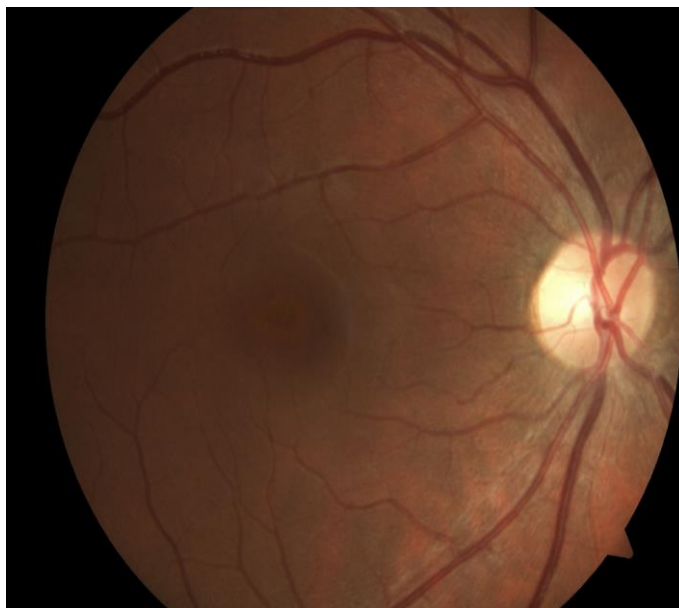**Патогенез.** Основным видом поражения сосудов глазного дна считается миелоэластофиброз, реже – гиалиноз, выраженность которых зависит от длительности АГ и тяжести гипертензии. Патоморфологические изменения в начальной транзиторной стадии болезни заключаются в гипертрофии мышечного слоя и эластических структур в мелких артериях и артериолах. Стабильная артериальная гипертензия приводит к гипоксии, эндотелиальной дисфункции, плазматическому пропитыванию сосудистой стенки с последующим гиалинозом и артериолосклерозом. В тяжелых случаях фибриноидный некроз артериол сопровождается тромбозом, геморрагиями.

**Диагностика.** Основным методом диагностики является офтальмоскопия, в некоторых случаях – флуоресцентная ангиография глазного дна.

**Нормальное глазное дно** – нормальная сетчатка при офтальмоскопии имеет красный цвет, но между хориокапиллярным слоем и сетчаткой располагается пигментный эпителий. В зависимости от плотности пигментного эпителия цвет *сетчатки* может варьировать от темно-красного у брюнетов, более светлого – у блондинов, до коричневого – у лиц монголоидной расы и темно-коричневого – у лиц негроидной расы.

**Диск зрительного нерва.** Диск зрительного нерва называют интраокулярную часть зрительного нерва, ее длина равна 1 мм, диаметр – от 1,5 до 2 мм. В норме диск зрительного нерва располагается на 15° кнутри и на 3° кверху от заднего полюса глаза. При офтальмоскопии диск зрительного нерва выглядит розовым пятном почти круглой формы на красном фоне глазного дна. Его височная половина в норме всегда бледнее носовой. Цвет диска обусловлен количеством питающих его капилляров. Более интенсивный цвет диска зрительного нерва наблюдается у детей и молодых людей, с возрастом он бледнеет.

Цвет диска зрительного нерва бледнее также у людей с миопической рефракцией. В центре диска зрительного нерва проходят центральные артерия и вена сетчатки (рис. 1).



**Рисунок 1. – Нормальное глазное дно**

*Сосуды сетчатки* – основные ветви центральных артерии и вены проходят от диска зрительного нерва к периферии поверхностно, на уровне слоя нервных волокон. Здесь сосуды сетчатки дихотомически делятся, вплоть до прекапилляров, образуя артериолы 1 и 2 порядка. Мельчайшие видимые сосуды (артериолы и венулы 3 порядка). Из нижних и верхних темпоральных сосудистых аркад тонкие сосудистые веточки проходят к макулярной области, где заканчиваются в капиллярном сплетении. Это капиллярное сплетение образует вокруг фовеолы аркады. Видна аваскулярная фовеальная область диаметром около 0,3-0,4 мм, снабжающаяся кровью из хориокапиллярного слоя.

*Макула.* Наиболее важная зона сетчатки – макулярная область, или желтое пятно, центральная часть которой называется фовеа (диаметр 1,85 мкм). В центре фовеа располагается небольшое темноватое углубление – фовеола (диаметр 0,3 мкм). Макула (диаметр 2,85 мкм) и фовеола окружены в норме световыми рефлексамии, которые более выражены у детей и людей молодого возраста.

На глазном дне хорошо видны два сосудистых дерева: артериальное и венозное. Следует различать:

- 1) выраженность каждого из них;
- 2) особенности ветвления;
- 3) соотношение калибра артерий и вен;
- 4) степень извитости отдельных ветвей;
- 5) характер светового рефлекса на артериях.

Центральная артерия сетчатки (ЦАС) в орбитальном ее отделе имеет строение, типичное для артерий среднего калибра. После прохождения решетчатой пластинки склеры толщина сосудистой стенки уменьшается вдвое из-за истончения (с 20 до 10 мкм) всех ее слоев. Внутри глаза ЦАС многократно делится дихотомически. Начиная со второй бифуркации, ветви ЦАС теряют присущие артериям особенности и превращаются в артериолы. Питание внутриглазной части зрительного нерва осуществляется в основном (за исключением нейроретинального слоя диска зрительного нерва ДЗН) из задних цилиарных артерий. Кзади от решетчатой пластинки склеры зрительный нерв снабжается центрифугальными артериальными веточками, идущими от ЦАС, и центропетальными сосудами, отходящими от глазничной артерии.

Капилляры сетчатки и ДЗН имеют просвет диаметром около 5 мкм. Они начинаются от прекапиллярных артериол и соединяются в вены. Эндотелий капилляров сетчатки и зрительного нерва образует непрерывный слой с плотными контактами между клетками. Ретинальные капилляры имеют также интрамуральные перициты, которые участвуют в регуляции кровотока. Единственным коллектором крови как для сетчатки, так и для ДЗН служит центральная вена сетчатки (ЦВС). Неблагоприятное влияние разных факторов на ретинальное кровообращение сглаживается за счет сосудистой ауторегуляции, обеспечивающей оптимальный кровоток с помощью местных сосудистых механизмов. Такой кровоток обеспечивает нормальное протекание метаболических процессов в сетчатке и зрительном нерве. Выраженность, богатство артериального дерева зависят от интенсивности кровотока в ЦАС, рефракции и состояния сосудистой стенки. Чем интенсивнее кровоток, тем лучше видны мелкие артериальные



веточки и тем ветвистее сосудистое дерево. При гиперметропии сосуды сетчатки при офтальмоскопии кажутся шире и ярче, чем при эмметропии, а при миопии они становятся более бледными. Возрастное уплотнение сосудистой стенки делает менее заметными мелкие веточки, поэтому артериальное дерево глазного дна у пожилых лиц выглядит обедненным.

### ***Офтальмоскопическая картина при АГ***

При АГ артериальное дерево часто выглядит бедным из-за тонического сокращения артерий и склеротических изменений их стенок. Венозные сосуды, наоборот, нередко становятся более выраженными и приобретают более темную, насыщенную окраску. Один из частых симптомов при гипертонической ангиопатии – нарушение нормального ветвления ретинальных артерий. Обычно артерии ветвятся дихотомически под острым углом. Под влиянием повышенных пульсовых ударов у гипертоников этот угол имеет тенденцию к увеличению, нередко можно видеть ветвление артерий под прямым и даже тупым углом («симптом бычьих рогов»). Чем больше угол ветвления, тем больше сопротивление движению крови в этой зоне, тем сильнее тенденции к склеротическим изменениям, тромбозу и нарушению целостности сосудистой стенки. Вопрос о классификации гипертонической ретинопатии до конца не решен.

### ***Классификация Кейта-Вагнера***

**Стадия I.** Небольшое сужение артериол или ангиосклероз. Общее состояние хорошее, гипертензии нет.

**Стадия II.** Более выраженное сужение артериол, артериовенозные перекресты. Ретинопатии нет. Гипертензия. Общее состояние хорошее, функции сердца и почек не нарушены.

**Стадия III.** Ангиоспастическая ретинопатия (ватные фокусы, геморрагии, отек сетчатки). Высокая гипертензия. Нарушение функции сердца и почек.

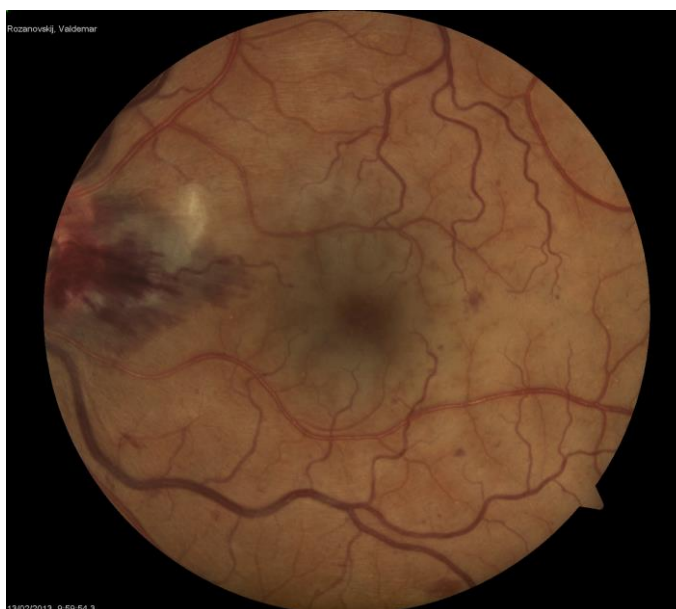**Стадия IV.** Папиллоэдема (отек зрительного нерва) и значительное сужение сосудов. Состояние угрожающее.

В России и странах ближнего зарубежья (бывших республиках СССР) наиболее популярна *классификация М. Л. Краснова* и ее модификации. М. Л. Краснов выделил *три*

*стадии* изменений глазного дна при первичной и вторичной артериальной гипертензии:

### *1. Гипертоническая ангиопатия*

Гипертоническая ангиопатия сетчатки присуща первой фазе течения гипертонии – функциональных сосудистых расстройств и неустойчивого давления. В сосудах глаза нет еще органических изменений. Однако вследствие пассивного расширения как вен, так и артерий может наблюдаться гиперемия глазного дна. В дальнейшем происходит спазм артерий, что проявляется в ряде сосудистых симптомов, среди которых наиболее характерны такие как *симптом Гвиста* (рис. 2) – штопорообразная извилистость мелких вен, окружающих область желтого пятна, и *симптом Салюса-Гунна* – перекрест сосудов.



**Рисунок 2. – Расширение вен сетчатки, симптом Гвиста, геморрагии**

Если напряженная артерия лежит над веной, она может сдавливать ее в разной степени.

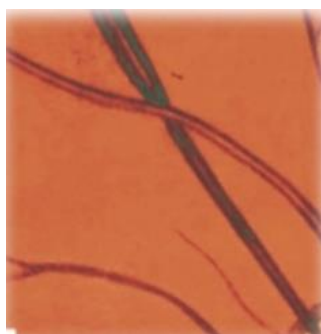
Салюс I – лежащая под артерией вена кажется несколько истонченной, просвет ее сужен; это соответствует начальной фазе болезни (рис. 3).

Салюс II – не только частичное передавливание вены, но и смещение ее в сторону и в толщу сетчатки («симптом дуги»). Она кажется истонченной в середине (рис. 4).

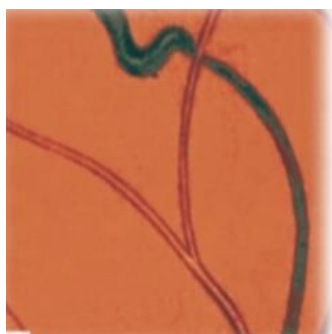Салюс III – перекрест сосудов также характеризуется симптомом дуги, но вена под артерией не видна и кажется полностью передавленной. Симптом перекреста и венозной компрессии – один из самых частых при АГ. Однако этот симптом можно встретить и при ретинальном артериосклерозе без сосудистой гипертензии (рис. 5).

## *2. Гипертонический ангиосклероз*

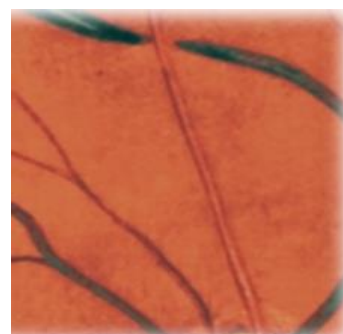Стадия органических изменений, преобладают при этом симптомы Салюс II и III и симптом "медной или серебряной проволоки". Отмечается неравномерность калибра и просвета артерий, увеличивается их извитость. В связи с гиалинозом стенок артерий рефлекс по ходу сосуда становится уже, приобретает желтоватый оттенок, что придает сосуду сходство со светлой медной проволокой – симптом «медной проволоки». Позднее она еще больше сужается, сосуд приобретает вид серебряной проволоки – симптом «серебряной проволоки». Некоторые сосуды полностью облитерируются и видны в виде тонких белых линий. Вены несколько расширены и извиты. Изгибы вены могут провоцировать тромбоз и кровоизлияния. В области диска зрительного нерва могут наблюдаться новообразованные сосуды и микроаневризмы. У части пациентов диск может быть бледным, однотонным, с восковым оттенком.



**Рисунок 3. – Симптом Салюса I**



**Рисунок 4. – Симптом Салюса II**



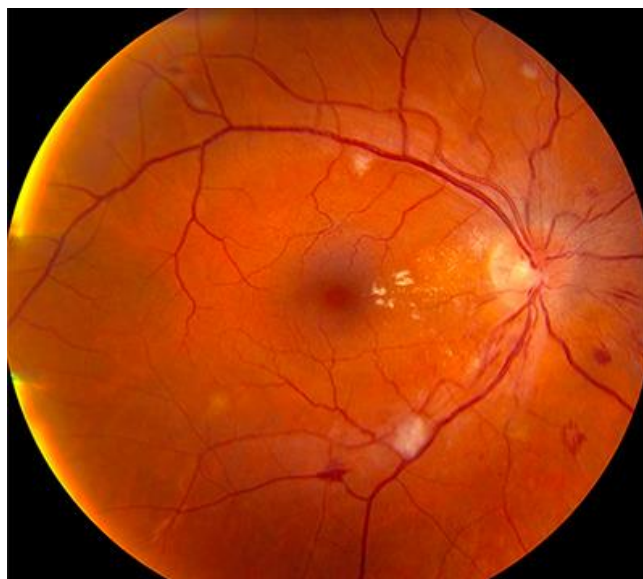**Рисунок 5. – Симптом Салюса III**

## *3. Гипертоническая ретинопатия и нейроретинопатия*

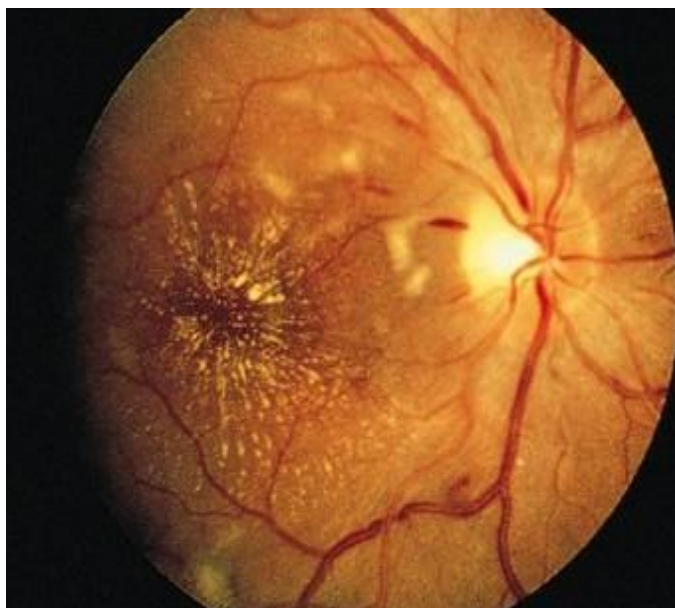
На глазном дне, кроме изменений сосудов, появляются отеки, кровоизлияния и белые очаги, что указывает на вовлечение сетчатки в процесс. Кровоизлияния бывают в виде

петехий и штрихов, что характерно для разной степени поражения сосудов. Появление штриховидных кровоизлияний свидетельствует о поражении крупных ветвей центральной артерии сетчатки, расположенных в слое нервных клеток, и указывает на ухудшение в состоянии пациента. Ретинальные геморрагии при АГ возникают путем диапедеза эритроцитов через измененную стенку микрососудов, разрыва микроаневризм и мелких сосудов под влиянием повышенного давления или как следствие микротромбозов. Особенно часто геморрагии возникают в слое нервных волокон около ДЗН. В таких случаях они имеют вид радиально расположенных штрихов, полосок или языков пламени (рис. 6). В макулярной зоне кровоизлияния находятся в слое Генли, имеют радиальное расположение. Значительно реже геморрагии обнаруживаются в наружном и внутреннем плексиформных слоях в виде пятен неправильной формы. Ретинальные «экссудаты», напоминающие вату. Эти серовато-белого цвета, рыхлые на вид проминирующие кпереди очаги появляются преимущественно в парапапиллярной и парамакулярной зонах. Они быстро возникают, достигают максимального развития в течение нескольких дней, но никогда не сливаются друг с другом. При рассасывании фокус постепенно уменьшается в размерах, уплощается и фрагментируется. Ватообразный очаг представляет собой инфаркт небольшого участка нервных волокон, вызванный окклюзией микрососудов. В отличие от ватообразных очагов, твердые экссудаты при АГ не имеют прогностического значения. Они могут быть точечными и более крупными, округлыми или неправильной формы, располагаются в наружном плексиформном слое и состоят из липидов, фибрина, клеточных остатков и макрофагов. Полагают, что эти отложения возникают в результате выхода плазмы из мелких сосудов и последующей дегенерации тканевых элементов. В макулярной области твердые очаги имеют полосчатую форму и радиальное расположение, образуя полную или неполную фигуру звезды. Они имеют такую же структуру, как и другие твердые очаги. При расположении очагов в области желтого пятна формируется фигура "звезды" (рис. 7). Обычно при центральном расположении очагов в значительной мере падает зрение. При появлении этих изменений прогноз плохой не

только в отношении зрения, но и жизни, особенно, если ретинопатия является почечной.



**Рисунок 6. – Гипертоническая ретинопатия**

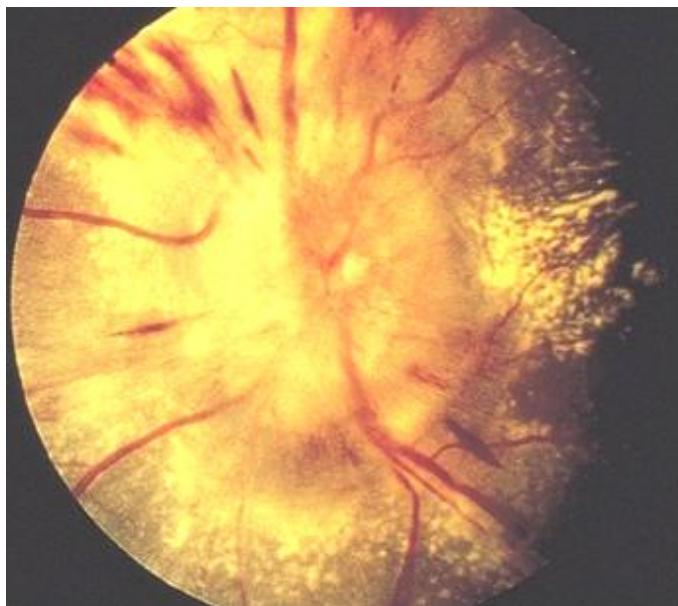


**Рисунок 7. – Фигура «звезды»**

*Отек сетчатки и диска зрительного нерва*

Отек сетчатки и ДЗН, сочетающийся с появлением мягких очагов, свидетельствует о тяжелом течении АГ. Отек локализуется в основном в перипапиллярной зоне и по ходу крупных сосудов (рис. 8). При большом содержании протеинов в транссудате сетчатка теряет прозрачность, становится серовато-

белой и сосуды местами прикрываются отечной тканью. Отек ДЗН может быть выражен в разной степени – от легкой смазанности его контура до картины развитого застойного диска. Застойный диск при АГ часто сочетается с отеком перипапиллярной сетчатки, ретинальными геморрагиями и ватообразными очагами.



**Рисунок 8. – Гипертоническая нейроретинопатия**

#### **Зрительные функции:**

1. Понижение темновой адаптации – один из самых ранних функциональных признаков при гипертонической ретинопатии.
2. Наблюдается умеренное сужение изоптер и границ поля зрения, а также расширение «слепого пятна».
3. При выраженной ретинопатии можно обнаружить скотомы, локализующиеся в парацентральной области поля зрения.
4. Острота зрения снижается значительно реже: при ишемической макулопатии, макулярных геморрагиях, при возникновении отечной макулопатии и при формировании эпиретинальной мембраны в поздней стадии нейроретинопатии, при вовлечении в процесс макулярной зоны и диска зрительного нерва.

Среди симптоматических гипертоний наиболее часто встречается почечная (50%), вызванная поражением почек и почечных артерий. А среди заболеваний почек (как причина повышения артериального давления) первое место занимает

хронический гломерулонефрит. Сюда же относится близкое по характеру поражение почек, развивающееся во второй половине беременности, – нефропатия беременных.

*Осложнения:* тромбозы ретинальных вен, рецидивирующий гемофтальм.

*Лечение* гипертонической ретинопатии во многом зависит от степени заболевания. Но в основном оно начинается с медикаментозного лечения при помощи сосудорасширяющих средств, антикоагулянтов, различных витаминов и др. препаратов. Также проводится и хирургическое лечение при помощи лазеркоагуляции и гипербарической оксигенации. Главное условие улучшения состояния сетчатки – устранение причин, то есть нормализация артериального давления.

### **Тромбоз ретинальных вен**

*Эпидемиология.* Наиболее частая причина тромбоза ретинальных вен – артериальная гипертензия и атеросклероз. Из сосудистых аркад наиболее часто поражается верхне-височная ветвь ЦВС (82,4%). Окклюзия центральной вены – одна из самых тяжелых форм патологии глаз, приводящая к резкой потере зрения. В большинстве случаев возникает в возрасте от 40 до 70 лет. Чаще страдают мужчины.

*Этиология.* Причиной венозной окклюзии могут быть гипертоническая болезнь, атеросклероз, заболевания крови (полицитемия), эндокринные нарушения, изменение реологических свойств крови и нарушение системы гемостаза, сахарный диабет, ангииты сетчатки, первичная глаукома, травмы глаза. У молодых людей к тромбозу могут привести инфекционные заболевания, например, грипп, сепсис, фокальные инфекции ротовой полости и околоносовых пазух. Факторы риска: возраст (старше 40 лет), малоподвижный образ жизни (ожирение), употребление алкоголя, курение.

*Патогенез.* В механизме тромбообразования ведущую роль играет нарушение целостности и функций эндотелия вен. Наиболее часто тромб формируется в месте компрессии сосуда (область артериовенозного перекреста и на уровне решетчатой пластинки склеры). Этот процесс часто сопровождается артериальным спазмом, что приводит к значимым нарушениям

микроциркуляции сетчатки. Венозный застой приводит к резкому повышению гидростатического давления в венах и капиллярах, в результате чего повышается проницаемость сосудистой стенки. В околососудистое пространство выходят клеточные элементы крови и плазма. Развитие отека и повышение давления в околососудистом пространстве в свою очередь приводят к компрессии капилляров, что еще больше усугубляет застой крови и гипоксию сетчатки (формируется «порочный круг»).

### **Классификация тромбоза вен сетчатки:**

1. Тромбоз центральной вены сетчатки (ЦВС): неишемический и ишемический.
2. Тромбоз сосудистых аркад центральной вены сетчатки (верхневисочной, нижневисочной, верхненосовой, нижненосовой): с отеком макулы и без отека.
3. Посттромботическая ретинопатия.

#### ***Стадии:***

1. *Стадия претромбоза* – расширенные, извитые, застойные вены неравномерного калибра, штрихообразные единичные кровоизлияния, возможен отек макулярной области. Жалобы могут отсутствовать, иногда незначительно снижается острота зрения, появляется периодическое затуманивание зрения.

2. *Тромбоз центральной вены сетчатки или ее ветвей.* На глазном дне появляются штрихообразные кровоизлияния по всей сетчатке (если поражена центральная вена) или в бассейне одной или нескольких ветвей, мягкие эксудаты, границы диска зрительного нерва не четкие или не определяются, отек в макулярной области, возможны кровоизлияния в стекловидное тело (рис. 9, 10, 11). Появляются характерные жалобы: снижение остроты зрения до счета пальцев, появление скотомы (выпадение части поля зрения), пелена, туман перед глазами.

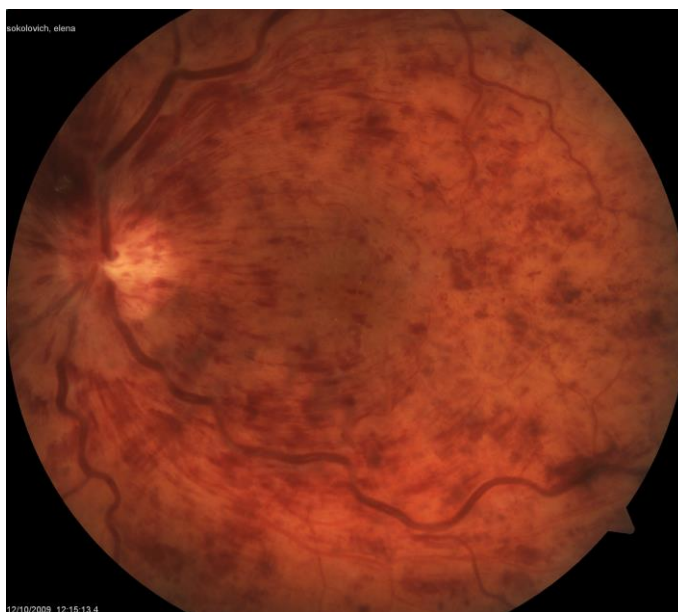3. *Посттромботическая ретинопатия.* Появляется через несколько месяцев после тромбоза вен. Острота зрения восстанавливается медленно. На глазном дне определяются старые кровоизлияния, твердые эксудаты, новообразованные сосуды. В центральной зоне – кистовидный отек макулы, на диске зрительного нерва – неоваскуляризация (патологическое разрастание сосудов там, где в норме их быть не должно).



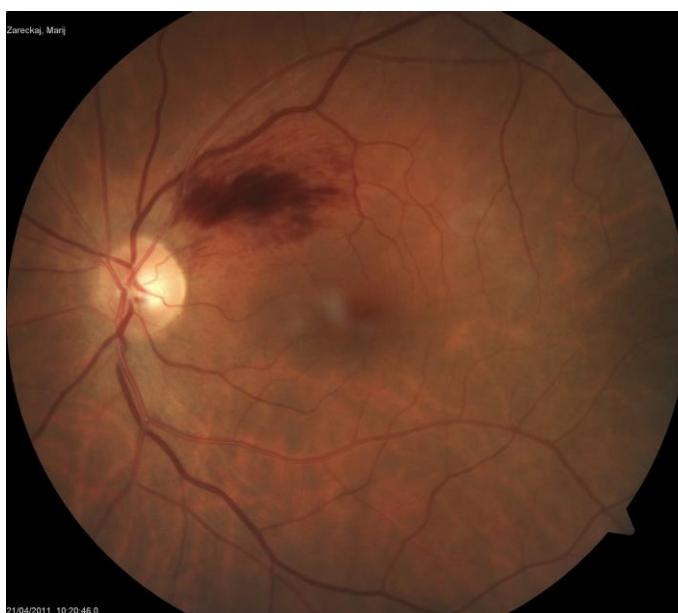4. Возможен повторный тромбоз центральной вены сетчатки или её ветвей.

**Типы окклюзий:**

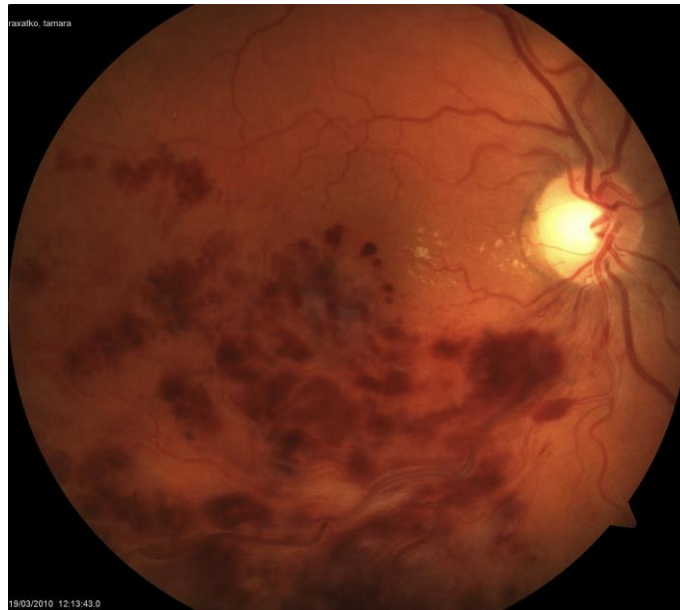- неишемический (острота зрения выше 0,1);
- ишемический (обширные кровоизлияния в сетчатку, при флуоресцентной ангиографии определяются большие участки отсутствия капиллярной перфузии, острота зрения ниже 0,1).



**Рисунок 9. – Тромбоз центральной вены сетчатки**



**Рисунок 10. – Тромбоз верхневисочной ветви ЦВС**



**Рисунок 11. – Тромбоз нижневисочной ветви ЦВС**

### **Офтальмоскопическая картина при неишемическом тромбозе ЦВС**

1. ДЗН часто отечен, имеет ступеванные контуры. Вены петлеобразно извиты и умеренно расширены, калибр их неравномерный.

2. У ДЗН и по ходу сосудистых аркад сетчатка может быть отечна, в тяжелых случаях отек распространяется на макулярную область.

3. Обнаруживают большое количество разнообразных по форме геморрагий, многие из которых располагаются в слое нервных волокон, имеют вид языков пламени.

4. Мелкие округлые кровоизлияния в ядерном слое сетчатки локализуются чаще на средней и крайней периферии глазного дна.

5. Кроме кровоизлияний, по ходу сосудистых пучков можно наблюдать очаги плазморрагий.

Течение. Большинство острых проявлений исчезает через 6-12 месяцев. Переход в ишемическую окклюзию возможен в 15% случаев в течение 4 месяцев.

## **Офтальмоскопическая картина при ишемическом тромбозе ЦВС**

1. ДЗН отечный, темно-красного цвета, контуры его ступенчаты, экскавация и венный пульс отсутствуют.
2. Вены резко расширены и извиты, калибр их неравномерный. Сосуды «тонут» в отечной сетчатке.
3. Геморрагии располагаются в основном в заднем полюсе глазного дна, имеют вид языков пламени.
4. На периферии обнаруживают множество мелких и крупных округлых кровоизлияний.
5. В отличие от неишемического тромбоза ЦВС, кровоизлияния более массивные, распространяются от ДЗН до крайней периферии во всех четырех квадрантах глазного дна.
6. О тяжести ишемического процесса свидетельствуют множественные фокусы инфарктов сетчатки – хлопковидные очаги белого цвета.

### ***Диагностика тромбоза вен сетчатки:***

При тромбозе вен сетчатки за неотложной помощью обращаются из-за внезапного резкого снижения зрения. В связи с этим первоначальная задача в таких случаях – ранняя диагностика.

### ***Методы исследования:***

1. Визометрия: острота зрения от нормы до счета пальцев.
2. Периметрия: возможно появление скотомы.
3. Биомикроскопия: возможно помутнение стекловидного тела.
4. Офтальмоскопия: на глазном дне – симптом «раздавленного помидора».
5. Тонометрия.
6. Флуоресцентная ангиография – для постановки окончательного диагноза.
7. Оптическая когерентная томография сетчатки.
8. Общие анализы крови, мочи, сахар крови, коагулограмма, время свертывания крови, холестерин, липиды, белковые фракции.
9. Измерение артериального давления, ЭКГ.
10. Консультация у терапевта, кардиолога, невропатолога, эндокринолога (по показаниям).
11. УЗИ сонных артерий.

*Лечение.* Пациенты нуждаются в госпитализации. Неотложные лечебные мероприятия – это только начало длительного лечения в течение месяцев. Целесообразно с самого начала проводить лечение системного заболевания, ставшего причиной глазной катастрофы, главным образом по поводу высокого АД, диабета.

В комплексной терапии используются три группы препаратов (тромболитиков, антикоагулянтов и антиагрегантов) с целью лизиса тромба, восстановления проходимости сосудов и нормализации гемостаза. В острой стадии местно, в виде парабульбарных инъекций назначают прямые антикоагулянты (гепарин), тромболитики (рекомбинантная проурокиназа, диаплазмин), кортикостероиды. Внутривенно капельно вводят реополиглюкин, трентал, дексаметазон, одновременно проводится осмотерапия: ацетазоламид (диакарб), фуросемид (лазикс).

Но главной причиной снижения центрального зрения является макулярный отек при ретинальных окклюзиях венозного русла. Во многих исследованиях была установлена связь фактора роста эндотелиев сосудов (VEGF) и макулярным отеком. У пациентов с тромбозом ЦВС и макулярным отеком было установлено повышение и других факторов воспаления, что приводило к нестабильному уменьшению макулярного отека даже при использовании анти-VEGF терапии. Использование анти-VEGF терапии при макулярном отеке выходит на лидирующие позиции. Сегодня используется интравитреальное введение двух лекарственных препаратов – ингибиторов VEGF. К ним относятся ранибизумад («Луцентис») и афлиберцепт («Эйлеа»).

Другая группа лекарственных препаратов, которые применяются для лечения макулярного отека при ретинальных венозных окклюзиях, – кортикостероиды, которые вводятся интравитреально или в субтеноново пространство.

Существует несколько методов лазеркоагуляции сетчатки при ретинальной венозной окклюзии. Основные из всех – два. Для лечения макулярного отека используют фотокоагуляцию сетчатки по типу «решетки». Для лечения и борьбы с неоваскуляризацией сетчатки и зрительного нерва проводят

панретинальную лазеркоагуляцию с целью закрытия ишемических зон и разрушения неоваскулярных комплексов.

При отеке макулы показана барьерная лазеркоагуляция сетчатки. Основным методом лечения посттромботической ретинопатии является лазерная коагуляция сетчатки с целью закрытия ишемических зон и разрушения неоваскулярных комплексов.

Прогноз при неишемическом типе тромбоза может быть благоприятным в тех случаях, когда процесс не переходит в ишемическую форму. О прогнозе можно судить по остроте зрения. При относительно высокой остроте зрения может произойти дальнейшее улучшение зрения. При остроте зрения 0,1 и ниже положительной динамики, как правило, не бывает.

Прогноз при ишемическом типе тромбоза – неблагоприятный, острота зрения не восстанавливается. При ишемических тромбозах в большинстве случаев наблюдают такие осложнения, как посттромботическая неоваскулярная глаукома, лечение которой практически неэффективно, тракционная отслойка сетчатки, а также формирование эпиретинальной мембраны с появлением дырчатого дефекта в области жёлтого пятна.

*Осложнения.* Гемофтальм, вторичная неоваскулярная глаукома, субатрофия и атрофия зрительного нерва, дистрофия центральной области, неоваскуляризация сетчатки, рецидивирующие ретинальные кровоизлияния.

### **Окклюзия центральной артерии сетчатки и ее ветвей**

*Эпидемиология.* Окклюзия центральной артерии сетчатки (ОЦАС) и ее ветвей – одна из самых тяжелых форм глазной патологии. ОЦАС – это односторонняя безболезненная потеря зрения (в 94% случаев счет пальцев у лица или светоощущение), происходящая в течение нескольких секунд. В большинстве случаев возраст пациентов – от 40 до 70 лет. Чаще страдают мужчины.

*Этиология.* Причины нарушения кровообращения в ЦАС и ее ветвях разные: артериальная гипертензия (25%), атеросклероз (35%), ревмокардит (7%), височный артериит (3%).

*Патогенез.* Наиболее часто в механизме нарушения кровообращения играет роль эмболия, причиной которой могут стать поражение сердечного клапана, распадающаяся атеросклеротическая бляшка сонной артерии или коллатеральных путей кровотока, а также тромбы, образующиеся в полости сердца.

Выделяют три основных типа эмболов:

1. Холестериновые (бляшка Холенхорста) – обычно блестящие и оранжевые. Локализация: чаще обнаруживаются в бифуркациях сосудов сетчатки. Возникают при изъязвлении атером, обычно из сонных артерий.

2. Кальцифицированные – белые, обычно вызывают инфаркты сетчатки дистальнее своего расположения. Локализация – на диске зрительного нерва или вблизи диска зрительного нерва. Обычно отрываются от кальцифицированных клапанов сердца. Имеют наиболее неблагоприятный прогноз.

3. Тромбоцитарно-фибриновые – матово-белые, сероватые удлиненные частицы. Локализация: иногда занимают весь просвет сосуда. Происходят из атером в сонных артериях. Могут вызывать транзиторную (преходящую) ишемическую атаку, что проявляется кратковременной потерей зрения или полной окклюзией ЦАС.

К другим причинам, приводящим к окклюзии центральной артерии и ее ветвей, можно отнести тромбоз, гигантоклеточный артериит, другие коллагенозы, гиперкоагуляцию (оральные контрацептивы, полицитемия, антифосфолипидный синдром).

К редким причинам возникновения ОЦАС относят: мигрени, болезнь Бехчета, сифилис, серповидно-клеточную анемию, травмы. В настоящее время в связи с ростом сердечно-сосудистой патологии молодой возраст пациентов с ОЦАС и ее ветвей стал встречаться значительно чаще. К сожалению, ОЦАС не только приводит к значительной потере зрения, инвалидности лиц трудоспособного возраста, но может стать причиной смерти при не диагностированной ранее серьезной патологии сердца.

*Классификация:*

1. Окклюзия центральной артерии сетчатки.
2. Окклюзия ветвей центральной артерии сетчатки.
3. Окклюзия цилиоретинальной артерии.

*Диагностика.* Анамнез, офтальмоскопия, флуоресцентная ангиография.

*Клиника.* Для ОЦАС типична внезапная, безболезненная потеря зрения в здоровом глазу, иногда ей предшествует кратковременная преходящая слепота. Острота зрения может колебаться от полной слепоты до счета пальцев или сотых, в редких случаях бывает выше.

На глазном дне:

1. Распространенный ишемический отёк сетчатки белого цвета с ярким красным пятном в макулярной области (симптом "вишневой косточки").

2. Резкое сужение ретинальных артерий (рис. 12).

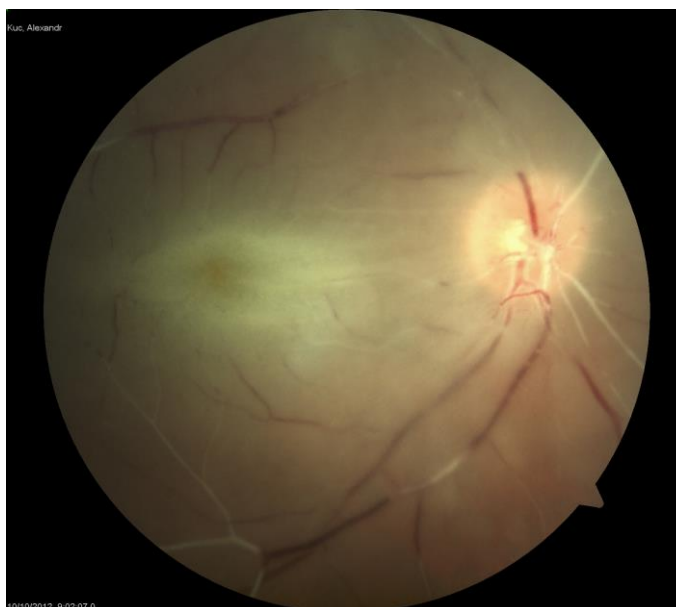3. Неравномерный калибр артерий, столбик крови может быть фрагментированным, возможно маятникообразное движение крови в сосуде.

4. Ретинальные вены сужены (возможно их расширение при непроходимости ЦАС, связанной с гипертонической болезнью).

5. Возможны мелкие гемorragии в небольшом количестве.

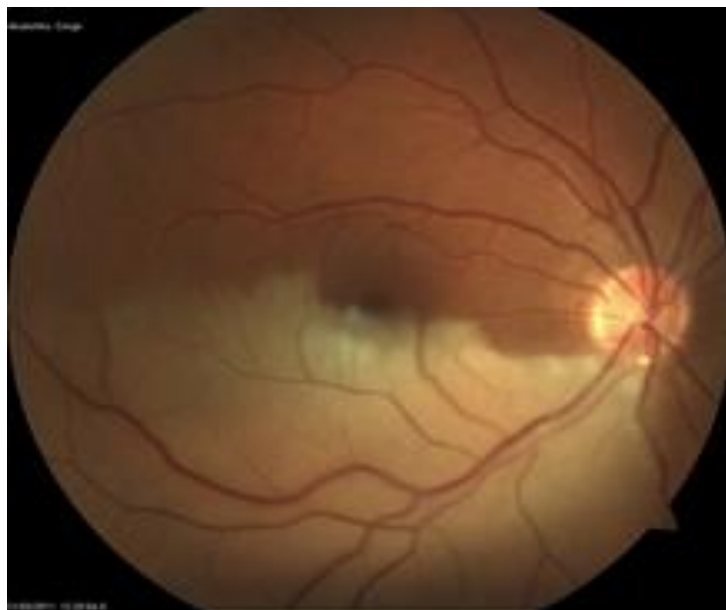6. Артериальный пульс при компрессии глаза отсутствует или выражен слабо (при неполной окклюзии).

7. По мере течения заболевания сетчатка приобретает нормальный цвет, но ДЗН становится бледным, с четкими границами, развивается его атрофия.



**Рисунок 12. – Офтальмоскопическая картина окклюзии центральной артерии**

При окклюзии ветвей центральной артерии сетчатки развиваются ишемические изменения в областях, ими кровоснабжаемых (рис. 13).



**Рисунок 13. – Эмбол в нижневисочной ветви ЦАС**

В ряде случаев офтальмоскопическая картина атипична, что затрудняет диагностику. Так, зона ишемического отёка сетчатки может локализоваться только парамакулярно или в зоне пораженной артериальной ветви. Артериолы чаще проходимы, регистрируется только их сужение. Прогноз для зрения при этом более благоприятен. Однако чаще через несколько недель после острого ретинального инсульта наступает прогрессирующее побледнение диска зрительного нерва с сохранением его четких границ. По клиническим наблюдениям, в 50% случаев острота зрения снижается до счета пальцев у лица, в 10% случаев развивается полная слепота.

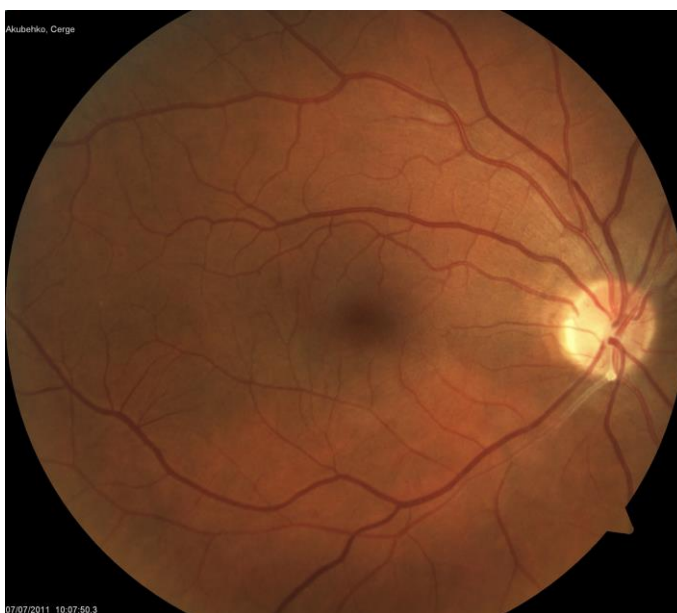*Методы исследования:*

1. Визометрия – острота зрения от нуля до счета пальцев.
2. Периметрия – появление скотом.
3. Биомикроскопия.
4. Офтальмоскопия – на глазном дне, симптом «вишневой косточки».
5. Флуоресцентная ангиография – для постановки окончательного диагноза.



6. Оптическая когерентная томография сетчатки.
7. Общие анализы крови, мочи, сахар крови, коагулограмма, время свертывания крови, холестерин, липиды, белковые фракции.
8. Измерение артериального давления, ЭКГ.
9. Консультация у терапевта, кардиолога, невропатолога, эндокринолога по показаниям.
10. УЗИ сонных артерий.

*Лечение.* Немедленно сделать массаж глаза, парацентез передней камеры, ацезоламид 500 мг перорально или внутривенно; терапия карбогеном (95% кислорода и 5% углекислого газа) – по 10 минут каждые 2 часа в течение 48 часов; антикоагулянтная терапия (аспирин, гепарин); сосудорасширяющие, спазмолитические и противосклеротические средства. Местно – парабульбарно вводят 1 мл раствора прискола 1% (активный вазодилататор) или при отсутствии последнего – 1 мл раствора атропина сульфата 0,1%, а также 1 мл дексазона (4 мг). В конъюнктивальный мешок закапывают 1-2 капли адrenoблокатора тимолола малеата (раствор аруtimoла 0,5%) для снижения ВГД и уменьшения сопротивления кровотоку в ретинальных артериях. При резко повышенной СОЭ следует заподозрить гигантоклеточный височный артериит и дополнить обычную терапию назначением кортикостероидов.



**Рисунок 14. – Исход эмболии нижневисочной ветви ЦАС**

Лазеркоагуляция. Терапия малоэффективна. Эффективность лечения во многом определяется сроками его начала и наиболее высока в первые минуты заболевания. Лечение основного заболевания (гипертоническая болезнь, гигантоклеточный артериит, серповидноклеточная анемия и другие).

*Осложнения.* У 1% пациентов с окклюзией центральной артерии сетчатки развиваются неоваскуляризация диска зрительного нерва и вторичная неоваскулярная глаукома. Наиболее частое и грозное осложнение – атрофия зрительного нерва, приводящая к резкому снижению зрения.

### **Артериальная гипотония и орган зрения**

*Эпидемиология.* Артериальная гипотензия – снижение артериального давления более чем на 20% от исходного/обычных значений или в абсолютных цифрах – ниже 100 мм рт. ст. систолического давления или 60 мм рт. ст. диастолического давления.

*Этиология.* Первичная артериальная гипотония на фоне нейроциркуляторной дистонии возникает в связи с нарушениями в работе вегетативной нервной системы и преобладанием парасимпатической ее части. В этом случае говорят о гипотонической болезни.

Вторичная гипотония носит симптоматический характер и появляется при разных патологиях сердечно-сосудистой, нервной, эндокринной системы, анемиях, хронических интоксикациях и тяжелых инфекционных заболеваниях. Иногда она появляется при неправильной лечебной тактике – назначении слишком сильных или больших доз антигипертензивных препаратов, антидепрессантов или противоаллергических средств.

*Офтальмоскопические проявления при гипотонии:*

1. Гипотоническая ангиопатия сетчатки при офтальмологическом осмотре глазного дна имеет не очень яркие признаки. Артериальные веточки сосудов визуализируются хорошо, видны даже их самые мелкие ответвления, однако они выглядят более бледными и непрозрачными, привычного двоения контура из-за снижения тонуса сосудов почти не наблюдается. По

этой же причине они теряют свою прямолинейность и становятся извитыми.

2. В норме артерии имеют более узкий диаметр по сравнению с венами; при гипотонической ангиопатии и вены, и артерии становятся равными по калибру.

3. Вены переполнены кровью, в них имеется пульсация. Длительное стояние крови ведет к отеку тканей, создаются предпосылки для тромбообразования.

4. При длительной гипотонии может возникнуть обратный эффект – формирование гипертонической ангиопатии за счет отложения в расширенных сосудах глаза кальция и липидов. В результате сосудистая стенка начинает терять эластичность и способность изменять свой диаметр.

*Осложнения:* тромбозы ретинальных вен.

*Лечение* хронической артериальной гипотензии обычно комплексное. Оно включает:

1. Нормализацию образа жизни (рациональное чередование труда и отдыха, достаточный сон), правильное питание, исключение вредных привычек. Важным компонентом лечения являются дозированные физические нагрузки, прогулки на свежем воздухе, контрастный душ.

2. Из медикаментов используют природные тонизирующие препараты на основе женьшеня, элеутерококка, аралии, лимонника и других растений.

3. Если гипотония развилась как осложнение другого заболевания, необходимо лечение основной болезни.

4. При развитии тромбоза ретинальных вен – лечение тромбоза (см. выше).

### ***АНГИИТЫ СЕТЧАТКИ***

*Ангииты сетчатки* представляют собой группу заболеваний, различающихся между собой по офтальмологической и ангиографической картине, иммунологическим характеристикам, гемореологическим нарушениям, патогенетическим механизмам развития и подходам к их лечению. Отдельным нозологическим заболеванием является только изолированный ангиит сетчатки (ИАС). При генерализованном увеите (ГУ), периферическом увеите (ПУ),

хориоретините (ХР), васкулите диска зрительного нерва (ВДЗН), остром некрозе сетчатки (ОНС) ангиит сетчатки – это сопутствующий признак воспалительного процесса в глазу, а при системной красной волчанке (СКВ) и болезни Бехчета (ББ) – глазное проявление системного заболевания, поэтому диагностика АС включает последовательные этапы исключения разных патологических процессов, которые могут ассоциироваться с АС.

*Этиология.* Наиболее часто причинами ретиноваскулита становятся возбудители туберкулёза, бруцеллёза, вирусных инфекций, грибы, простейшие.

*Патогенез.* Патологические изменения ретинальных сосудов возникают вследствие прямой атаки эндотелия ретинальных сосудов инфекционными агентами или аутоантителами, направленными против детерминант эндотелия сосудов, а также опосредованно, когда первично воспалительный процесс разыгрывается в тканях глаза. Продукты воспаления и в первом, и во втором случаях нарушают барьер кровь-сетчатка, приводя к экспрессии антигенов на эндотелии ретинальных сосудов с последующим развитием аутоиммунных реакций, протекающих на данном уровне.

*Классификация:*

1. Ангииты сетчатки при воспалительных заболеваниях глаза (генерализованный увеит (ГУ), периферический увеит (ПУ), хориоретинит (ХР), васкулит ДЗН (ВДЗН), острый некроз сетчатки (ОНС).

2. Ангииты сетчатки при синдромных и системных заболеваниях (гигантоклеточный артериит, артериит Такаясу, узелковый полиартериит, болезнь Кавасаки, гранулематоз Вегенера, синдром Чарга-Стросса, микроскопический полиангиит, пурпура Геноха-Шенлейна, болезнь Бехчета и др.).

3. Ангииты сетчатки при аутоиммунных заболеваниях (васкулиты при ревматических болезнях, других системных заболеваниях, лекарственный васкулит) и др.

4. Изолированный (идиопатический, аутоиммунный) ангиит сетчатки.

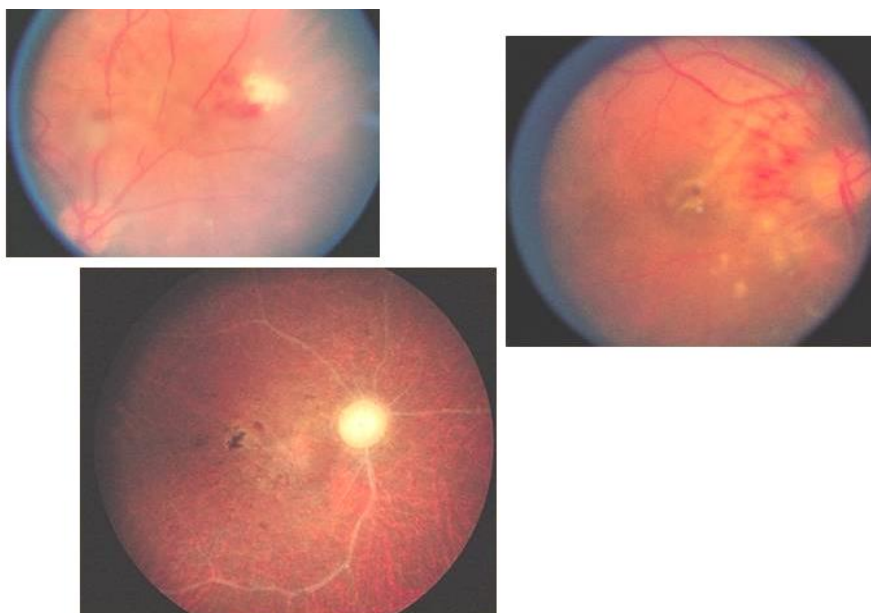
Ангиит может быть как генерализованным, так и локальным.

*Офтальмологические проявления.* Чаще поражаются ретинальные вены – окружены белым экссудатом в виде полос сопровождения или муфт. Нередко на глазном дне появляются кровоизлияния и инфильтраты. Кистовидный отек макулярной зоны указывает на вовлечение в процесс микроциркуляторного русла.

При биомикроскопии стекловидного тела отмечаются отложения в виде белых точек (лейкоциты). Количество таких отложений свидетельствует об остроте воспалительного процесса.

### *Болезнь Бехчета*

Классические признаки болезни Бехчета: рецидивирующие, четко отграниченные, болезненные язвы слизистой рта, язвы наружных половых органов, передний увеит. Офтальмологические проявления: васкулит сетчатки: сосуды сужены, транссудативные полосы или футляры на венах, полосчатые или в виде пламени геморрагии, экссудат и геморрагии в заднем отделе стекловидного тела (рис. 15).



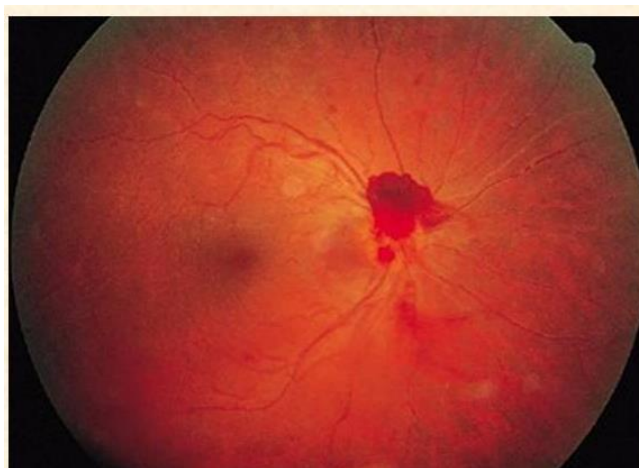**Рисунок 15. – Болезнь Бехчета**

Узелковый периартериит – узелковая воспалительная реакция в адвентиции мелких сосудов, постепенно

инфильтрируется медиа, интима. Офтальмологические проявления: эндартериит ретинальных сосудов, ангиопатия по гипотоническому или гипертоническому типу, ангиосклероз, окклюзия ЦАС, перифлебит периферических веточек ЦВС, ишемическая нейропатия зрительных нервов.

*Болезнь Илза* (ювенильная ангиопатия) – ретинальный аллергический васкулит с изменением сосудистых стенок и ткани сетчатки (периваскулит, васкулит, перифлебит), штопорообразная извитость мелких периферических венул, телеангиэктазии, иногда точечные кровоизлияния. Часто – новообразование сосудов на крайней периферии глазного дна в виде расширяющихся разветвлений (чаще между нормальной сетчаткой и ишемической зоной с плохим кровоснабжением).

Экссудативная форма болезни Илза с муфтами, отеком сетчатки, преретинальным экссудатом; геморрагическая форма с множественными кровоизлияниями в сетчатку и стекловидное тело; пролиферативная форма с новообразованными сосудами в сетчатке и прорастанием сосудов в стекловидное тело, тяжами и мембранами в стекловидном теле, вторичной тракционной отслойкой сетчатки (рис. 16).



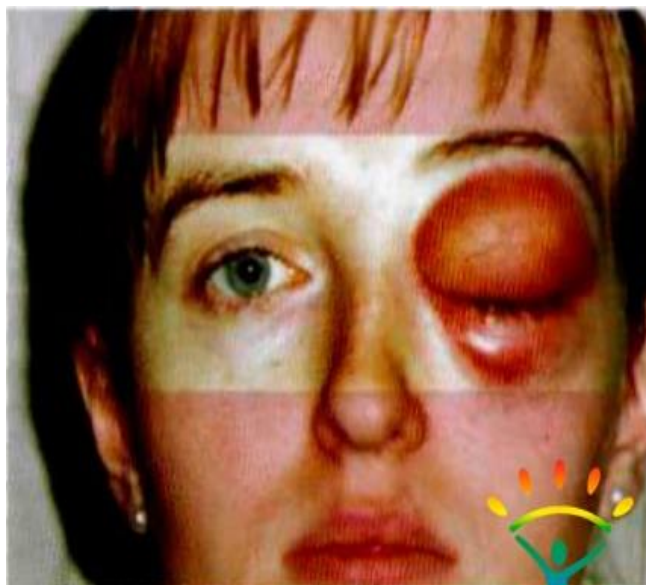**Рисунок 16. – Болезнь Илза**

*Гранулематоз Вегенера* – гранулематозное воспаление респираторного тракта и некротизирующий васкулит, поражающий мелкие и средние сосуды (капилляры, венулы, артериолы), обычно сочетается с некротизирующим

гломерулонефритом. Офтальмологические проявления: два варианта течения:

1. Односторонний экзофтальм, напряженность век, отек, хемоз, инфильтраты и изъязвления роговицы. Отек зрительного нерва, снижение зрительных функций. Через несколько месяцев может развиваться поражение второй орбиты (рис. 17). Ошибочно ставят диагноз опухоли орбиты. Васкулиты встречаются реже – географические области ретинального отека, интратретинальные геморрагии.

2. Невоспалительный отек век с частичным птозом и умеренным экзофтальмом, ограничение функции экстраокулярных мышц.

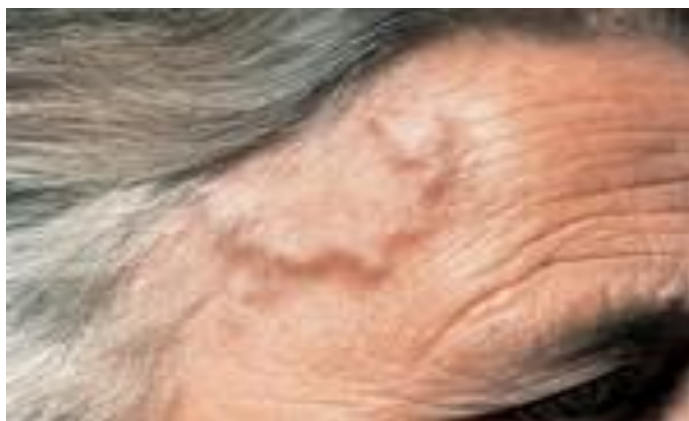

**Рисунок 17. – Гранулематоз Вегенера**

*Гигантоклеточный артериит (болезнь Хортона)* – острое системное заболевание, в результате прогрессирования которого происходит острое воспаление височной и сонной артерий. Болезнь относится к группе васкулитов. В некоторых источниках данное заболевание именуют как гигантоклеточный артериит. В большинстве случаев оно поражает только людей пожилого возраста. Недуг назван в честь американского врача Хортона, который впервые описал его в 1932 г.

Гигантоклеточный артериит часто встречается в пожилом возрасте. Средний возраст начала заболевания – 70 лет. 65%

пациентов – женщины. Страдают в основном крупные и средние артерии: в их стенке возникает воспалительный процесс, происходит скопление ненормальных (измененных) клеток – гигантских клеток, процесс распространяется на всю стенку артерии (рис. 18).



**Рисунок 18. – Воспаление височной артерии**

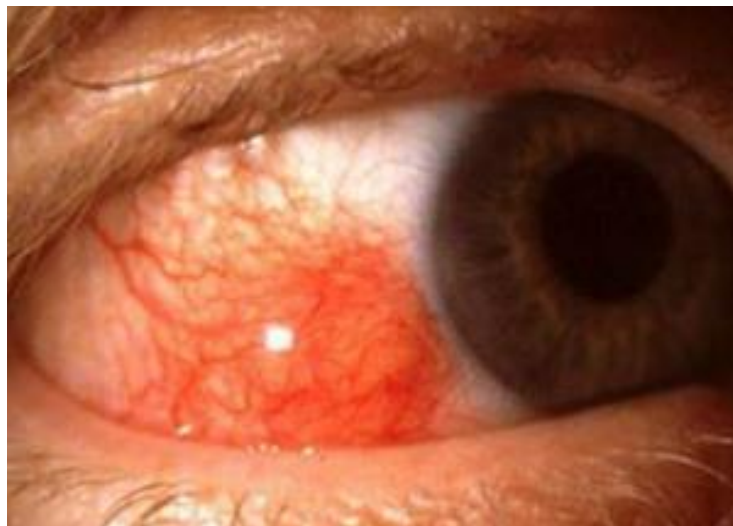
Офтальмологические проявления: часто развивается передняя ишемическая нейропатия, не часто возникают: слепота, хлопьевидные экссудаты, окклюзия ЦАС, паралич глазодвигательного нерва.

*Системная красная волчанка (СКВ)* представляет собой хроническое аутоиммунное заболевание соединительной ткани и сосудов с генетически обусловленным несовершенством процессов регуляции иммунной системы организма, характеризующимся широким спектром клинических проявлений, ведущие из которых, кроме кожных изменений, артритов, нефрита, поражения ЦНС, вовлечения серозных оболочек сердца и легких, поражение органа зрения. Для СКВ характерно поражение сосудов сетчатки.

*Офтальмологические проявления.* Поражения глаз при диффузных заболеваниях соединительной ткани широко варьируют от склеритов и конъюнктивитов до тяжелых увеитов, ведущих к резкому нарушению зрительных функций, вплоть до слепоты (рис. 19). Основной клинический признак проявления поражений сосудов сетчатки – окклюзия (ЦАС и ее ветвей, тромбоз ЦВС), нарушение капиллярной перфузии, ватообразные



очаги – мягкий экссудат, ретинальные геморрагии. Причины снижения зрения: отек макулярной зоны, кистовидные изменения макулярной зоны, геморрагии сетчатки, частичная атрофия зрительного нерва.



**Рисунок 19. – Эписклерит при СКВ**

*Изолированный (идиопатический, аутоиммунный) ангиит сетчатки (ИАС)* – форма поражения сосудов сетчатки без каких-либо других воспалительных заболеваний глаза.

*Офтальмологические проявления:* наиболее часто проявляется гемофтальмом. Первые симптомы – появление мушек перед глазом (выход воспалительных клеток из сосудов сетчатки в стекловидное тело).

*Лечение.* Терапия ангиитов сетчатки осуществляется дифференцированно, исходя из клинико-иммунологических особенностей и механизмов развития. Поскольку при всех формах АС в той или иной степени присутствует аутоиммунная агрессия по отношению к тканям глаза, показано лечение иммуносупрессирующими препаратами (КС и/или цитостатики). Дозы, способы введения и длительность назначения кортикостероидов различаются в зависимости от формы АС, экссудативной активности и генерализации процесса. Наиболее эффективной является КС пульс-терапия (3-4.5 г метипреда внутривенно капельно). Из цитостатиков наиболее эффективны циклоспорин – 5 мг/кг в сутки, циклоспорин – 3.5 мг/кг/сутки +

+преднизолон – 10-15 мг/сутки или циклофосфан – 200 мг/еженедельно+преднизолон – 10-15 мг/кг/сутки.

С целью улучшения микроциркуляции, нормализации проницаемости сосудов, уменьшения отёчности тканей и улучшения метаболических процессов в стенках сосудов дополнительно к базисной терапии пациентам с АС целесообразно назначение ангиопротекторов и антиоксидантов. Лечение поражения сосудов сетчатки при СКВ осуществляется совместно с ревматологами, поскольку окклюзивные процессы в сетчатке ассоциируются с тяжелыми проявлениями СКВ на фоне АФС. В случае неэффективности консервативной терапии или при появлении осложнений, обусловленных этим лечением, при всех формах АС хороший результат дает плазмаферез (3-5 сеансов на курс). Однако для поддержания эффекта лечения эти курсы следует повторять. При фиброзе стекловидного тела целесообразно проведение витрэктомии. Показаниями для лазеркоагуляции при АС являются только ишемические зоны и неоваскуляризация.

Все хирургические вмешательства при АС должны проводиться в неактивном периоде и на фоне индивидуально подобранной противорецидивной терапии. После разрешения активной фазы АС пациенты должны находиться под наблюдением, а с целью предотвращения рецидивов показано длительное назначение поддерживающих доз КС или цитостатиков. Таким образом, терапия АС должна проводиться комплексно. С одной стороны, купирование активного воспалительного процесса и предупреждение рецидивов, с другой – предупреждение таких грозных осложнений, как неоваскуляризация сетчатки и ДЗН, отслойка сетчатки, неоваскулярная глаукома и гемофтальм.

### **Ангиоматозы сетчатки**

*Этиология.* К ангиоматозам сетчатки относится группа врожденных заболеваний, в частности наружный экссудативный ретинит Коатса, микроаневризмы Лебера, болезнь Гиппеля-Линдау и идиопатические парафовеальные телеангиэктазии.

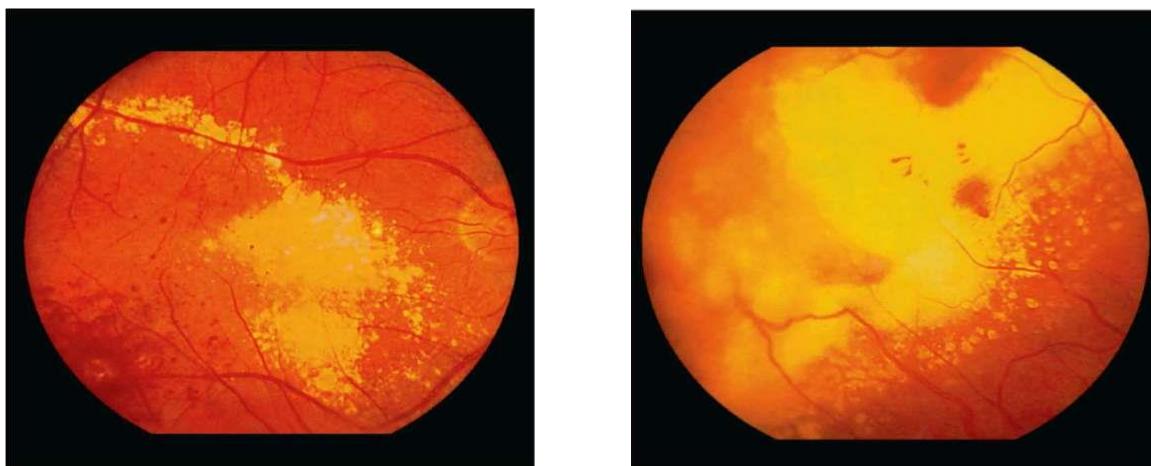
*Патогенез.* Замена капилляров широкими каналами, расширение артериол и венул, утолщение гомогенного

полисахаридного слоя под эндотелием, потеря эндотелиальных и муральных клеток сосудов, большое количество экссудата в наружных слоях сетчатки сочетается с ее разрушением.

Наружный экссудативно-геморрагический ретинит Коатса – следствие аномалии сосудов сетчатки. В основном распространен у лиц молодого возраста. Чаще болеют мужчины (78%). Как правило, заболевание локализуется в одном глазу. Двустороннее поражение отмечается лишь в 10% случаев. Возможно развитие заболевания в возрасте от 8 до 10 лет (ювенильная форма), в возрасте от 40 до 60 лет отмечается сенильная форма, которая может сочетаться с гиперхолестеринемией.

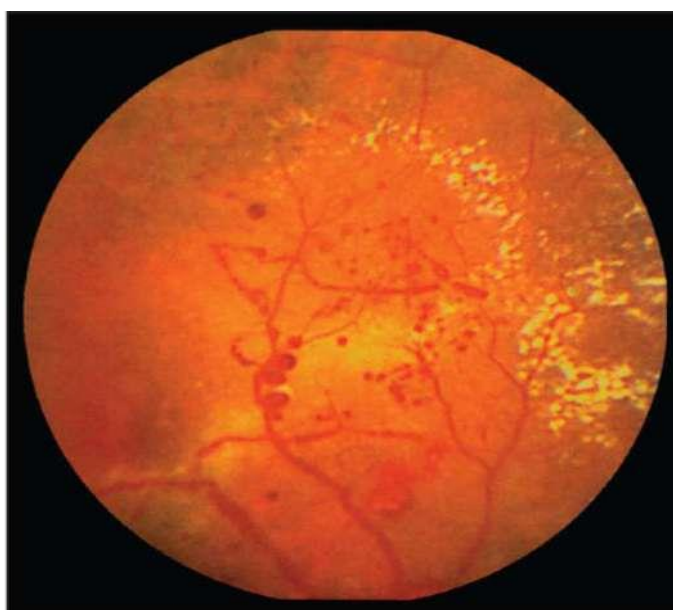
*Офтальмологические проявления:* расширенные артериолы, капилляры, венулы, микро- и макроаневризмы, артериовенозные шунты. Располагаются преимущественно на периферии (чаще в височной половине сетчатки, преимущественно в нижнем наружном квадранте), реже – в заднем полюсе глаза. Некоторые сосуды настолько эктазированы, что офтальмоскопируются как гирлянды, «красные бусы», «гроздь рябины». Геморрагический синдром в зоне васкулярной патологии: ретинальные или субретинальные геморрагии. Обширное проминирующее отложение экссудата ярко-желтого цвета в области пораженных сосудов: интра- и субретинально в центральной зоне глазного дна. Массивный отек и отложение твердого экссудата в макуле (рис. 20). Редко – отслойка нейроэпителия, организовавшиеся субретинальные рубцы, гемофтальм, зеленоватая буллезная отслойка сетчатки (обусловленная необычно интенсивной экссудацией из измененных сосудов в субретинальное пространство).

*Лечение* малоэффективно. Наиболее тяжелые осложнения – гемофтальм, вторичная глаукома, отслойка сетчатки. Показана лазеркоагуляция пораженных сосудов. При отслойке сетчатки делают циркулярный лазерный коагуляционный шов с выпуском субретинальной жидкости.



**Рисунок 20. – Центральный и периферический экссудативный ретинит Коатса**

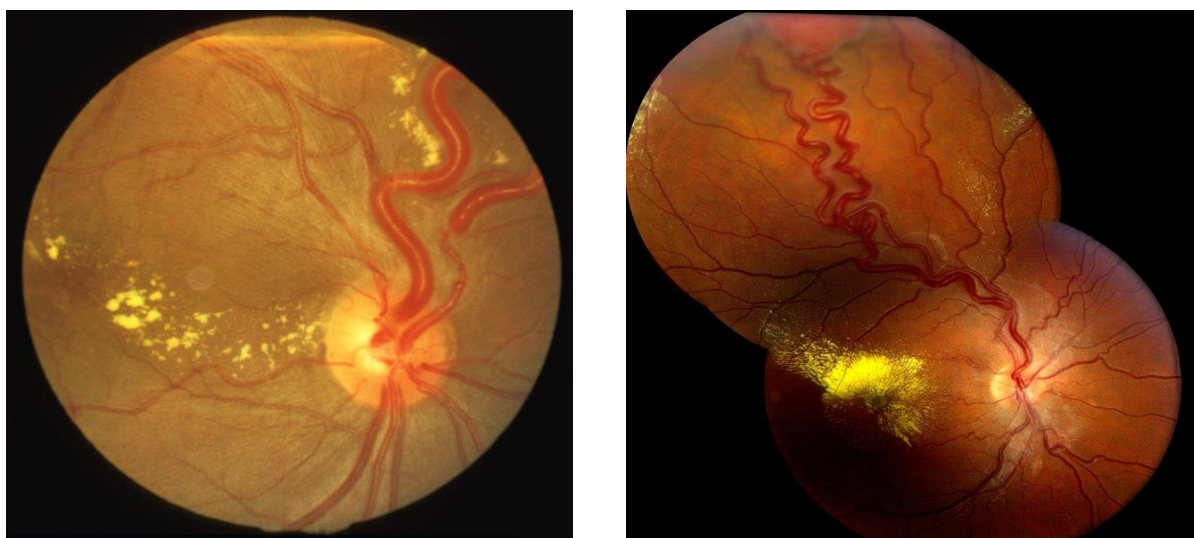*Милиарные микроаневризмы Лебера* – поражение одного участка глазного дна, преимущественно в заднем полюсе глаза. Множественные мешотчатые расширения терминальных артериол, капилляров, нередко покрытых белыми муфтами. Твердый экссудат в форме *circinata* откладывается вокруг патологически измененных сосудов на расстоянии нескольких диаметров диска от них. Мелкие ретинальные геморрагии в зоне микроаневризм. Сетчатка утолщена и отечна. Иногда сегменты артериол в 2-3 раза превышают их нормальный калибр и напоминают электрическую гирлянду (рис. 21).



**Рисунок 21. – Милиарные микроаневризмы Лебера**

*Болезнь Гиппеля-Линдау, цереброретинальный ангиоматоз.*

Болезнь Гиппеля-Линдау – опухолеобразная ретинальная ангиома, нередко сочетающаяся с гемангиобластомой мозжечка или спинного мозга. Синдром передается по аутосомно-доминантному типу с неполной пенетрацией. Ангиомы сетчатки существуют с рождения, но клинически начинают проявляться в большинстве случаев со 2-го или 3-го десятилетия жизни. Ангиоматозные узлы в сетчатке нередко служат проявлением общего процесса, когда, наряду с вовлечением нервной системы, поражаются почки, поджелудочная железа, печень, яичники. Ангиома формируется во внутренней части сетчатки, по мере роста занимает всю ее толщину. Ампуловидные расширения и извитые сосуды в виде клубочков располагаются чаще на периферии глазного дна. При значительном росте ангиомы питающие ее артерии и вены увеличиваются и находятся на всем протяжении – от ангиомы до диска зрительного нерва. Возникают отек сетчатки, геморрагии, белые очаги экссудата (рис. 22). Зрительные функции нарушаются в зависимости от локализации и распространенности поражения сетчатки. Заболевание прогрессирует, осложняется отслойкой сетчатки, глаукомой, катарактой. Исход заболевания – полная слепота. Нередко поражаются оба глаза.



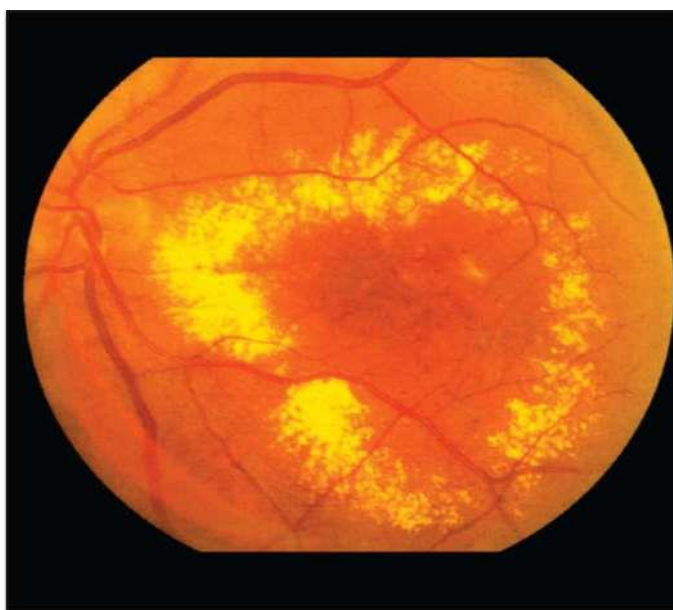**Рисунок 22. – Болезнь Гиппеля-Линдау**

*Лечение.* На ранних стадиях лечение заключается в разрушении ангиоматозного узла и питающих сосудов при помощи лазеркоагуляции, диатермокоагуляции, фотокоагуляции, криопексии. При вторичной глаукоме, экссудативной сетчатке производят операцию. В комплекс симптоматической терапии включают кортикостероиды и ангиопротекторы.

*Идиопатические парафовеальные телеангиэктазии*

Возникают у соматически здоровых людей. Заболевание может поражать как мужчин, так и женщин. Возраст начала процесса от 15 до 70 лет. Офтальмологические проявления: на глазном дне в парафовеальной зоне определяются капиллярные телеангиэктазии с отеком макулы. На флуоресцентной ангиограмме глазного дна в артериовенозной фазе контрастируются эктазированные капилляры с нарушенной проницаемостью стенки (выход флуоресцеина). Через 5-7 месяцев нередко развиваются субретинальные изменения: неоваскуляризация, экссудация, геморрагии и гиперплазия пигментного эпителия (рис. 23).

*Лечение.* Консервативное лечение малоэффективно. Назначают ангиопротекторы и дегидратационные препараты. Возможна барьерная лазеркоагуляция сетчатки в центральной зоне.



**Рисунок 23. – Идиопатические парафовеальные телеангиэктазии**

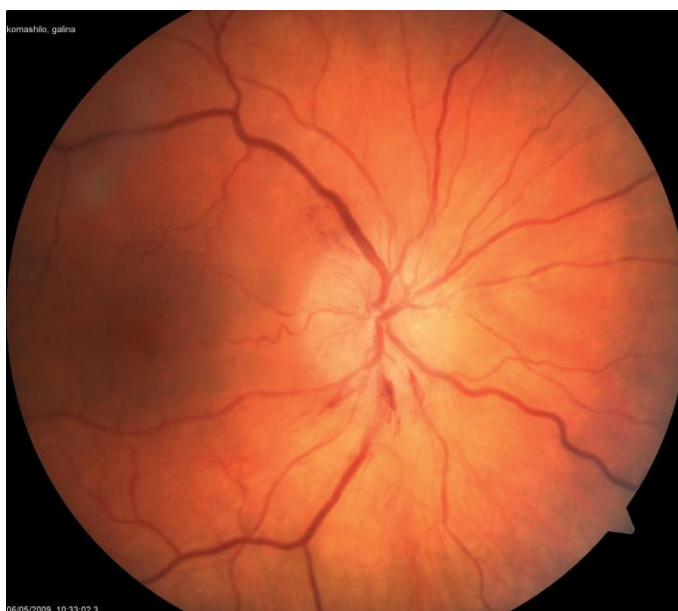**Передняя ишемическая нейропатия** – внезапно возникшее острое нарушение кровообращения в сосудах, питающих переднюю треть зрительного нерва. Это очень серьезное заболевание, наиболее часто встречающееся в возрасте 40-60 лет, которое может приводить к значительному снижению зрения и даже слепоте.

*Этиология.* Причинами развития передней ишемической нейропатии являются разные системные заболевания, вызывающие повреждение кровеносных сосудов: артериальная гипертензия и атеросклероз, а также сахарный диабет, ревматизм, височный артериит, болезни крови и некоторые другие, реже встречающиеся состояния. Часто вскоре после развития передней ишемической нейропатии на одном глазу в 30% случаев может поражаться и парный глаз. В среднем это происходит в течение 2-4 лет.

*Диагностика.* Обычно для ПИН характерно острое начало заболевания после сна, подъема тяжестей, при гипотонии. При тотальном поражении зрительного нерва острота зрения снижается до сотых долей или даже до слепоты, при частичном поражении отмечаются характерные клиновидные скотомы. Это объясняется секторальным характером кровоснабжения зрительного нерва. Иногда клиновидные выпадения могут сливаться, образуя квадратное или половинчатое выпадение. Чаще выпадения локализуются в нижней половине поля зрения, но могут наблюдаться в носовой или височной половине поля зрения, в зоне Бьеррума, или формируется концентрическое сужение поля зрения.

При офтальмоскопии виден бледный отечный диск зрительного нерва, вены широкие, темные, извитые. На диске или в перипапиллярной зоне наблюдаются мелкие кровоизлияния. Отмечаются проминенция диска и кровоизлияния по ходу мелких вен (рис.24). При тяжелом течении геморрагические проявления менее выражены и наблюдается экссудат на поверхности диска зрительного нерва. Продолжительность острого периода – 4-6 недель, затем отек уменьшается, кровоизлияния рассасываются и возникает атрофия зрительного нерва разной степени выраженности.

*Лечение* должно быть начато как можно раньше и обязательно в условиях стационара. Как и при всех острых сосудистых нарушениях, будь то инфаркт миокарда или инсульт, счет времени идет на часы. Применяются препараты, улучшающие кровообращение, сосудорасширяющие, противоотечные средства. Назначается лечение системных заболеваний, корректируется уровень артериального давления. Если кровоснабжение зрительного нерва не восстанавливается в ближайшее время от начала болезни, то спустя несколько недель развивается атрофия зрительного нерва.



**Рисунок 24. – Передняя ишемическая оптикопатия**

*Задняя ишемическая нейропатия (ЗИН)* встречается значительно реже, чем ПИН. Острые ишемические нарушения развиваются по ходу зрительного нерва за глазным яблоком, в интраорбитальном отделе.

*Этиология, клинические признаки и симптомы* сходны с таковыми у ПИН, однако правильная диагностика затруднительна, так как в остром периоде отсутствуют изменения на глазном дне. Диск зрительного нерва обычного цвета, с четкими границами. Через 4-6 недель от начала заболевания выявляется деколорация диска и начинается формирование атрофии зрительного нерва. Ретинальные сосудистые изменения соответствуют таковым при гипертонической болезни и



атеросклерозе. Дефекты в поле зрения при ЗИН весьма разнообразны: концентрическое сужение поля зрения, секторальные выпадения, больше в нижненосовом отделе; парацентральные скотомы, грубые дефекты с небольшим сохранным участком в височном секторе. ЗИН поражает один глаз, но через некоторое время на другом глазу могут выявиться сосудистые нарушения в виде окклюзии НДС или ЦВС. Острота зрения обычно снижается до сотых долей, после лечения или не изменяется, или повышается на 0,1-0,2.

*Транзиторная ишемическая атака и орган зрения (ТИА)* – преходящий эпизод неврологической дисфункции, вызванной фокальной ишемией головного, спинного мозга или сетчатой оболочки глаза без острого инфаркта.

*Этиология.* Заболеваемость ТИА, по данным разных исследований, варьирует от 0,32 до 2 случаев на 1000 жителей в год. Данные о заболеваемости ТИА весьма вариабельны из-за разнообразия критериев, используемых в эпидемиологических исследованиях, для определения ТИА.

Основные причины ТИА: атеросклероз сонных и позвоночных артерий, АГ, заболевания сердца, сопровождающиеся кардиогенной тромбоэмболией (фибрилляция предсердий, постинфарктная аневризма, эндокардит, пороки сердца и т. д.)

При стенозе сонных артерий – офтальмо-гемипаретический синдром: снижение зрения или слепота на стороне закупорки артерии и гемипарез на противоположной стороне, «мерцательная скотома».

Острая транзиторная слепота (*amaurosis fugax*) – кратковременная молниеносно наступающая монокулярная слепота, «штора», «заслонка», мушки перед глазами, зрение полностью пропадает на несколько секунд или минут (обычно до 15 мин.), возникает с разной частотой – от 1 раза в месяц и реже до нескольких приступов в течение дня.

Стеноз вертебро-базилярного бассейна – фотопсии, «затуманивание зрения», нечеткость изображения, усиливающиеся при резком изменении положения тела, гомонимная гемианопсия – самый значимый симптом.

## ***ИЗМЕНЕНИЯ ОРГАНА ЗРЕНИЯ ПРИ БЕРЕМЕННОСТИ***

Беременность – самый ответственный период в жизни женщины. Задача всех врачей, наблюдающих женщину во время беременности, – это сохранение ее здоровья и рождение здорового ребенка. В период беременности возникает физиологически обратимая, но достаточно выраженная нагрузка на сердечно-сосудистую систему. Связано это с усилением обмена веществ, увеличение объема циркулирующей крови, усиление ЧСС и венозного давления, обусловленных образованием нового маточно-плацентарного круга кровообращения.

*Физиологические изменения в организме при беременности:*

- сердечно-сосудистые;
- гормональные;
- метаболические;
- гематологические;
- иммунологические.

За время беременности женщина проходит дважды осмотр у офтальмолога. Первый – на ранних сроках, в 12-14 недель, при постановке на учет в женской консультации, второй – в последнем триместре. При отсутствии патологии и отрицательной динамики офтальмолог пишет заключение о способе родоразрешения.

*Классификация изменений при беременности:*

- Глазные изменения и расстройства, возникшие во время беременности.
- Влияние беременности на уже имевшиеся изменения органа зрения.
- Изменения, связанные с заболеваниями, вызванными беременностью.
- Нейроофтальмологические расстройства.
- Расстройства, связанные с потужным периодом и родами.

Причин планового осмотра беременных несколько:

- Выявление группы риска среди будущих мам, у которых могут развиваться осложнения, связанные с имеющимися у них заболеваниями или состояниями глаз.

- Обнаружение патологии глаз, возникшей в момент беременности.

Даже при нормальном течении беременности и отсутствии проблем со зрением иногда появляются симптомы, которые могут насторожить женщину.

*Изменения со стороны придаточного аппарата глаза:*

- «Маска беременности» – пигментация кожи вокруг глаза и шеи – медленно бледнеет после рождения ребенка.
- Ангиомы – лицо и верхняя часть туловища.
- Односторонний птоз – дефект развивается в апоневрозе из-за жидкости, гормональных изменений и стресса из-за родов.

Со стороны век часто возникают отеки, особенно по утрам. Многие беременные ощущают сухость глаз, чувство инородного тела, светобоязнь. Это связано с изменением гормонального фона, что ведет за собой снижение выработки слезы и появление этих неприятных симптомов, проходящих после родов.

*Изменения со стороны роговицы:*

- Непереносимость (ранее переносимых) контактных линз. В период вынашивания малыша может повышаться чувствительность роговицы, особенно в последнем триместре, поэтому женщины, пользующиеся контактными линзами, могут почувствовать дискомфорт, покраснение глаз, чувство инородного тела. При таких состояниях необходимо на время отказаться от контактной коррекции и пользоваться очками.
- Увеличивается кривизна роговицы во 2 и 3 триместрах беременности и возвращается к норме после родов или кесаревого сечения, отмечается увеличение толщины роговицы – из-за отека.
- Снижается чувствительность роговицы (в конце беременности) – восстанавливается через 8 недель после родов.
- Изменяется рефракция (из-за изменения толщины роговицы).
- Krukenberg spindles – связаны с гормональными изменениями, в частности с низким уровнем прогестерона, появляются в начале беременности и уменьшаются в размере в третьем триместре и после родов.

В 3 триместре уровень прогестерона возрастает, что приводит к уменьшению или исчезновению Krukenberg spindles.

Многих женщин беспокоит мелькание «мушек» или «точек» перед глазами, хотя до беременности этого не было. Такие ощущения могут быть связаны с сосудистыми нарушениями, спазмами сосудов на глазном дне. Нередки случаи жалоб на снижение остроты зрения вдаль, усталость глаз, затуманивание зрения, связанных с развитием спазма аккомодации, изменяется кривизна хрусталика, что проявляется миопизацией (рис. 25).

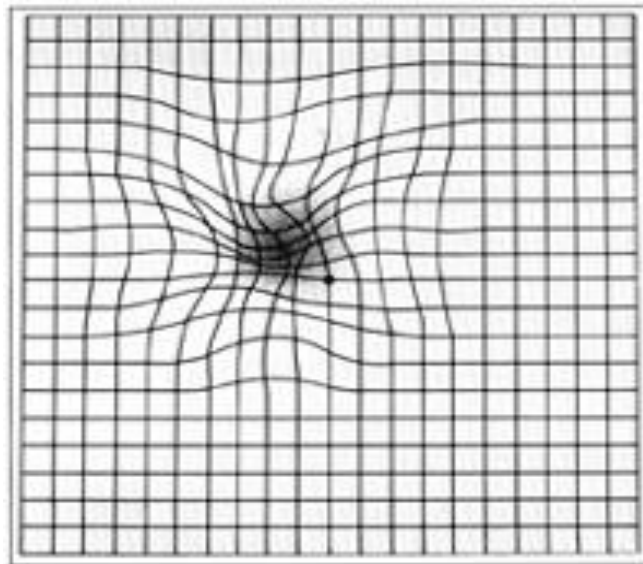


**Рисунок 25 . – Изменение кривизны хрусталика**

После родов она может пройти без последствий, а может перейти в близорукость. Поэтому при появлении подобных жалоб и при любых других неприятных ощущениях, касающихся глаз, надо обратиться к врачу-офтальмологу.

Беременность – фактор риска развития *центральной серозной хориоретинопатии*, часто сочетается с субретиальными фибринозными экссудатами. Встречается в 1, 2, чаще всего в 3 триместре.

Жалобы на метаморфопсии, наличие выпадение поля зрения в центре (положительная скотома), микропсии (рис. 26).

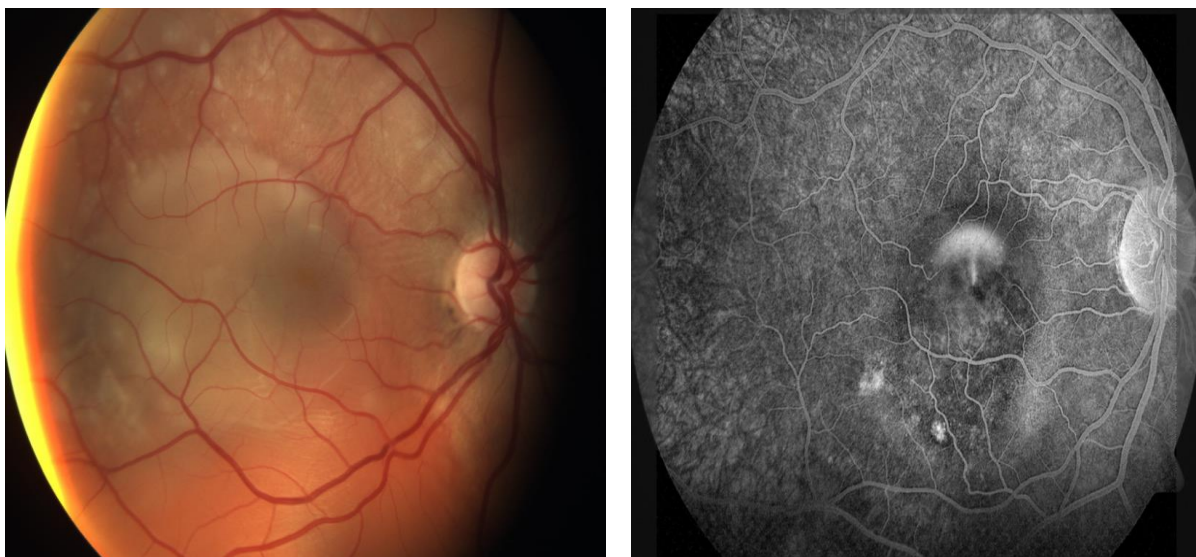

**Рисунок 26. – Тест Амслера**

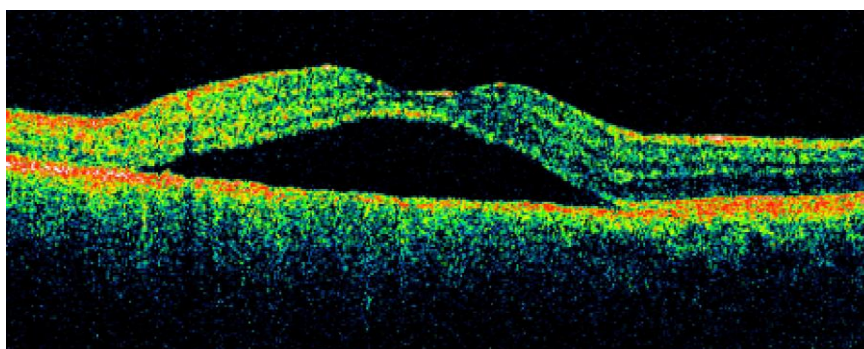
*Центральная серозная хориоретинопатия* – серозная отслойка нейроэпителия сетчатки с отслойкой пигментного эпителия или без нее в результате повышенной проницаемости мембраны Бруха и просачивания жидкости из хориокапилляров через пигментный эпителий сетчатки.

Центральная серозная хориоретинопатия возникает в связи с повышением проницаемости капилляров собственной сосудистой оболочки глазного яблока. Выход плазмы в окружающие ткани приводит к серозной отслойке нейросенсорного слоя внутренней оболочки глаза. Как правило, участки отслоения соответствуют местам повышенной экссудации. Развитие данного процесса обусловлено нарушением транспорта ионов натрия и калия через пигментный слой. Триггером заболевания выступает также патология сосудистой стенки (хориоидальная васкулопатия). Локальное нарушение микроциркуляции в области собственной сосудистой оболочки является причиной вторичной дисфункции пигментного эпителия.

Как правило, разрешается самопроизвольно в конце беременности или после родов, в течение нескольких месяцев. Может рецидивировать – вне беременности и при последующей беременности. Медикаментозное лечение не помогает. Лазерная фотокоагуляция рекомендована лишь в некоторых случаях (рис. 27).



**Рисунок 27. – Центральная серозная хориоретинопатия**



**Рисунок 28. – ОКТ при центральной серозной хориоретинопатии**

### ***Миопия и беременность***

Миопия – это широко распространенная патология глаза, поэтому сочетание этих двух терминов часто вызывает немотивированные страхи беременных. Будущие мамы с данной патологией осматриваются в те же сроки, что и все остальные. Но для удобства (с акушерских позиций) можно подразделить эту категорию пациенток еще на несколько групп:

*Первая группа* – это беременные с миопией слабой или средней степени (до 6,0 диоптрий) без изменений во внутренних средах глаза и на сетчатке. В этом случае ведение беременности и родов не отличается от обычного, роды ведутся через естественные родовые пути.

*Вторую группу* составляют женщины с миопией высокой степени (более 6,0 диоптрий), но неосложненной – без патологических очагов на сетчатке. В данном случае наблюдение точно такое же, как в предыдущей группе. Роды ведутся через естественные родовые пути, но при этом желательно ускорение потужного периода с помощью проведения эпизиотомии. Офтальмолог пишет свое заключение, акушер-гинеколог принимает решение индивидуально для каждой женщины, в зависимости от ее общего состояния.

*Третья группа* – это беременные с миопией высокой степени с изменениями на глазном дне; при этом часто встречается ПХРД – периферическая хориоретинальная дистрофия сетчатки – дистрофические очаги на глазном дне. Сюда же относятся и беременные с любой степенью миопии, но с наличием изменений на сетчатке. Если эта патология выявляется на ранних сроках беременности, то во втором триместре, с 12 по 30 неделю, проводится профилактическая периферическая лазеркоагуляция сетчатки (ППЛК). Цель операции – предупреждение отслойки сетчатки, самого грозного осложнения миопии, приводящего к потере зрения. Однако такое вмешательство желательно проводить на фоне планирования беременности, за 3-4 месяца до зачатия. Таким образом, если при наличии дистрофических изменений на глазном дне своевременно проведена лазеркоагуляция сетчатки, роды могут проводиться через естественные родовые пути в условиях адекватного обезболивания, что тоже решается индивидуально с акушером-гинекологом.

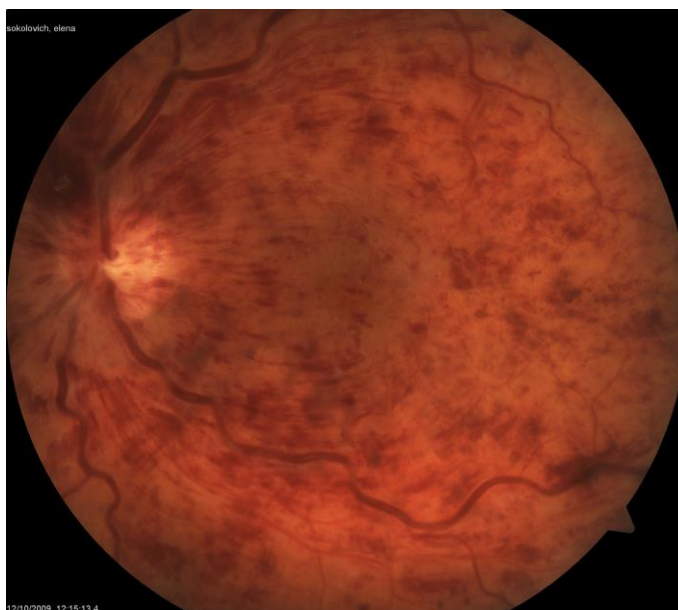*Четвертая группа* – беременные с миопией высокой степени, с выраженными дистрофическими изменениями сетчатки, когда сетчатая оболочка растянута, истончена. В таких случаях офтальмолог пишет в своем заключении: «Исключить потужной период», акушер-гинеколог планирует операцию кесарева сечения.

Большое внимание уделяется беременным женщинам, перенесшим рефракционные операции – кератотомию, ЛАСИК или фоторефрактивную кератэктомию. Эти оперативные вмешательства проводятся на роговице глаза, изменяют ее преломляющую способность и обеспечивают высокую остроту зрения. Решение о тактике ведения родов зависит от сроков

давности оперативного вмешательства, степени миопии до операции, наличии изменений на глазном дне, возраста женщины. Имеет значение и то, первичные это роды или повторные. Если первые роды прошли благополучно, например, через естественные родовые пути, и во время беременности и родов не изменились ни состояние глазного дна, ни степень близорукости в сторону ее увеличения, прогноз для последующих родов также благоприятный.

### ***Ангиопатия сетчатки глаза при беременности***

Изменения на глазном дне возникают обычно остро и проявляются теми же симптомами, которые имеются при гипертонической болезни (ангиопатия, ретинопатия, нейроретинопатия). Обнаруживаются резкое сужение артерий, их извилистость, рыхлые ватоподобные пятна в сетчатке, фигура звезды в области пятна, кровоизлияния, отек диска зрительного нерва. В отличие от гипертонической болезни при спазме артерий сетчатки на почве токсикоза беременных симптомы сдавления на артериовенозных перекрестах обычно отсутствуют или выражены незначительно. При интенсивном отеке на одном или обоих глазах может развиваться транссудативная отслойка сетчатки. Возможен тромбоз центральной вены или ее ветвей (рис. 29, 30). Острота зрения значительно снижается (вплоть до слепоты).



**Рисунок 29 . – Тромбоз центральной вены сетчатки**





**Рисунок 30 . – Тромбоз ветви центральной вены сетчатки**

Ангиопатия сетчатой оболочки в период беременности отличается от гипертонической формы заболевания.

Характерными признаками при позднем токсикозе выступают:

- непостоянное, изменчивое сужение артерий, проходящее после прекращения токсикоза;
- склероз, не характерный для кровеносных сосудов сетчатки;
- нарушение кровообращения в сосудах сетчатки (по причине сужения сосудистого просвета) происходит крайне редко;
- восстановление сосудов глазного дна и зрения (полное или почти полное) происходит быстро после родов или лечебных мероприятий по терапии токсикоза;
- редкие случаи нарушения кровотока по причине формирования непроходимости в просвете сосудов.

Основная опасность заболевания при беременности – это риск того, что сосуды могут лопнуть в процессе родов из-за сокращения их во время схваток. В связи с этим ангиопатия становится основным показанием к организации кесарева сечения – такая процедура полностью исключает любые нагрузки на сосуды сетчатки. Естественные роды разрешаются только при низкой вероятности разрыва сосудов. Показания к реализации кесарева сечения устанавливает офтальмолог.

## *Диабетическая ретинопатия*

Беременность может неблагоприятно влиять на состояние имеющейся диабетической ретинопатии. Ухудшение заболевания зависит от множества факторов: тяжелая ретинопатия, существовавшая при зачатии, длительность диабета, адекватность гликемического контроля и наличие сопутствующей гипертензии.

Гестационный сахарный диабет представляет низкий риск для развития ретинопатии. Одного офтальмологического обследования в первом триместре может быть достаточно, если в последующем не возникают жалобы на зрение.

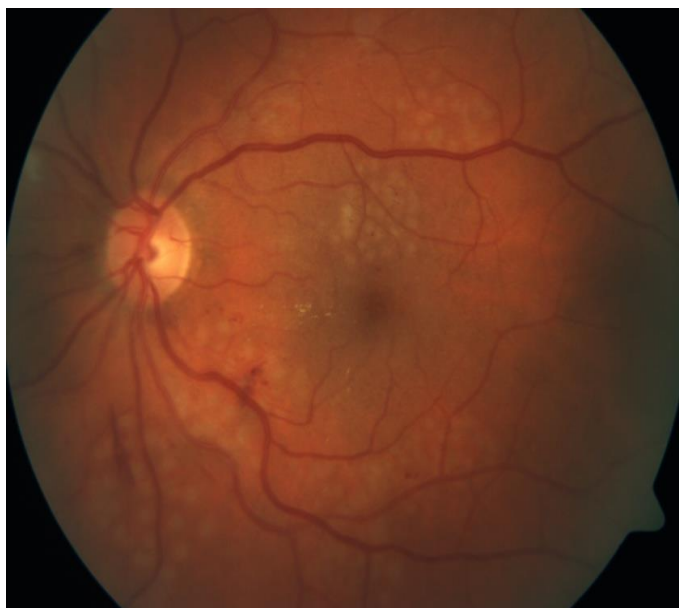Гликемический контроль в родах – лучший показатель потенциального благополучия плода, чем степень диабетической ретинопатии в начале беременности. Поэтому дополнительная акушерская и эндокринологическая помощь имеет решающее значение для будущего благополучия матери и плода.

### *Непролиферативная диабетическая ретинопатия*

У 50% беременных может наблюдаться ухудшение течения непролиферативной ретинопатии, которая затем часто улучшается в третьем триместре и в послеродовом периоде. Приблизительно у 5-20% пациентов развиваются пролиферативные изменения, причем риск выше у тех пациентов, у которых была тяжелая непролиферативная ретинопатия в начале беременности. Пациентам с непролиферативной диабетической ретинопатией рекомендуется офтальмологическое обследование, по крайней мере один раз в триместр.

### *Прролиферативная диабетическая ретинопатия*

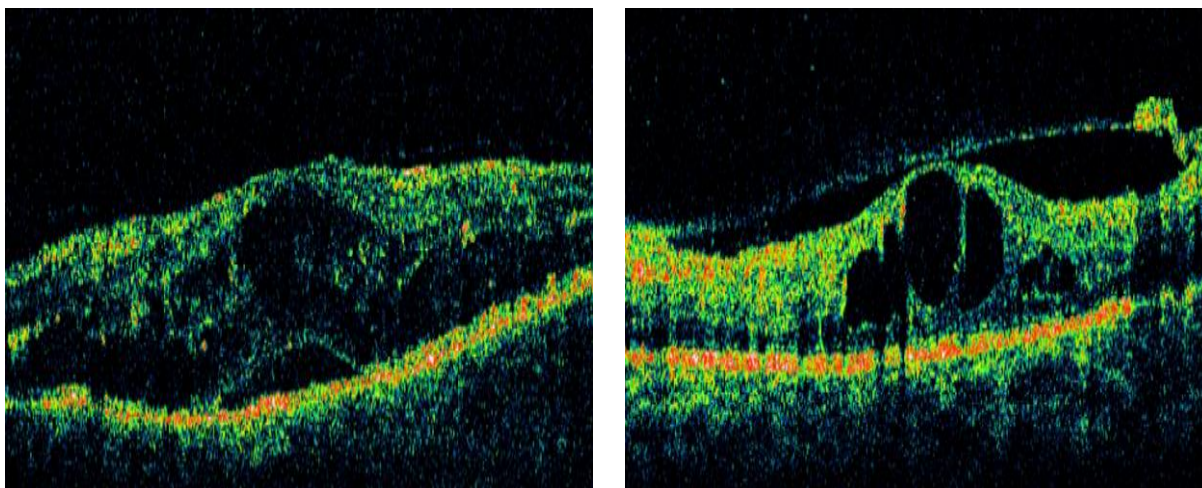
Прогрессирование заболевания возможно у 45% беременных. Однако у пациентов, получивших лазерную фотокоагуляцию до беременности, риск прогрессирования снижается на 50%. Следовательно, лазерную фотокоагуляцию рекомендуется проводить перед беременностью, если нет, то в начале первого триместра происходят серьезные непролиферативные или пролиферативные изменения. Прролиферативная ретинопатия может регрессировать в конце третьего триместра или после родов без лечения. У пациентов с пролиферативной диабетической ретинопатией ежемесячные офтальмологические осмотры являются оправданными.



**Рисунок 31. – Диабетическая пролиферативная ретинопатия**

*Макулярный отек*

Макулярный отек может развиваться или ухудшаться во время беременности (рис. 32). Чаще встречается у беременных, страдающих диабетом вместе с протеинурией и гипертонией.



**Рисунок 32. – Макулярный отек**

*Поздние токсикозы беременных (гестоз)*

Гестоз (поздние токсикозы беременных) – патологические состояния второй половины беременности, характеризующиеся триадой основных симптомов: отеки (скрытые и видимые), протеинурия (наличие белка в моче), гипертензия (стойкое

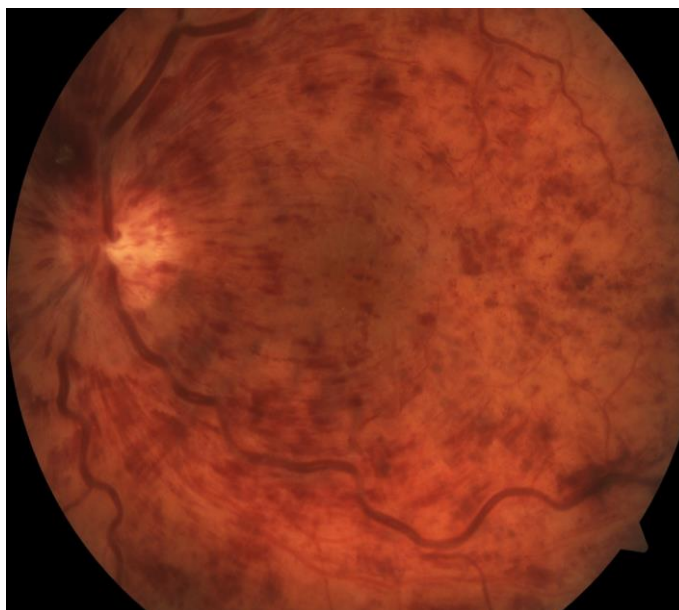повышение артериального давления). Сопровождается расстройствами функций жизненно-важных систем – сердечно-сосудистой, нервной, эндокринной, гемостаза. По степени тяжести нарушений различают претоксикоз, водянку беременных, нефропатию беременных, преэклампсию и эклампсию.

В основе патогенеза позднего гестоза лежат сосудистые расстройства: изменение проницаемости сосудистой стенки, стаз крови, генерализованный спазм сосудов, нарушение реологии крови и микроциркуляции. Изменения на глазном дне возникают раньше, чем клинические проявления гестоза беременности. Чаще всего жалоб со стороны органа зрения нет, ранняя диагностика данной патологии просто необходима гинекологам.

Резкие изменения гемодинамики глаза и выраженное сужение сосудов сетчатки выявляется у беременных с гестозом в результате развития гиповолемии, обусловленной повышенной проницаемостью сосудов, нарастающими протеинурией и ангиоспазмом, повышенным периферическим сопротивлением сосудов, наблюдается более выраженное снижение кровенаполнения сосудистой оболочки глаза, дефицит кровотока составляет более 65%.

При преэклампсии и эклампсии отмечаются скотомы, диплопия, снижение зрения, фотопсии (у 25% женщин), двухсторонняя отслойка сетчатки (экссудативная), связана с хориоидальной ишемией, которая была следствием вазоспазма артериол. Офтальмоскопически: отек макулы, нейросенсорная отслойка сетчатки в папилломакулярной области, субретинальные экссудаты. Ретинальный спазм и сужение сосудов обычно проходит после родов. Ретинопатия: ватные экссудаты, геморрагии, отек сетчатки и зрительного нерва, ишемическая нейрооптикопатия, кортикальная слепота.

Другие проявления преэклампсии: изменение соотношения артериол и венул, острая гипертензионная ретинопатия, инфаркты сосудистой оболочки, папилофлебиты, окклюзия артерий и вен сетчатки, изменения пигментного эпителия сетчатки, оптический неврит, атрофия ДЗН, ишемическая оптическая нейропатия, тромбоз ЦАС (рис. 33).



**Рисунок 33. – Тромбоз центральной вены сетчатки**

#### *Ретинопатия Пурчера*

Развивается в первые 24 часа после родов или кесарева сечения. Она характеризуется широкими ватообразными очагами с интратретинальными кровоизлияниями или без них, что представляет собой обструкцию артериол. Женщина может испытывать серьезное одностороннее или двустороннее ухудшение зрения. Может проявляться двусторонними закупорками артериол сетчатки амниотической жидкостью. Улучшение остроты зрения можно наблюдать через пару недель. Помимо лечения основного системного состояния, назначаются высокие дозы стероидов.

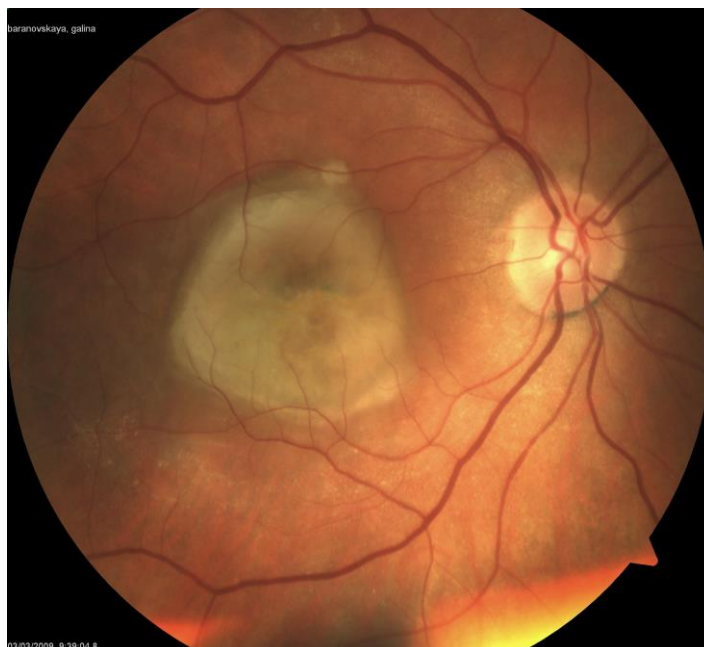
#### *Ретинопатия Вальсальвы*

Поскольку кровоизлияние Вальсальвы самоограничивается и обычно ассоциируется со спонтанным восстановлением зрения, дополнительное акушерское или анестезиологическое вмешательство во время беременности не является необходимым для предотвращения рецидива, а иногда может быть вредным (по причине тех же кровоизлияний). Кроме того, в маловероятном случае прогрессии в макулярную область после нормальных родов может быть произведена фотокоагуляция гиалоидной мембраны над кровоизлиянием, которая может быть выполнена, чтобы позволить рассеивание крови в стекловидное тело.

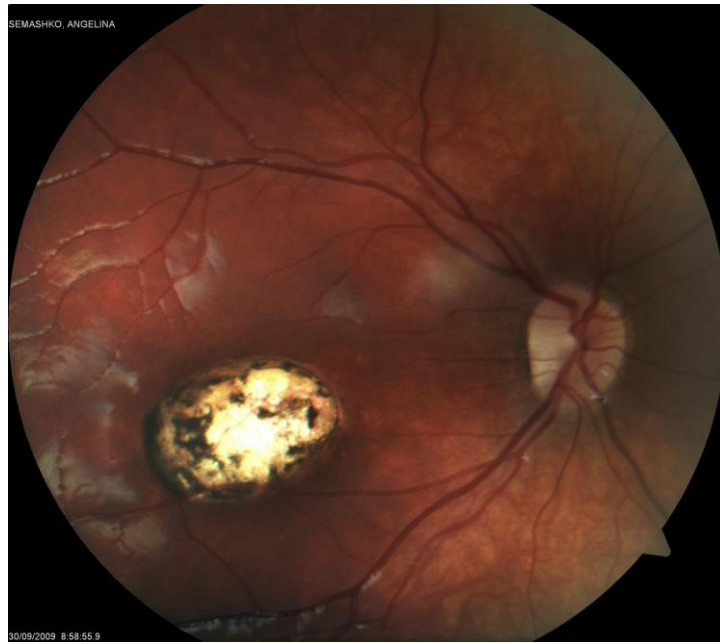### *Токсоплазмоз*

*Toxoplasma gondii* является паразитом, который может быть приобретен врожденно через зараженную мать или при употреблении зараженной еды. Врожденная инфекция возникает при трансплацентарной передаче от матери, зараженной непосредственно перед беременностью или во время ее течения, к развивающемуся плоду. Тяжесть врожденной инфекции наиболее высока, когда она приобретается в течение первого триместра беременности, хотя частота передачи к плоду наибольшая в третьем триместре, когда контакт материнского и эмбрионального кровообращения более вероятен. Как только материнский иммунитет развился, считается, что все будущие плоды защищены от развития врожденного токсоплазмоза (рис. 34, 35).

Скрытый глазной токсоплазмоз у матери может активизироваться во время беременности. Эти пациенты обычно лечатся подобно пациентам, которые не беременны. Однако, поскольку пириметамин является потенциально тератогенным, в качестве более безопасной и одинаково эффективной альтернативы рекомендуется спирамицин. Риск врожденного токсоплазмоза для плода в этих случаях почти ничтожен.



**Рисунок 34. – Центральный хориоретинит (свежий процесс)**



**Рисунок 35. – Центральный хориоретинит**

### *Офтальмопатия Грейвса*

Обострение болезни Грейвса может произойти в течение первого триместра беременности или даже после родов. Во время поздних сроков беременности болезнь обычно стихает. Пациентов с орбитопатией Грейвса лечат подобно пациентам, которые не беременны. Важную роль в диагностике имеют специальные методы исследования: эхографии, компьютерной томографии, магнитно-резонансной томографии орбит. С помощью этих методов определяют протяженность ретробульбарного пространства, толщину глазодвигательных мышц и их плотность. Чаще всего обнаруживают патологические изменения в нижней и медиальной прямых мышцах, в том числе и при отсутствии клинически выраженной офтальмопатии. Кроме того, эти методы позволяют исключить другие причины экзофтальма, компрессию зрительного нерва. При выраженных формах ЭОП прямые глазодвигательные мышцы утолщаются до 7-7,5 мм (в норме 4-4,5 мм), при отечном экзофтальме имеет место снижение плотности мышц, для стадии фиброза характерно ее увеличение.

### ***Показания к прерыванию беременности***

Решение о прерывании беременности или о преждевременных родах выносится строго индивидуально. Однако целесообразно выделить абсолютные и относительные показания к прерыванию беременности.

*Абсолютные показания:*

- ангиопатия сосудов сетчатки при беременности, сопровождающаяся отслойкой сетчатки при позднем токсикозе, но только при условии, что она соотносится с токсикозом, и не была вызвана миопией;
- гипертоническая нейроретинопатия;
- артериоспазматическая ретинопатия, сопровождающаяся кровоизлияниями;
- тромбоз центральной вены сетчатки;
- отслойка сетчатки, обусловленная токсикозом беременных (если отслойка возникает вследствие близорукости, беременность не прерывают, пациенту производят операцию по поводу отслойки).

*Относительные показания:*

- начальные изменения при артериоспазматической ретинопатии, которые сопровождаются незначительными кровоизлияниями;
- ранее перенесенная патология сетчатки на фоне позднего токсикоза у будущей матери при предшествующих беременностях – отслойка сетчатки, ретинопатия.

Прогноз для зрения после прерывания беременности в большинстве случаев благоприятный, функции восстанавливаются. Изменения в сетчатке подвергаются обратному развитию. Прогноз более серьезен при наличии тромбоза центральной вены сетчатки и в случаях, если нефропатия возникает у лиц, до беременности страдавших гипертонической болезнью или гломерулонефритом.



## II. ИЗМЕНЕНИЯ ОРГАНА ЗРЕНИЯ ПРИ ВОСПАЛИТЕЛЬНЫХ ЗАБОЛЕВАНИЯХ СОЕДИНИТЕЛЬНОЙ ТКАНИ И СОСУДОВ

### Ревматизм

Ревматизм – острое рецидивирующее инфекционно-аллергическое заболевание с локализацией патологического процесса в соединительной ткани многих органов. Болезнь может принимать хроническое течение. Ревматизм – весьма распространенная болезнь. Особо большое социальное значение имеет ревматическое поражение детей и юношей.

Клиника ревматизма характеризуется большим многообразием. Это обуславливается, во-первых, тем, что хотя при ревматизме наиболее часто страдает сердце, могут поражаться самые разные органы и системы (нервная система, легкие, почки, кожа, серозные оболочки, эндокринные железы, суставы), и, во-вторых, тем, что течение заболевания может быть: острым, подострым, затяжным, непрерывно рецидивирующим и латентным. Кроме того, заболевание может находиться в активной или неактивной фазе.

Поражения глаз при ревматизме наблюдаются весьма часто. Особенно часто страдают сосуды сетчатки и увеального тракта. Описаны также ревматические увеиты, ретиниты, склериты и кератиты.

*Склериты при ревматизме* часто сочетаются с иридоциклитами и могут осложняться склерозирующим кератитом. Субъективные симптомы – боль, светобоязнь, слезотечение – бывают выражены в той мере, в какой в процесс вовлечен передний отдел сосудистой оболочки. Склеральный фокус (иногда два и больше) располагается в склере около лимба или (реже) над цилиарным телом. Инъекция конъюнктивальных, эписклеральных и перикорнеальных сосудов придает фокусу темно-красный, часто с фиолетовым оттенком, цвет. Воспалительный процесс разрешается через несколько недель, при этом в результате резорбции инфильтрата и разрушенной склеральной ткани склера в зоне бывшего фокуса истончается и приобретает вид сероватого пятнышка.

Заболевание может рецидивировать, поражая разные участки перилимбальной зоны склеры.

Значительно реже, чем узелковый склерит, при ревматизме наблюдается анулярный склерит. В таких случаях воспалительный процесс захватывает в виде кольца весь перилимбальный отдел склеры.

*Склерозирующий кератит* – частое осложнение склерита. От склерального фокуса в строму роговицы в виде языка вырастает белесоватого цвета слабоваскуляризованный инфильтрат. Течение болезни длительное, нередко рецидивы. В конечном счете инфильтрат замещается рубцовой тканью, образуется бельмо роговицы.

*Ревматический иридоциклит* может сочетаться со склеритом или возникать самостоятельно. Поражение может быть как односторонним, так и двусторонним. Обычно иридоциклит при ревматизме носит диффузный, негранулематозный характер с серозным или серозно-фибринозным экссудатом, иногда с выпотом в стекловидное тело и мелкими роговичными преципитатами. При правильном и своевременном лечении прогноз хороший. Воспалительный процесс купируется без последствий для зрения. Значительно реже, чем диффузные, встречаются гранулематозные ревматические иридоциклиты с образованием серовато-розовых узелков преимущественно в зрачковой зоне радужной оболочки. Заболевание протекает подостро и оставляет после себя небольшие атрофические участки стромы радужной оболочки на месте узелков.

Лечение ревматических склеритов и иридоциклитов включает использование мидриатических, кортикостероидных и других противовоспалительных средств, тепловых процедур и в части случаев – антибиотиков. С целью рассасывания экссудата, задних синехий, помутнений стекловидного тела и роговой оболочки можно использовать инъекции химотрипсина и лидазы, электрофорез и фонофорез с папаином и гиалуронидазой.

### *Ревматические хориоидиты и хориоваскулиты*

Хориоидальные очаги беловато-желтого цвета, имеют небольшие размеры. Вокруг очагов в зоне депигментации можно видеть склерозированные хориоидальные сосуды, пролиферативные шварты, а в некоторых случаях – сероватые вуалеобразные полосы экссудата и периваскулярные муфты. Ревматические хориоваскулиты могут протекать изолированно, без хориоидита. В конечном счете образуются ограниченные очаги склерозированных хориоидальных сосудов.

Увеальный воспалительный процесс может служить причиной ретинита, ретинальных васкулитов и периваскулитов, образования ретинальных и витреальных преципитатов, деструктивных изменений в стекловидном теле. Вместе с тем ретиноваскулиты и ретиниты при ревматизме чаще носят самостоятельный характер. Симптомы микроангиопатии сетчатки можно обнаружить при первой атаке заболевания с последующим развитием склероза этих сосудов.

*Для ревматических васкулитов* характерно образование серого или белого цвета относительно компактных и плотных на вид муфт, а иногда и таких же по цвету сопровождающих сосуды полос. Процесс может захватить как артерии, так и вены. Чаще поражаются сосуды на периферии сетчатки, но в процесс могут вовлекаться и крупные ветви. Около сосуда могут быть видны мелкие геморрагии и сероватые ретинальные фокусы. В типичных случаях эти изменения не оказывают влияния на зрение и остаются незамеченными пациентами. Они обнаруживаются только при контрольном исследовании врачом-офтальмологом. В конечном итоге муфты и геморрагии рассасываются без каких-либо последствий.

Наиболее тяжелые случаи ретиноваскулитов сопровождаются выраженными изменениями в сетчатке. При этом появляются отек диска зрительного нерва и сетчатой оболочки, многочисленные геморрагии, экссудативные ретинальные очаги, включая фигуру макулярной звезды, преретинальный фиброз.

Как уже отмечалось выше, ревматические поражения увеального тракта, сетчатки и внутриглазных сосудов протекают относительно доброкачественно и в большинстве случаев хорошо

поддаются лечению. Следует иметь в виду, однако, что они нередко рецидивируют и рецидивы могут быть более тяжелыми, чем первоначальное поражение. Поэтому пациенты с ревматизмом должны систематически осматриваться врачом-офтальмологом.

Терапия ревматических поражений хориоидеи и сетчатки основана на лечении основного заболевания, назначаемого врачом-ревматологом. Появление глазных симптомов ревматизма указывает на обострение процесса и на необходимость интенсификации противоревматического лечения. В выраженных случаях при значительных изменениях внутриглазных сосудов, хориоидеи или сетчатки рекомендуется провести курс лечения пара- или ретробульбарными инъекциями глюкокортикоидов (ежедневно, 10-15 инъекций на курс). Для рассасывания экссудатов, шварт и геморрагий в фазе обратного развития процесса можно назначать тканевую терапию, внутримышечные инъекции лидазы или химотрипсина, лечение препаратами пчелиного яда, электро- и фонофорез папаина или лидазы.

### **Коллагенозы**

Коллагенозы – групповое понятие, объединяющее несколько заболеваний, при которых отмечается диффузное поражение соединительной ткани и сосудов. К настоящему времени доказано, что при коллагеновых болезнях наблюдаются глубокие нарушения иммунологического гомеостаза, поэтому некоторые ученые возражают против названия «коллагенозы», и полагают, что целесообразнее выделять группу заболеваний соединительной ткани с иммунными нарушениями.

Большинство клиницистов в группу заболеваний соединительной ткани с иммунными нарушениями включают следующие болезни: системную красную волчанку, ревматоидный артрит, склеродермию, дерматомиозит, узелковый периартрит, ревматизм, анкилозирующий спондилоартрит и некоторые другие.

### ***Системная красная волчанка***

В последние десятилетия накопилось достаточно клинических и экспериментальных данных, позволяющих

рассматривать системную красную волчанку (СКВ) как один из ярких примеров «аутоиммунного заболевания». В изучении этого страдания достигнуты большие успехи, однако точный механизм развития его остается еще не раскрытым. В патогенезе СКВ в настоящее время рассматриваются два основных аспекта:

- 1) нарушение иммунологической регуляции;
- 2) генетическая предрасположенность.

Наиболее заметным глазным проявлением СКВ, которое следует принимать во внимание при диагностике этого заболевания, является ретинопатия. Последняя характеризуется появлением мягких, ватообразных очагов в перипапиллярной области сетчатки. Клинические очаги выглядят так же, как и при гипертонической ретинопатии. Они представляют собой очаговые инфаркты в слое нервных волокон и гистологически проявляются образованием цитоидных тел и отеком терминальных нервных волокон. В более тяжелых случаях обнаруживаются также гемorragии, отек диска зрительного нерва и сетчатки. Следует отметить, что своевременное лечение СКВ позволяет предупредить развитие ретинопатии. Поэтому в настоящее время в развитых странах поражение сетчатки при этом заболевании встречается значительно реже, чем ранее.

Лечение СКВ включает использование салицилатов, кортикостероидов и в наиболее упорных случаях – иммуносупрессивных средств.

### ***Склеродермия***

Склеродермия (системный прогрессирующий склероз) – прогрессирующее соединительно-ткано-сосудистое полисиндромное заболевание, в основе которого лежат фиброзно-склеротические процессы.

Этиология и патогенез до конца не выяснены. В последние годы обсуждается вопрос о вирусной природе заболевания. Предрасполагающими моментами являются генетические факторы и нейроэндокринные сдвиги. Установлено увеличение биосинтеза коллагена и неофибриллогенеза (по эмбриональному типу), что имеет прямое отношение к безудержному фиброзу, свойственному системной склеродермии. Большое значение уже на ранних стадиях

болезни имеют нарушения микроциркуляции и реологических свойств крови в виде повышения вязкости агрегации тромбоцитов, способствующих развитию тромбоваскулитов.

Системной склеродермией болеют преимущественно женщины зрелого возраста. Заболевание, как правило, развивается медленно; острое и подострое течение болезни встречается реже. Первыми проявлениями болезни бывают или синдром Рейно, или артралгии, или умеренное нарушение трофики, реже – повышение температуры тела, похудание и астеническое состояние. Начавшись с одного или нескольких указанных признаков, заболевание со временем приобретает черты генерализованного, многосиндромного страдания.

Самый характерный признак склеродермии – поражение кожи, особенно лица и конечностей, поражение суставов с упорной артралгией и выраженной деформацией. Сердце и сосуды поражаются почти у всех пациентов с данным заболеванием. При склеродермии поражаются вегетативный и центральный отделы нервной системы (полиневриты, вегетативная неустойчивость, склероз сосудов головного мозга) и железы внутренней секреции с развитием полигландулярной недостаточности.

Поражение слизистых оболочек наблюдается при склеродермии весьма часто и протекает в виде хронического конъюнктивита, нередко с утолщением и уплотнением кожи век. Особенно тяжело поражение глаз протекает при одновременном вовлечении в процесс околоушных и других слизистых желез. В таких случаях заболевание протекает по типу сухого синдрома (синдрома Сьегрена). Описаны также укорочение сводов конъюнктивальной полости, эписклерит и ретинопатии с единичными ватообразными очагами.

### ***Дерматомиозит (полимиозит)***

Встречается реже других коллагенозов. При дерматомиозите наряду с поражением кожи и мышц в патологический процесс вовлекаются внутренние органы. Дерматомиозит – аутоиммунное заболевание. Характерно сочетание дерматомиозита со злокачественными опухолями яичников, матки, грудной железы, лёгких, печени, в связи с чем

высказывается предположение о роли в развитии заболевания опухолевых антигенов. Иммунологический механизм развития дерматомиозита подтверждается наличием иммуноглобулинов и комплемента в сосудистой стенке пораженных мышц.

Болеют преимущественно женщины. Заболевание начинается остро или постепенно с мышечного синдрома, болей в суставах, лихорадки. В выраженных случаях наблюдается тяжелое диффузное поражение мышц и кожи. Мышцы становятся плотными, болезненными. Резко нарастает мышечная слабость, активные движения резко ограничены или пациенты полностью обездвижены. Наиболее часто поражаются мышцы шеи и плечевого пояса, но процесс может стать генерализованным, с вовлечением мимической мускулатуры, глоточных мышц, диафрагмы.

Поражения кожи при дерматомиозите бывают крайне разнообразными: отек, эритема, папулезные, буллезные и геморрагические высыпания, телеангиэктазии, гиперкератоз и пр.

Иногда наблюдаются артралгии, реже развивается артрит. Ограничение подвижности суставов, вплоть до развития анкилоза, связано с первичным поражением мышц.

При дерматомиозите поражаются сердце и сосуды (диффузный миокардит, дистрофия, синдром Рейно), лёгкие (острые и хронические пневмонии), желудочно-кишечный тракт (гастрит, энтерит, кровотечения).

Глазные проявления дерматомиозита встречаются нередко, иногда имеют определенное диагностическое значение. Для дерматомиозита особо характерны отеки век и периорбитальных тканей, ретинопатия. Могут поражаться также мышцы век и экстраокулярные мышцы глаза с развитием диплопии, страбизма, двустороннего птоза век. В отдельных случаях наблюдаются конъюнктивиты, ириты.

Лечение включает использование нестероидных противовоспалительных медикаментов, кортикостероидов, иммунодепрессивных препаратов.

### ***Ревматоидный артрит***

Ревматоидный артрит – частая форма воспалительного поражения суставов.

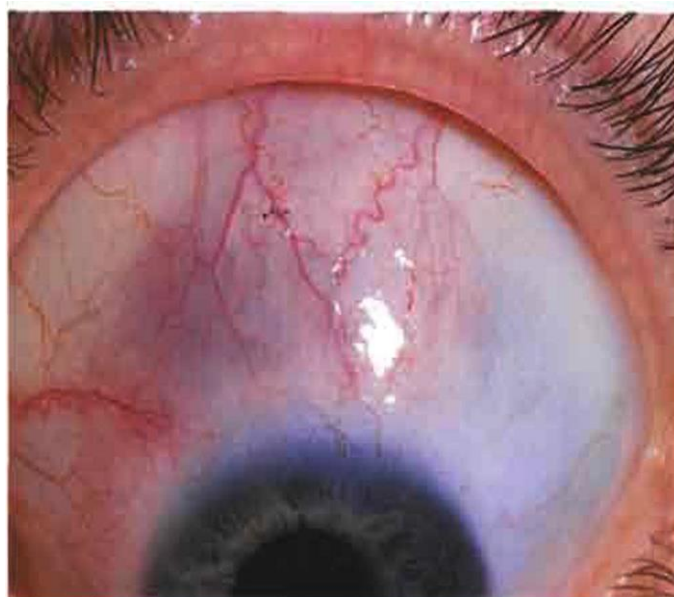Различают преимущественно суставную и суставно-висцеральную формы ревматоидного артрита. Первая встречается значительно чаще. Заболевание может возникнуть в любом возрасте, но чаще страдают женщины в возрасте от 20 до 50 лет. Заболевание обычно начинается постепенно, иногда сопровождаясь субфебрильной температурой. Вначале поражаются мелкие суставы кистей и стоп. Затем в патологический процесс вовлекаются крупные суставы: лучезапястные, голеностопные и коленные. Редко заболевание начинается с поражения крупных суставов. Характерными симптомами ревматоидного артрита являются утренняя скованность суставов, наличие ревматоидных узелков (локализуются обычно на разгибательной поверхности предплечий, на наружной поверхности локтевых суставов), гипертрофия мышц вблизи пораженных суставов.

Наряду с поражением суставов в патологический процесс могут вовлекаться другие органы и системы, а именно: сердечно-сосудистая система (миокардит, перикардит, васкулит), почки (амилоидоз, реже – нефрит), легкие (плеврит, хроническая пневмония), нервная система (полиневриты).

Глазные проявления ревматоидных артритов включают склериты и сухой кератоконъюнктивит (болезнь Сьегрена). Значительно реже встречаются эписклериты и увеиты.

Склериты при ревматоидном артрите обычно начинаются незаметно, часто поражают оба глаза, имеют рецидивирующее течение. В воспалительный процесс могут вовлекаться передний отдел сосудистой оболочки и роговица (склерозирующий кератит). В результате истончения склеры в переднем отделе глаза вокруг роговицы появляются синеватые с аспидным оттенком пятна, которые позволяют на расстоянии ставить диагноз перенесенного рецидивирующего склерита (рис. 36).





**Рисунок 36. – Перенесенный рецидивирующий склерит**

В тяжелых случаях в результате поражения дренажной области склеры и угла передней камеры развивается вторичная глаукома.

Лечение склеритов при ревматоидном артрите включает применение кортикостероидов, противовоспалительных препаратов нестероидного действия и мидриатиков.

### ***Синдром Сьегрена***

Впервые сухой синдром был описан E. Gourgerat (1925), но наиболее полное описание дано Сьегреном [Sjogren, 1935].

Подобно другим коллагенозам, синдром Сьегрена относится к хроническим воспалительным заболеваниям аутоиммунной природы. Этот синдром может сочетаться с другими аутоиммунными заболеваниями, что свидетельствует об общности этиологических и патогенетических механизмов в развитии заболеваний. Особо часто синдром Сьегрена сочетается с ревматоидным артритом.

Синдром Сьегрена характеризуется системным поражением экзокринных желез (слюнных, верхних дыхательных путей, желудочно-кишечного тракта и гениталий), в связи с чем у пациентов часто развиваются воспалительные процессы в лёгких, хронический атрофический гастрит, паротит и др. Нередко увеличивается селезенка и развивается синдром Рейно.

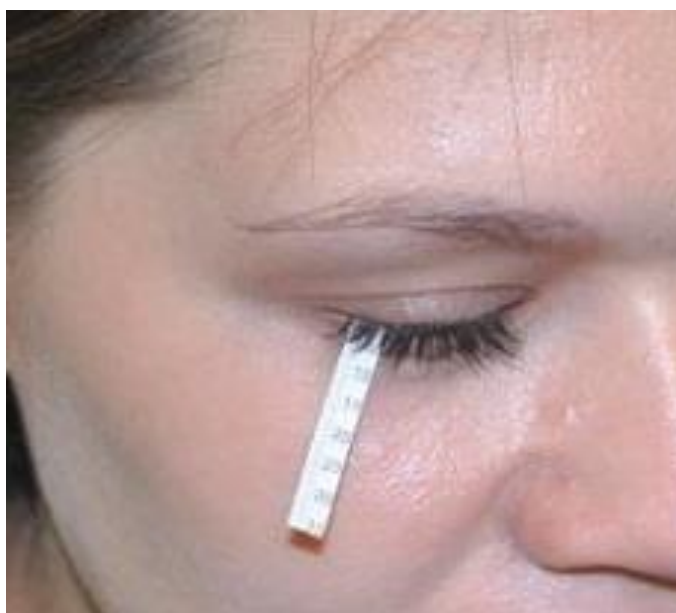Наиболее заметное проявление синдрома Сьегрена – сухой кератоконъюнктивит (*keratoconjunctivitis sicca*), вызванный гипофункцией слезных желез. Полагают, что причиной функциональной недостаточности слезных желез служит хронический воспалительный процесс, который обычно захватывает также слюнные железы.

Диагностика сухого кератоконъюнктивита не представляет трудностей. Пациенты жалуются на чувство сухости и песка в глазах, отсутствие слез при плаче. Из-за поражения слюнных желез и мелких желез глотки и носа типичными являются также жалобы на сухость в полости рта, глотке и носу.

При осмотре конъюнктивы обнаруживается вязкий секрет, состоящий из слизи и эпителиальных клеток. При попытке удалить этот секрет он тянется в виде нитей. Роговая оболочка из-за сухости теряет блеск и в нижней половине становится тусклой с шероховатой, истыканной поверхностью.

И слезные, и слюнные железы могут быть временно увеличенными. Нередко наблюдаются сухая кожа, гастрит, панкреатит, холецистит, интерстициальный нефрит, васкулиты.

С диагностической целью можно использовать тест Ширмера, который указывает на пониженную секрецию слезы (рис. 37).



**Рисунок 37 . – Тест Ширмера**

Лечение симптоматическое. Оно включает увлажнение глаза, причем разные пациенты чувствуют облегчение от применения различных капель. Наилучшие результаты дает так называемая искусственная слеза. У части пациентов – окклюзия слезных точек.

### ***Ювенильный ревматоидный артрит***

Ювенильный ревматоидный артрит может возникнуть на первом году жизни ребенка, но особо часто он встречается в возрасте от 2 до 10 лет.

Различают системную (с поражением многих органов, анемией, лейкопенией, увеличением селезенки), полиартритную и моно-артритную формы болезни. В последнем случае чаще поражается коленный сустав.

Глазные проявления при первой форме ювенильного ревматоидного артрита весьма редки, при полиартритной форме их частота у больных детей составляет около 2% и при моноартритной форме достигает 29%. Описанная Стиллом триада включает иридоциклит, кератопатию и катаракту. Иридоциклит может иметь острое и постепенное незаметное начало. В последнем случае диагноз нередко ставится поздно, поэтому детей, страдающих ювенильным ревматоидным артритом, должны периодически осматривать офтальмологи.

В большинстве случаев хронический иридоциклит осложняется лентовидной кератопатией. Помутнение роговицы располагается по горизонтальному меридиану в пределах открытой глазной щели. Оно возникает с двух сторон на периферии роговой оболочки (но всегда отделено от роговичного лимба) и, распространяясь к центру, соединяется в сплошную полосу. Помутнение носит неравномерный, ноздреватый характер (симптом швейцарского сыра). Катаракта возникает как последствие хронического увеита.

Терапия глазных проявлений болезни Стилла сводится к лечению иридоциклита с использованием мидриатиков и кортикостероидов. Впоследствии возможна послойная кератопластика для удаления помутнения роговой оболочки и экстракция катаракты.

### ***Анкилозирующий спондилит (болезнь Бехтерева)***

Анкилозирующий спондилит, представляющий собой воспалительное поражение позвоночных суставов, поражает мужчин значительно чаще, чем женщин (примерно в 9 раз). Заболевание возникает в молодом возрасте (20-40 лет) и приводит к прогрессирующему фиброзу, оссификации и анкилозу позвоночных суставов. Заболевание обычно начинается в нижнем отделе позвоночника, затем распространяется на его грудной и шейный отделы, а в некоторых случаях и на периферические суставы. Предполагают, что причиной заболевания является инфекция в урогенитальной системе.

Анкилозирующий спондилит служит одной из наиболее частых причин иридоциклитов. Иногда увеит предшествует появлению клинических признаков спондилита и последний можно обнаружить только рентгенологически. Частота увеита среди пациентов с анкилозирующим спондилитом составляет 10-15%. Иридоциклит поражает оба глаза, протекает остро и носит рецидивирующий характер.

Лечение иридоциклита, связанного со спондилитом, основано главным образом на местном и общем введении кортикостероидов. Используют также мидриатики, тепловые процедуры, салицилаты.

### ***Псориатический артрит***

Псориатический артрит наблюдается примерно у 5% пациентов с псориазом. Характерно заболевание мелких суставов кисти и стопы, особенно концевых межфаланговых суставов пальцев. Глазные проявления включают конъюнктивиты и ириты, которые не имеют каких-либо специфических клинических особенностей и требуют обычного лечения при такого рода заболеваниях.

### ***Болезнь Рейтера***

Болезнь Рейтера, впервые описанная автором (H. Reiter) как синдром в 1916 г., включает симптомы небактериального уретрита, конъюнктивита и артрита. Заболевание начинается с уретрита, затем присоединяется катаральный конъюнктивит и полиартрит. При этом чаще поражаются суставы нижних

конечностей. Артрит обычно несимметричный (лестничный), с выпотом, но без склонности к пролиферации.

Кроме конъюнктивита, описаны также отдельные случаи воспалительного поражения роговицы, радужки, хориоидеи и зрительного нерва. При лечении конъюнктивита рекомендуется сочетать антибактериальные препараты с кортикостероидами.

### ***Системные васкулиты***

По современным представлениям, системные васкулиты относятся к воспалительным заболеваниям сосудов разного калибра, развивающимся на иммунной (аутоиммунной) основе.

Круг системных васкулитов до настоящего времени еще далеко не очерчен, некоторые из них и сейчас описываются в разделах коллагенозов, диффузных заболеваний соединительной ткани и даже болезней крови, в частности геморрагические васкулиты. В этом разделе мы опишем поражение органа зрения при таких заболеваниях, как узелковый периартериит, болезнь Винивартера-Бергера, болезнь Такаясу, гранулематозный гигантоклеточный артериит.

### ***Узелковый периартериит***

Узелковый периартериит (болезнь Куссмауля-Мейера) – системное сосудистое заболевание с преимущественным вовлечением в процесс артерий среднего и мелкого калибра.

Весьма характерной (хотя и непостоянной) морфологической деталью сосудистых поражений при данном заболевании является наличие по ходу пораженных артерий четкообразных утолщений, которые соответствуют местам образования аневризм. В этих аневризмах нередко обнаруживаются тромбы.

Среди внутренних органов наиболее часто при болезни Куссмауля-Мейера поражаются почки, затем сердце, лёгкие, нервная система, надпочечники, селезенка, кожа и подкожная клетчатка. Принципиально васкулиты и связанные с ними вторичные изменения могут возникать при узелковом периартериите в самых разных органах и тканях. При этом тяжесть поражения органов и последовательность их вовлечения в патологический процесс могут быть весьма разными, что

создает выраженный полиморфизм клинико-анатомических проявлений и существенно затрудняет диагностику заболевания. Начало болезни может быть как бурным и внезапным, так и постепенным. Мужчины заболевают значительно чаще, чем женщины. Лихорадка, тахикардия, мышечные и суставные боли, а также прогрессирующее исхудание являются весьма типичными симптомами болезни. К довольно частым проявлениям болезни относятся кожные поражения (мраморность, полиморфная сыпь, мелкие геморрагии и язвочки, узелковые образования).

Артериальная гипертония – довольно характерный симптом болезни Куссмауля-Мейера, особенно если она сочетается с лихорадкой и поражением периферической нервной системы.

Среди разнообразных проявлений узелкового периартериита симптомы поражения органов брюшной полости и лёгких нередко приобретают ведущее значение.

Поражения глаз также variabelны, как и поражения других органов. Описаны конъюнктивиты, эписклерит, интерстициальный кератит, язвы роговицы, ирит, хориоидит, отслойка сетчатки, ишемический неврит зрительного нерва, атрофия зрительного нерва, монолатеральная и билатеральная острая окклюзия центральной артерии сетчатки. К узелковому периартерииту можно отнести и так называемый синдром Когана, при котором паренхиматозный кератит сочетается с поражением внутреннего уха, со слуховыми и вестибулярными нарушениями.

### ***Болезнь Винивартера-Бергера***

Болезнь Винивартера-Бергера (облитерирующий тромбангиит) в настоящее время рассматривается как генерализованное гиперергическое поражение кровеносных сосудов, вероятно, аутоиммунного характера.

Наиболее типичное выражение болезни – это поражение среднего и малого калибра артерий и вен нижних конечностей. При генерализованных формах в патологический процесс вовлекаются артерии внутренних органов, особенно сердца, почек, кишечника и головного мозга. Воспалительный процесс в этих случаях возникает не только в артериальных сосудах мышечно-эластического типа, но и мышечного типа, а также в

путях микроциркуляции. Нередко на фоне специфических для болезни Винивартера-Бергера изменений сосудов развиваются атеросклеротические изменения.

Наиболее злокачественные формы болезни проявляются сочетанием облитерирующего эндартериита с распространенным тромбофлебитом. Этой болезнью страдают преимущественно мужчины.

Клиническая картина облитерирующего тромбангиита, как и других системных васкулитов, определяется выраженностью и распространенностью патологического процесса. Процесс, как правило, развивается медленно и постепенно прогрессирует. Поражаются прежде всего нижние конечности, с чем и связаны начальные проявления болезни в целом (зябкость, чувство онемения, быстрая утомляемость ног, затем присоединяются боли, судороги – перемежающаяся хромота). Кожные изменения характеризуются мраморностью рисунка, трофическими расстройствами с образованием язв.

При висцеральных формах заболеваний чаще всего поражаются сосуды сердца, что проявляется синдромом стенокардии; у ряда пациентов развивается инфаркт миокарда. Поражаются также почки с развитием в них инфарктов, сосуды головного мозга с разного рода церебральными нарушениями.

Изменения глазного дна могут предшествовать основным клиническим симптомам, их следует принимать во внимание при диагностике заболевания. Наиболее детально состояние глазного дна у пациентов с облитерирующим эндартериитом было изучено О. И. Шершевской. Из 220 человек обнаружено нормальное глазное дно только у 21,5% пациентов, ангиопатия сетчатки гипертонического типа – у 26,3%, гипотоническая ангиопатия – у 8,2%, эндартериит ретинальных сосудов – у 26,8%, ангиосклероз сетчатки – у 11,5%. У отдельных пациентов были выявлены окклюзия центральной артерии сетчатки, ретинопатия, геморрагии в сетчатой оболочке, кистоидная дистрофия сетчатки, флебит ретинальных вен. Явной корреляции между тяжестью процесса в нижних конечностях и в глазу автор не обнаружил, однако обычно в большей мере страдал глаз на стороне более пораженной конечности.

Явления ретинального эндартериита проявляются в утолщении сосудистой стенки, появлении яркого белого светового рефлекса на них. Просвет артерий суживается, иногда становится нитевидным или даже пунктирным, ток крови по сосудам замедляется, становится зернистым, толчкообразным (сладж-симптом). Артерии могут иметь вид совершенно запустевших белых шнурков.

Дифференцировать эндартериит ретинальных сосудов от их склероза не всегда возможно. При эндартериите симптомы, указывающие на утолщение сосудистой стенки и на облитерацию сосудов, выражены в большей мере, эти изменения захватывают сосуды на большем протяжении, иногда встречаются в относительно молодом возрасте. У некоторых пациентов с облитерирующим эндартериитом развивается полная окклюзия центральной артерии сетчатки с клинической картиной, характерной для данного синдрома. У молодых мужчин может возникнуть перифлебит периферических веточек центральной вены сетчатки с геморрагиями в сетчатую оболочку и стекловидное тело. Возможно развитие ишемической нейропатии зрительных нервов с последующей их первичной атрофией.

### ***Болезнь Такаясу***

Заболевание, описанное японским офтальмологом Такаясу в 1908 г., сопровождалось отсутствием пульса на руках и нарушением зрения.

Особо часто в процесс вовлекаются общая сонная и подключичная артерии, но возможно поражение и других сосудов: аорты, почечных, сердечных, подвздошных, бедренных, кожных и других. Таким образом, речь идет о системном поражении кровеносных сосудов. Вены поражаются редко. Васкулиты сосудов микроциркуляторного русла кожи, слизистых оболочек и серозных покровов являются причиной геморрагий, которые обычно появляются на заключительных стадиях болезни.

Этой болезнью страдают преимущественно женщины до 40 лет. Болезнь развивается постепенно. Клиническая картина определяется локализацией и выраженностью патологических изменений в сосудах. Наиболее характерные симптомы –



ослабление или отсутствие артериального пульса на руках, нарушения со стороны центральной нервной системы, глазные симптомы, что находит отражение в жалобах пациентов (онемение, быстрая утомляемость, боли и парестезии рук, головокружения, иногда потеря сознания, эпилептиформные судороги, афазия, гемипарезы и гемиплегии).

Глазные симптомы при поражении супрааортальных артерий выявляются у 50% пациентов, причем иногда они оказываются ведущими в картине болезни.

Пациенты, как правило, жалуются на боли в глазах и постепенно развивающееся снижение зрения. У части пациентов снижение зрения наступает лишь периодически («перемежающаяся хромота сетчатки»).

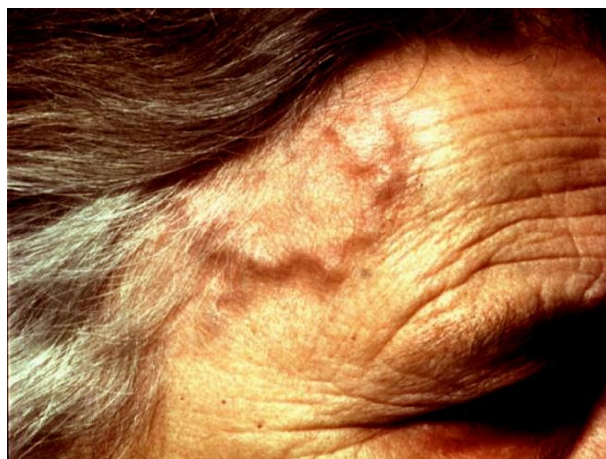На глазном дне отмечаются неравномерное сужение артерий, расширение вен, отек сетчатки, тромбоз отдельных венозных веточек, геморрагии. В некоторых случаях появляются артериовенозные анастомозы и новообразованные сосуды. В поздней стадии может развиваться пролиферирующий ретинит. Возможны изменения в переднем отделе глаза: дегенерация роговицы, рубеоз радужки, катаракта. Иногда наблюдается сужение глазной щели, птоз.

### ***Височный артериит***

Височный артериит имеет и несколько других названий: краниальный артериит, гранулематозный, гигантоклеточный артериит, некротизирующий артериит. Это системное воспалительное заболевание с нарушенным иммунологическим гомеостазом. Женщины страдают чаще, чем мужчины (3:1), возраст пациентов – 50 лет и старше. В большинстве случаев поражаются артериальные сосуды в бассейне общей сонной артерии. Однако возможны поражения и других крупных и средних сосудов: затылочных, челюстных, аорты, иногда и сосудов других топографических зон (коронарные, почечные). В ряде случаев в патологический процесс вовлекаются вены и капилляры.

Заболевание начинается с повышения температуры, появления чувства недомогания, слабости, потери аппетита. Через несколько дней появляются боли в голове, иногда в

области лица, шеи или даже живота. Наряду с этим характерна повышенная болевая чувствительность черепа. В типичных случаях (но не всегда) височные артерии при осмотре и пальпации проминируют, извитые, плотные, узловатые и болезненные (рис. 38). Пульс на них не прощупывается.



**Рисунок 38. – Височный артериит**

Наиболее характерный симптом височного артериита – головная боль. Боль обычно постоянная или пульсирующая; локализуется она, как правило, в висках, но может распространяться и на другие области головы. При распространении патологического процесса на челюстные артерии появляются боли в области лица, языка, особенно усиливающиеся при жевании и разговоре.

Иногда при височном артериите наблюдается поражение висцеральных органов: сердца (перикардит со стенокардией и инфарктом миокарда), нервной системы (очаговый или диффузный цереброваскулит), органов брюшной полости (кишечная непроходимость).

Симптомы со стороны зрения появляются через 1-3 месяца после начала заболевания примерно у половины пациентов с височным артериитом. Вместе с тем у 10% пациентов падение зрения – первый симптом болезни. Описаны также полностью глазные формы некротизирующего артериита, при которых страдают только сосуды зрительного нерва. Наиболее характерный симптом – резкое и быстрое снижение остроты зрения. В отдельных случаях за 1-2 дня до этого появляется

повышенная чувствительность к свету и преходящее расстройство зрения. Если зрение исчезает не полностью, то в поле зрения могут обнаруживаться разные дефекты: сужение и депрессия изоптер, гемианопсия, секторные дефекты, парацентральные и центральная скотомы.

При офтальмоскопии обращает на себя внимание бледный отек диска зрительного нерва, в части случаев с единичными геморрагиями на диске и около него. Реже обнаруживаются мягкие ватообразные очаги в перипапиллярной области сетчатки. Артерии сетчатки в области диска обычно сужены, с неравномерным калибром. Через 2-3 недели развивается атрофия зрительного нерва, иногда с выраженной его экскавацией.

Кроме ишемической нейропатии зрительного нерва гигантоклеточный артериит может быть причиной острой окклюзии центральной артерии сетчатки. Из других глазных симптомов следует отметить нерезко выраженную диплопию у части пациентов, вызванную легким парезом одной из глазных мышц. Как правило, заболевание возникает сначала на одном глазу, другой глаз вовлекается в процесс через несколько дней или недель.

Глазные проявления могут быть первым симптомом некротизирующего артериита. Более того, есть глазные формы болезни, которые проявляются только в ишемической оптической нейропатии или в острой окклюзии центральной артерии сетчатки. Поскольку только раннее лечение височного артериита может предотвратить слепоту, необходимо не медлить с биопсией височной артерии, которая позволяет верифицировать правильность диагноза.

Прогноз при некротизирующем артериите серьезный. Часть пациентов умирают в связи с поражением сердца, мозга или почек. При несвоевременном лечении слепота на один глаз или оба глаза наступает примерно у 25% пациентов. Лечение основано на длительном применении кортикостероидов в значительных дозах.

### ***Гранулематоз Вегенера***

Заболевание имеет несколько названий: риногенный гранулематоз, гигантоклеточный гранулематоз дыхательного

тракта, некротизирующий респираторный гранулематоз. К. Wegener (1889) относил это заболевание к одному из вариантов узелкового периартериита. В настоящее время его рассматривают как самостоятельную нозологическую форму, в патогенезе которой первостепенное значение имеют иммунологические нарушения [Сененко А. Н., Гордиенко Е. А., 1967, и др.].

Гранулематозным процессом поражаются прежде всего артерии среднего и мелкого калибра, а затем вены и капиллярная сеть. Заболевание подразделяют на две фазы. Для первой фазы характерно некротически-язвенное воспаление дыхательных путей. Чаще страдают слизистые оболочки носа и его придаточных пазух, реже процесс начинается со слизистых оболочек полости рта, глотки, гортани и трахеи. Воспалительный процесс распространяется на все дыхательные пути с явлениями бронхита, а иногда – плеврита.

Вторая фаза болезни развивается через несколько недель, месяцев или даже лет после первой фазы. Она характеризуется генерализованным поражением сосудов и тканей разных органов. Чаще страдают лёгкие и почки. Характерны очаговая пневмония, сухой или экссудативный плеврит, протеинурия, гематурия. Возможно также поражение печени, селезенки, мышц, костей и кожи. С большим постоянством при гранулематозе Вегенера в иммунопатологический процесс вовлекаются сосуды сердца, желудочно-кишечного тракта, нервной системы и др. Заболевание протекает подостро или остро. Смерть наступает от уремии, легочно-сердечной недостаточности, иногда от присоединившегося сепсиса.

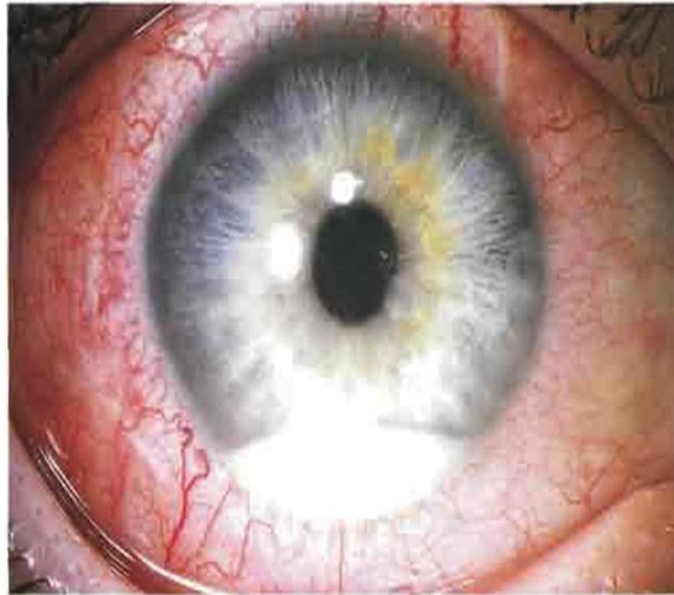
Наиболее частым проявлением болезни со стороны глаз является гранулематозная инфильтрация орбитальной клетчатки, которая служит причиной нарастающего экзофтальма. Поскольку инфильтрируются и наружные мышцы глаза, и нервы, ограничивается подвижность глазного яблока, исчезает чувствительность роговой оболочки, развивается первичная атрофия зрительного нерва. Описаны также поражения слезного мешка с последующей инфильтрацией тканей орбиты, язвенные кератиты и склериты. Заболевания роговой оболочки могут носить нейропаралитический характер в связи с нарушением чувствительности.

### III. ИЗМЕНЕНИЯ ГЛАЗ ПРИ ЗАБОЛЕВАНИЯХ КРОВИ

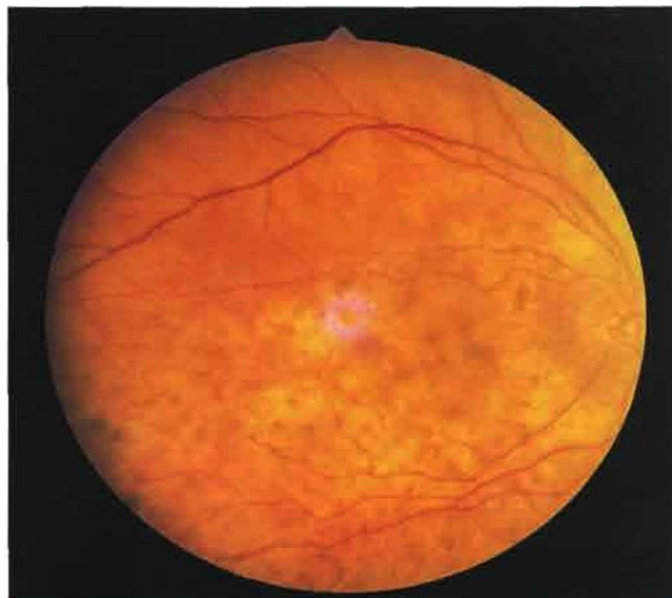#### *Лейкозы*

Наиболее тяжело протекают заболевания глаз при лейкозах. При этом дебют основного заболевания нередко начинается с глазных изменений. Первым и ранним симптомом заболевания достаточно часто становится односторонний экзофтальм, быстро нарастающий, без симптомов воспалительной реакции в орбите. При лейкозах обнаруживают нарушение микроциркуляции в сосудах конъюнктивы глазного яблока. Оно проявляется в неравномерности калибра и извитости вен, образовании единичных аневризм. По мере прогрессирования процесса происходит сужение артериол. У некоторых пациентов выявляют микротромбы вен конъюнктивы. В поздних стадиях болезни почти у половины пациентов наблюдаются субконъюнктивальные кровоизлияния, более выраженные при хроническом миелобластном лейкозе.

Изменения на глазном дне при лейкозах встречаются в 70% случаев. На глазном дне выявляется ангиопатия в виде извитости и расширения вен сетчатки, кровоизлияния, застойный диск зрительного нерва. Лейкоз может начаться в виде выраженного экссудативного изменения стекловидного тела вследствие периферического лейкозного увеита. Часто при лейкозах возникают иридоциклиты, сопровождающиеся массивной инфильтрацией радужки и наличием желтого экссудата в передней камере (рис. 39). Сопутствующая анемия и инфильтрация хориоидеи определяет бледный фон глазного дна. В сетчатке по ходу сосудов видны беловатые полосы, представляющие собой периваскулярную лейкоэмическую инфильтрацию. Нередко в центре ретинального кровоизлияния можно видеть белый участок, вызванный аккумуляцией лейкоцитов. В наиболее тяжелых случаях появляются ишемические ватообразные очаги в слое нервных волокон, а также перивазаты в виде выступающих и проминирующих в стекловидное тело очагов экссудации (рис. 40). Тяжесть изменений коррелирует с тяжестью болезни, при эффективном лечении основного заболевания улучшается и состояние глазного дна.

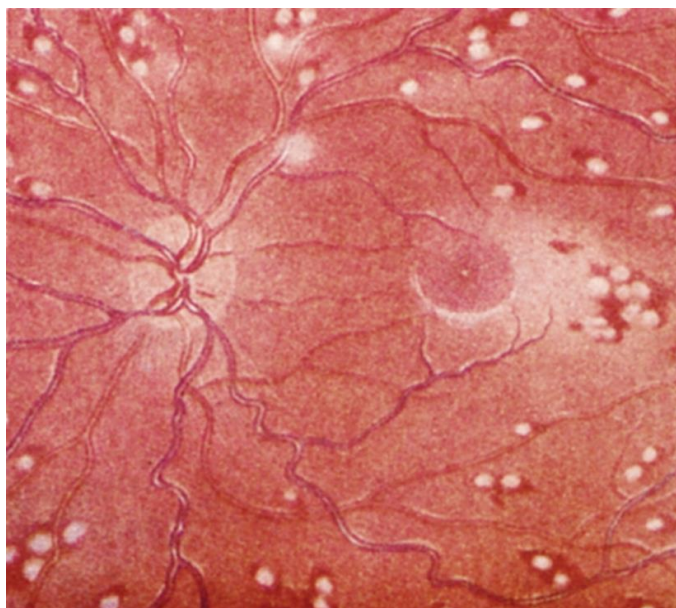


**Рисунок 39. – Псевдогипопион при острой лейкемии**



**Рисунок 40. – Глазное дно с пятнами леопарда при хронической лейкемии**

При миелоидной лейкемии в сетчатке имеется множество возвышающихся над ее поверхностью узелков, окруженных кольцом кровоизлияний – миелом. Такие же образования имеются в костях, твердой мозговой оболочке, но там их нельзя увидеть. Глазное дно бледное, диск зрительного нерва обнаруживают с трудом. Тонус сосудов снижен, артерию нельзя отличить от вены: острота зрения снижается при наличии центрально расположенных миелом и кровоизлияний (рис. 41).



**Рисунок 41. – Миелоидная лейкемия**

Часто глазные симптомы обнаруживают раньше, чем другие клинические проявления заболевания.

Лечение глазных проявлений проводят совместно с врачом-гематологом. При массивных кровоизлияниях в сетчатку общее лечение дополняют ангиопротекторами (дицинон, аскорутин) и кортикостероидами (местно – дексазон в каплях).

### ***Гистиоцитозы***

Гистиоцитозы это разнообразная группа заболеваний, при которых происходит пролиферативный процесс в системе мононуклеарных фагоцитов. Глазные симптомы – это постоянный признак гистиоцитоза Х. Наиболее частой формой, характеризующейся ранним поражением органа зрения, является эозинофильная гранулема. Это самая доброкачественная форма гистиоцитозов. Наблюдается преимущественно в старшем детском и юношеском возрасте. У таких пациентов отмечается небольшой отек, синюшность и уплощение верхнего века; глазная щель суживается. Пальпаторно в области верхней стенки орбиты определяется разлитое плотное образование, безболезненное при пальпации, интимно соединенное с надкостницей. Глазное яблоко значительно смещается книзу, наблюдается ограничение его подвижности. Может наблюдаться частичная атрофия зрительного нерва вследствие сдавления

зрительного нерва тканями орбиты. При рентгенотерапии прогноз благоприятен. Острый системный гистиоцитоз (болезнь Леттерера-Сиве) возникает чаще на первом году жизни. Изменения со стороны глаз характеризуются кровоизлияниями в конъюнктиву глазного яблока, сетчатку, глазодвигательными расстройствами, косоглазием.

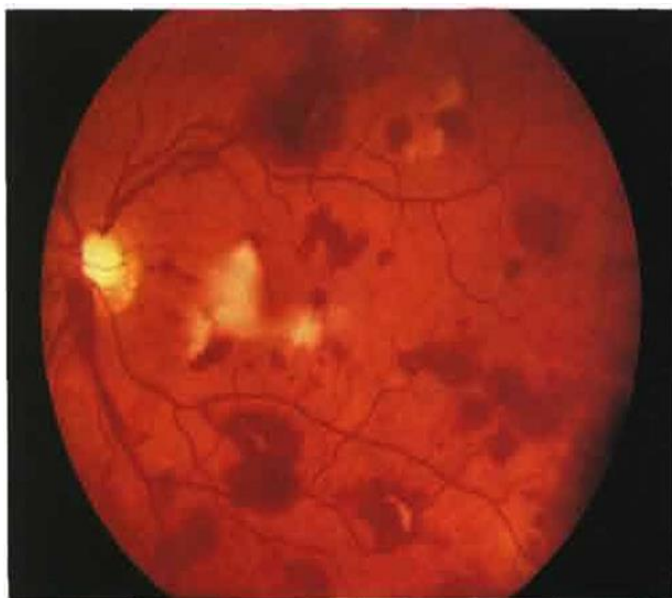
Более доброкачественно протекает хронический системный гистиоцитоз (болезнь Хенда-Шюллера-Крисчена), встречается обычно на 4-5 году жизни. У детей наблюдается односторонний или чаще двусторонний прогрессирующий экзофтальм. Выраженный отек век, ксантомы и экхимозы кожи век, частичная жировая дегенерация роговицы, в сетчатке и сосудистой оболочке обнаруживаются экссудаты и геморрагии, застой и атрофия зрительного нерва. В дальнейшем могут присоединиться тяжелые изменения со стороны роговицы, вплоть до ее перфорации и гибели глаза. Лечение симптоматическое, глюкокортикоиды и рентгенотерапия. Близким для хронического системного гистиоцитоза является генерализованный ксантоматоз. Наряду с массивными изменениями кожи туловища и конечностей в процесс вовлекаются веки, конъюнктивы и роговица. Ксантоматозные плоские и бугорчатые разрастания быстро прогрессируют и приводят к снижению зрения. На глазном дне – липемия сетчатки.

### *Анемии*

При анемиях (апластической, гипохромной, пернициозной, вторичной) отмечаются бледность кожного покрова и слизистых оболочек, кровоизлияния под конъюнктиву и в толщу век, в основе которых лежит гипоксия тканей, может возникнуть паралич наружных мышц глазного яблока. При анемиях глазное дно выглядит бледным. Этот симптом не всегда можно оценить из-за различий в пигментации хориоидеи. Легче обнаруживается деколорация диска зрительного нерва. Характерные симптомы – расширение сосудов сетчатки, артериальные сосуды имеют тенденцию расширяться и приближаются к калибру венозных, микроаневризмы сосудов, кровоизлияния в виде полос, мазков по ходу сосудов или округлой формы, если они расположены в наружных слоях сетчатки. Чаще всего кровоизлияния



концентрируются вокруг зрительного нерва и желтого пятна (рис. 42). Могут наблюдаться преретинальные кровоизлияния и кровоизлияния в стекловидное тело. Наиболее тяжелы проявления анемии – экссудация в виде фигуры звезды в макулярной области, а также экссудативная отслойка сетчатки и застойный диск зрительного нерва.



**Рисунок 42. – Ретинопатия при острой анемии с пятнами Roth**

Значительно более тяжелые изменения наблюдаются при *серповидноклеточной анемии*. Поражение сетчатки локализуется преимущественно в экваториальной и периферической зонах и проходит пять стадий: периферическая артериальная обструкция, возникновение артериовенозных анастомозов, неоваскуляризация и фиброзная пролиферация, кровоизлияния в стекловидное тело, отслойка сетчатки.

При *болезни Верльгофа* (геморрагической пурпуре) обнаруживают гемorragии во всех слоях сетчатки, а также между сосудистой оболочкой и склерой (ретрохориоидальные). Ретрохориоидальные гемorragии имеют синевато-аспидный цвет, неправильно округлую форму и величину до 4-5 размеров соска. Кроме того, бывают и беловатые очаги, иногда наблюдается застойный ДЗН как проявление повышенного давления на почве внутрочерепных кровоизлияний.

*Чедиака Хигаси синдром* – наследственное заболевание, при котором нарушен гемотаксис нейтрофилов и моноцитов, характерна иммунная недостаточность. Глазные симптомы складываются из обесцвечивания радужки, слабой пигментации глазного дна, светобоязни, уменьшения слезоотделения, перикорнеальной инъекции, нистагма, диффузного помутнения роговицы, побледнения дисков зрительного нерва.

### ***Полицитемии***

Термин «полицитемия» включает группу заболеваний, которые проявляются увеличением массы эритроцитов в организме, т. е. увеличением их объема на 1 кг массы тела. Число эритроцитов в 1 мм<sup>3</sup> крови при полицитемии повышается до 7-10 млн, а содержание гемоглобина – до 180-240 г/л. Различают «истинную» полицитемию (эритремия, болезнь Вакеза) и вторичные (симптоматические) эритроцитозы.

Эритремия – первичное миелопролиферативное заболевание кроветворной системы, в основе которого лежит тотальная гиперплазия клеточных элементов костного мозга, особенно его зрительного ростка. Поэтому повышенное содержание лейкоцитов (до 9000-15000 млн в 1 мм<sup>3</sup> крови) и тромбоцитов (до 1 млн и более) в крови наряду с более заметным увеличением количества эритроцитов является весьма характерным признаком эритремии.

В развернутой, собственно эритремической фазе болезни характерными симптомами являются: 1) изменение окраски кожных покровов и видимых слизистых оболочек; 2) увеличение селезенки и печени; 3) повышение артериального давления; 4) тромбозы и геморрагии.

Кожные покровы изменены у подавляющего большинства пациентов. Они приобретают красно-цианотичный оттенок. Особенно отчетливо изменяется окраска щек, кончиков ушей, губ и ладоней. В окраске кожных покровов преобладает красный тон, но не яркий, а вишневый. Подобный оттенок приобретают и видимые слизистые оболочки губ, языка и мягкого неба. Сосуды склер заметно инъекцированы (симптом кроличьих глаз). На щеках, губах, кончике носа (особенно у женщин) нередко обнаруживаются телеангиэктазии.

Наиболее бросающийся в глаза симптом полицитемии – плетора лица и конъюнктивы. Конъюнктивальные и эписклеральные сосуды, особенно вены, расширены, извитые, насыщенно-красного цвета. Такой же вид имеют сосуды сетчатки. Характерен темно-красный цвет глазного дна. Диск зрительного нерва также необычно красного цвета. Нередко можно видеть более или менее выраженный отек диска зрительного нерва и перипапиллярной сетчатки, единичные геморрагии.

В некоторых случаях развивается окклюзия центральной вены сетчатки. Окклюзия, по-видимому, носит неполный характер. Прогноз в таких случаях обычно более благоприятный, чем при окклюзии центральной вены сетчатки другой этиологии.

### ***Парапротеинемии***

К этой группе заболеваний относятся прежде всего миеломная болезнь (плазмноклеточный парапротеинемический ретикулез, или болезнь Рустицкого) и макроглобулиновый ретикулолимфоматоз (болезнь Вальденстрема, или макроглобулинемическая пурпура).

Миеломная болезнь – системное заболевание крови опухолево-гиперпластического типа со злокачественной пролиферацией клеток ретикулоплазматического типа.

*Болезнь Вальденстрема.* Заболевают преимущественно люди пожилого возраста. В клинической практике преобладает геморрагический синдром, иногда с чрезвычайно обильными носовыми кровотечениями. Выделяют преимущественно скелетные формы и скелетно-висцеральные формы заболевания. В патогенетическом плане клиническая картина болезни сводится к двум синдромам, а именно к поражению костей и патологии белков крови. Поражение костей проявляется болями, переломами и развитием опухолей. Особенно часто поражаются позвоночник, кости таза, ребра и череп с развитием соответствующей неврологической симптоматики.

Висцеральная патология проявляется главным образом поражением печени, селезенки, лимфатических узлов и почек. Ее развитие связано как со специфической клеточной инфильтрацией указанных органов, так и с выраженными

изменениями белков крови, с накоплением в крови аномального белка – парапротеина, продуцируемого миеломными клетками.

Ретинопатия при начальных формах миеломной болезни и болезни Вальденстрема отсутствует. У ряда пациентов глазное дно представляет собой своеобразную картину fundus paraproteinemicus. Характерно расширение ретинальных вен и увеличение их извитости. Артерии также расширяются, но в значительно меньшей степени. Затем проявляются симптом перекреста (передавливание вены под артерией), микроаневризмы, окклюзия мелких вен, геморрагии в сетчатку. В некоторых случаях возникают также ватообразные очаги в слое нервных волокон сетчатки и отек диска зрительного нерва.

Полагают, что указанные изменения в сетчатке связаны как с гиперпарапротеинемией, так и с высокой вязкостью крови. В азотемической стадии болезни развивается ретинопатия, характерная для хронических заболеваний почек.

Миеломная болезнь может поражать также кости орбиты, веки, слезную железу, слезный мешок и конъюнктиву, инфильтрировать склеру, радужку, хориоидею, сетчатку и зрительный нерв. Эти поражения, однако, не связаны с повышенной вязкостью крови.

### ***Геморрагические диатезы***

Под геморрагическими диатезами подразумеваются такие патологические состояния, которые проявляются повышенной кровоточивостью при отсутствии существенных повреждений сосудистой стенки, т. е. кровотечения развиваются в тех ситуациях, когда у других здоровых в этом плане людей их нет.

Наиболее частой причиной геморрагических диатезов является дефект тромбоцитарного звена гемостаза, который является причиной кровоточивости у 80% пациентов. В группе пациентов с геморрагическими диатезами, развивающимися при неполноценности прокоагулянтного звена гемостаза, наиболее часто диагностируется гемофилия А (65-80%)» гемофилия В (13-18%) и гемофилия С (1,4-9%).

Для гемофилий характерны обширные, глубокие, обычно изолированные, спонтанные кровоподтеки и гематомы, частые кровоизлияния в суставы при крайне редком развитии кожных и

слизистых «пурпур» в редких и слабо выраженных кровотечениях при поверхностных повреждениях кожи.

Наиболее частые глазные проявления при пурпуре – подкожные и конъюнктивальные геморрагии. Кровоизлияния в сетчатку весьма редки. В тех случаях, когда они все же есть, геморрагии располагаются в слое нервных волокон. Следует иметь в виду, что при травме глаза, в том числе и хирургической, возможно обильное кровотечение, особенно при гемофилии.

#### IV. ПОРАЖЕНИЕ ГЛАЗ ПРИ НАРУШЕНИЯХ ОБМЕНА ВЕЩЕСТВ

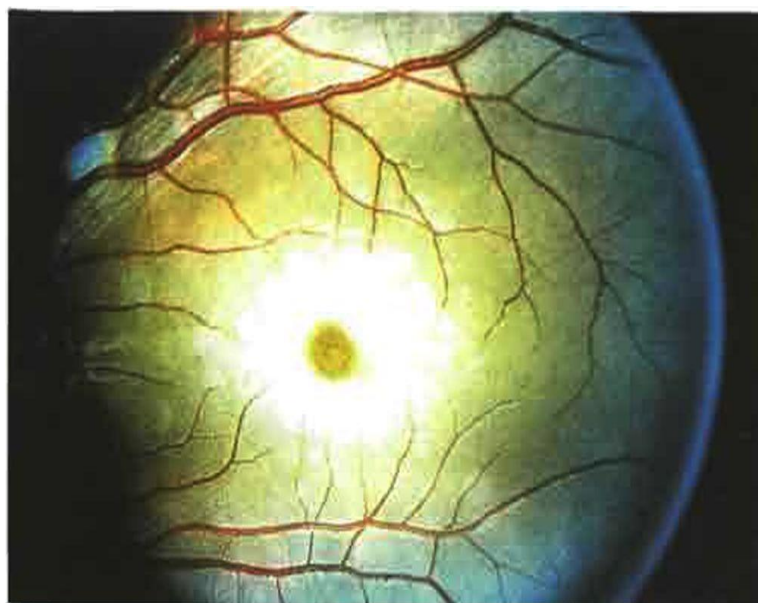##### *Болезни, обусловленные нарушением липидного обмена*

*Липидозы* – группа лизосомальных болезней, проявляющихся накоплением липидов в связи с отложением липидных комплексов, содержащих аминспирт сфингозин, в нервной ткани и некоторых внутренних органах.

*Ганглиозидозы* – наследственные заболевания из группы липидозов, при которых в мембранах нейронов накапливаются ганглиозиды. В настоящее время они именуются болезнями накопления ганглиозидов. Со стороны глаз главным образом поражаются ганглиозные клетки сетчатки, что приводит к потере зрения.

*Амавротическая идиотия* детская ранняя (болезнь Тея Сакса), Gm2 ганглиозидоз, тип 1, возникает между 38 месяцами жизни ребенка. Заболевание характеризуется слабостью мышц и судорогами, которые сочетаются с изменениями на глазном дне в виде серовато-желтого окрашивания сетчатки вокруг макулярной области за счет ее утолщения и инфильтрации липоидами.

Макула на фоне бледной сетчатки имеет вишнево-красный цвет. ДЗН бледнеет за счет сужения артерий (рис. 43).



**Рисунок 43. – Симптом «вишневой косточки» в макуле при болезни Тея-Сакса**

К заболеванию присоединяется нистагм и паралитическое косоглазие.

*Болезнь Сандхоффа* (Gm2 ганглиозидоз, тип 2) развивается к концу первого года жизни. Со стороны глаз развивается пигментная дегенерация сетчатки, симптом «вишневой косточки», резкое снижение зрения.

*Болезнь Фогта-Шпильмера* (Gm 2, тип 3) проявляется в возрасте 26 лет. Для этого типа характерны дегенерация сетчатки, резкое снижение зрения, вплоть до слепоты. Симптом «вишневой косточки» встречается редко.

*Болезнь Нормана-Вуда* (Gm3-ганглиозидоз, тип 1). Сразу после рождения появляется косоглазие, симптом «вишневой косточки» наблюдается у 50% пациентов.

*Болезнь Нормана-Ландинга* (Gm1-ганглиозидоз, тип 1). Вскоре после рождения возникает снижение зрения. На глазном дне симптом «вишневой косточки».

### ***Сфингомиелинозы***

*Болезнь Ниманна-Пика*. При заболевании имеют место нарушения обмена сфингомиелина с накоплением его в мозге и внутренних органах, прежде всего в системе мононуклеарных фагоцитов. На 3-6 месяце жизни у ребенка отмечается: гепатолиенальный синдром, желтоватое окрашивание кожи. Поражение глаз является одним из важных диагностических признаков и встречается у 90% пациентов. Заболевание наследуется по аутосомно-рецессивному пути, проявляется в раннем возрасте и характеризуется злокачественным течением. В ганглиозных клетках сетчатки откладываются липоиды, обуславливая ее желтоватый оттенок вокруг макулярной области, желтоватое окрашивание диска зрительного нерва. В макулярной области, так же как и при амавротической идиотии, имеется вишнево-красное пятно. Иногда отмечаются нистагм и экзофтальм. В дальнейшем развивается слепота.

### ***Цероидлипофусцинозы***

*Липофусциноз нейронов*. При этих липидозах происходит накопление в нейронах липидсодержащих пигментов. Выделяют четыре основных типа заболевания.

*Тип 1, ранний детский.* На втором году жизни появляется пигментная дегенерация сетчатки и атрофия зрительного нерва, что приводит к слепоте.

*Тип 2, поздний детский* (Большовского-Янковского болезнь). Те же изменения, но появляются в 2-4 года.

*Тип 3, ювенильный* (Башейна-Шпильмейера-Фогта болезнь). Проявляется в возрасте 6-14 лет, характерно нарушение зрения в связи с атрофией зрительных нервов и пигментной дегенерацией сетчатки.

*Тип 4, взрослый* (болезнь Куфса). Появляется после 20 лет жизни. Характерно снижение остроты зрения, сужение полей зрения, частичная атрофия зрительных нервов.

### ***Цереброзидозы***

*Болезнь Гоше.* В связи с ферментативной недостаточностью происходит накопление глюкоцереброзидов в печени, селезенке, лимфатических узлах, головном мозге. Наиболее яркие глазные изменения возникают при остром детском висцеральном типе. Уже на втором году жизни наблюдается пигментная дегенерация сетчатки, иногда в сочетании с вишневой косточкой, гепатоспленомегалией. При раннем начале заболевания доминирует поражение глазодвигательных нервов в виде сходящегося косоглазия.

*Синдром Лоуренса-Муна-Барде-Бидля* сопровождается многочисленными офтальмологическими симптомами, среди которых наиболее постоянные – пигментная дегенерация сетчатки и гемералопия. Достаточно часто встречаются такие изменения, как катаракта, атрофия зрительного нерва, косоглазие, нистагм, микрофтальм.

При *синдроме Прадера-Вилли* обнаруживаются выворот века, глаукома, косоглазие.

### ***Церамидтригексозидоз***

*Болезнь Фабри.* Глазные изменения наиболее ярко проявляются в пубертатном возрасте. В связи с отложением в тканях глаза гликолипида церамидтригексозида 3-го вида в стенках вен конъюнктивы отмечаются ампулоподобные расширения. На роговице имеются помутнения в виде полосок



веерообразной или клиновидной формы, располагающиеся в поверхностных слоях. При этом снижения зрения не происходит. В радужке нередко возникают узелки, часто бывают спонтанные гифемы.

### ***Лейкодистрофии***

Группа заболеваний, при которых происходит диффузная дегенерация белого вещества головного мозга. В основе заболевания лежит генетически детерминированное нарушение обменных процессов в миелиновых структурах и распад неправильно сформированного миелина. На фоне общих неврологических расстройств появляются глазодвигательные нарушения, атрофия зрительных нервов, быстрое снижение остроты зрения.

### ***Болезни, обусловленные нарушением обмена гликозамингликанов***

*Мукополисахаридозы* – группа наследственных заболеваний соединительной ткани, характеризующихся сочетанным поражением глаз, опорно-двигательного аппарата, нервной системы и внутренних органов. Основой заболевания является дефицит различных ферментов, приводящих к нарушению метаболизма кислых гликозаминогликанов и отложению их в разных органах и тканях. Мукополисахариды откладываются в виде зернистой массы в клетках сетчатки, склеры, роговицы, в основном веществе конъюнктивы и т. д. При наследственных заболеваниях, морфологической основой которых являются изменения соединительной ткани в самых разных стадиях заболевания, на первый план могут выступать офтальмологические симптомы. Их обнаружение имеет диагностическое значение и с учетом других симптомов позволяет проследить за развитием болезни, определить форму и прогноз. При разных формах мукополисахаридоза изменения глаз обнаруживаются уже в первые месяцы жизни, особенно при первом типе мукополисахаридоза. Изменения характеризуются гипертелоризмом, густыми ресницами, латеральным проптозом, эпикантусом, пастозными веками (особенно нижними, имеющими вид валика). Конъюнктивит век и глазного яблока

цианотична, отечна, особенно по ходу кровеносных сосудов на 3 и 9 часах у лимба. Сосуды лимбальной зоны расширены и прорастают в прозрачные отделы роговицы. Кровоток в них резко замедлен, капилляры имеют вид крючков, местами наблюдается полный стаз.

*Поражение глаз при первом типе мукополисахаридоза (синдром Гурлера)* предшествует появлению костных изменений и приводит к неправильному диагнозу врожденной глаукомы. Самыми ранними симптомами являются: макрокорнеа (до 13 мм) без изменений лимба, расширение калибра сосудов конъюнктивы, утолщение и помутнение глубоких слоев роговицы, более интенсивные у лимба в зоне глазной щели. В некоторых случаях в радужке наблюдаются новообразованные сосуды на 3 и 9 часах. Нередко выявляется застойный диск зрительного нерва. У всех пациентов имеется увеличение размеров глазных яблок на 2,0-2,5 мм по сравнению с возрастной нормой. Крайне редко имеется повышение внутриглазного давления.

*Второй тип мукополисахаридоза, синдром Гунтера (Хантера)*, характеризуется сходными симптомами с первым типом. Однако увеличение глазного яблока и роговицы происходит в меньшей степени. Помутнение роговицы выявляется к 4 годам, а иногда и позже, локализуясь в глубоких слоях роговицы, строма которой утолщена. Оно более выражено на 3 и 9 часах. На глазном дне расширенные кровеносные сосуды с утолщенной стенкой, нередко застойные диски зрительных нервов.

Глазные симптомы *третьего типа мукополисахаридоза (синдром Санфиллипо)* характеризуются небольшим гипертелоризмом и проптозом.

*Четвертый тип (синдром Моркио)* характеризуется отсутствием ранних изменений со стороны переднего отрезка глаза. Помутнение роговицы, едва заметное вначале, развивается к 10 годам, но по-прежнему оставаясь легким, нежным. Зато с большим постоянством отмечается отек ДЗН на фоне выраженных изменений скелета.

*Пятый тип (синдром Шейе)* отличается тем, что на фоне некоторой болезненности, тугоподвижности суставов,

незначительных изменений скелета и отсутствия снижения интеллекта со стороны глаз имеются грубые изменения: помутнение роговиц выраженное (иногда буллезное перерождение). В начальной стадии помутнение локализуется в области боуеновой мембраны, а затем распространяется на все слои роговицы. Такое сочетание общих и глазных симптомов нередко приводит к ошибочному диагнозу ревматоидного артрита.

*При шестом типе (синдром Марото-Лами)* скелетные аномалии и глазные симптомы выражены в такой же степени, как при синдроме Гурлера. Однако интеллект страдает незначительно. Важным является тот факт, что изменения глазного дна в виде отека ДЗН, отека сетчатки связаны не только с возможным повышением внутричерепного давления, но и локальным отложением кислых гликозаминогликанов. Установлена прямая корреляция между глазными изменениями и состоянием обмена кислых гликозаминогликанов и оксипролина.

*Мукополисахаридоз 7 типа (Слая болезнь) и 8 типа (Ди Ферранте синдром)* по изменениям глаз сходный с 4 типом. Глазные симптомы позволяют отдифференцировать мукополисахаридозы от гипотиреоза, полигландулярной недостаточности, рахита, ревматоидного артрита, врожденной глаукомы.

### ***Болезни, обусловленные сочетанным нарушением обмена липидов и гликозаминогликанов***

Муколипидозы – группа заболеваний, обусловленных нарушением обмена липидов и гликозаминогликанов в связи с энзимопатиями. Характеризуются сочетанным накоплением кислых гликозаминогликанов, сфинголипидов в клетках нервной системы и внутренних органов. Имеется клиническое сходство с мукополисахаридозами и гаглиозидозами. При маннозидозе (болезнь Аккермана) на первом году жизни появляется катаракта. При сульфатидозе ювенильном – нистагм, слабовыраженная пигментация глазного дна.

*Муколипидоз 1 типа, липомукополисахаридоз.* В 2-3 года появляется помутнение роговицы, на глазном дне – симптом «вишневой косточки».

*Муколипидоз 3-4-го типа.* На втором году жизни – выраженное помутнение роговицы, снижение зрения, косоглазие. Большую диагностическую ценность имеют изменения глаз при нарушении обмена металлов. Наиболее яркая симптоматика выявляется при гепатоцеребральной дистрофии (болезнь Вильсона-Коновалова). При этом происходит отложение меди в роговице, радужной оболочке, в хрусталике. При биомикроскопии на роговице определяется пигментированное кольцо от слабо-коричневого, до зелено-бурого цвета (кольцо Кайзера-Флейшера). Развивается помутнение хрусталика в более поздних стадиях заболевания.

Еще более тяжелые изменения глаз, сопровождающиеся прогрессирующим снижением зрения, наблюдаются при *синдроме Менкеса* (кудрявых волос синдром). В сетчатке определяется истончение слоя нервных волокон, уменьшение количества ганглиозных клеток, замещение нервных волокон зрительного нерва глиальной тканью. Атрофия зрительного нерва и дистрофия сетчатки связаны с уменьшением количества меди в организме и недостаточностью артериального кровотока.

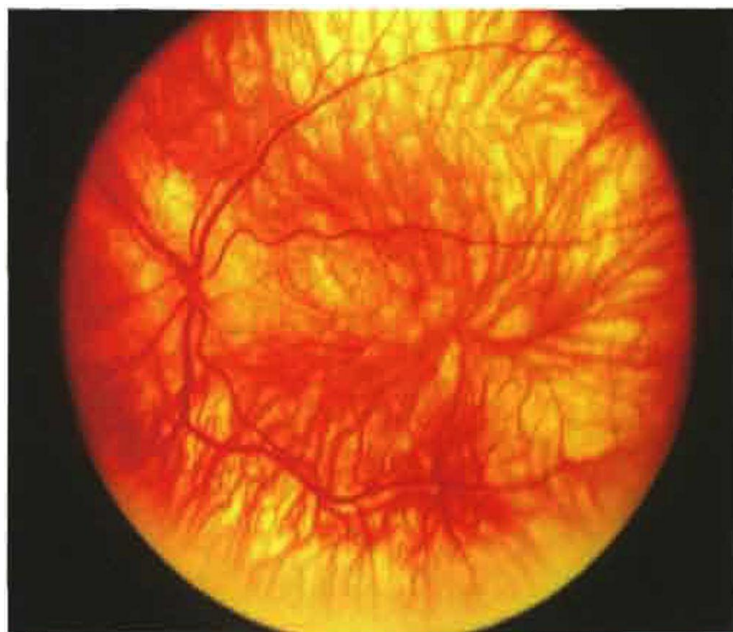
При нарушении обмена железа, приводящем к отложению железа в разных тканях, гемохроматозе (диабет бронзовый) наблюдается бронзовая окраска кожи век. Тяжесть век, иногда птоз вследствие миотонии развиваются при периодическом гиперкалиемическом параличе, в основном в межприступный период.

### ***Болезни, обусловленные нарушением обмена аминокислот***

*Цистиноз.* Заболевание обусловлено ферментативным блоком в обмене цистина. Появляется в конце первого полугодия жизни. У ребенка на фоне общих изменений появляется светобоязнь из-за отложения цистина в виде сильно рефлектирующих кристаллов. В роговице, конъюнктиве имеются дистрофические изменения, также бывает конъюнктивит, сходящееся косоглазие. На периферии сетчатки иногда отмечается отложение пигмента. При алкаптонурии гомогентизиновая кислота не расщепляется в организме до конечных продуктов, а откладывается в конъюнктиве, склере,

которые принимают при этом темно-синюю окраску. На склере окрашенные участки имеют форму треугольников синего цвета, обращенных основанием к лимбу.

Одно из нарушений пигментного обмена – *альбинизм*, сопровождается дефицитом меланина в оболочках глазного яблока. Глазной альбинизм характеризуется отсутствием пигмента только в глазах; радужки слегка пигментированы, слабая пигментация глазного дна, хорошо видны хориоретинальные сосуды (рис. 44).



**Рисунок 44. – Выраженная гипопигментация глазного дна при глазокожном альбинизме**

С возрастом пигмент накапливается в радужке, но не в хориоидее. Наблюдаются светобоязнь, нистагм, различные аномалии рефракции. При X-сцепленном типе глазного альбинизма отмечаются нарушения цветового зрения. Радужка просвечивает только у маленьких детей. Острота зрения улучшается в течение жизни. Характерны нистагм, светобоязнь, аномалии рефракции, однако они менее выражены, чем при тирозиназонегативном альбинизме. При всех видах альбинизма рекомендуются светозащитные очки, коррекция аномалий рефракции, при нистагме и косоглазии – хирургическое лечение.

*Гомоцистинурия* представляет собой генетически обусловленное нарушение обмена серосодержащей аминокислоты метионина. Для гомоцистинурии характерно наличие своеобразного комплекса симптомов, который включает умственную отсталость с формированием симптомов поражения нервной системы (проявления зависят от уровня поражения нервной системы), эктопию хрусталиков, деформации скелета, тромбоэмболию и поражение сердечно-сосудистой системы. Люди, страдающие гомоцистинурией, как правило, имеют высокий рост, худощавое телосложение. Для них характерны длинные тонкие конечности, удлинение пальцев кистей и стоп, вальгусное положение коленных суставов, разного рода искривления позвоночника, воронкообразные или килевидные деформации грудной клетки, умеренно выраженный остеопороз костной системы. Из-за наличия остеопороза у лица с гомоцистинурией нередко возникают многочисленные переломы при незначительной травме. Наряду с этим встречаются описания таких форм болезни, при которых изменения опорно-двигательного аппарата минимальны или отсутствуют вовсе.

Наиболее характерная патология со стороны глаз при гомоцистинурии – подвывих хрусталика. При этом он, как правило, смещается книзу. Данная особенность имеет далеко не последнее значение при распознавании указанного заболевания. Однако в некоторых случаях хрусталик может смещаться и в другом направлении. Вследствие смещения хрусталика зачастую происходит развитие вторичной глаукомы, которая отличается особо злокачественным течением и нередко прогрессирует, несмотря на активное лечение и неоднократные хирургические вмешательства. Изменения со стороны сердечно-сосудистой системы у пациентов с гомоцистинурией встречаются часто и заключаются в нарушении обменных процессов в сердечной мышце и развитии тромбоэмболии в артериальных сосудах. Тромбоэмболии, как правило, возникают в молодом возрасте (до 30 лет) и заканчиваются летальным исходом. Наличием тромбов в сосудистом русле объясняется также появление симптомов поражения нервной системы (параличи и парезы) и умственной отсталости.

## ***Гиповитаминозы***

Гиповитаминозы также относятся к обменным нарушениям, при которых наблюдаются поражения глаз.

*Гиповитаминоз А* – одна из основных причин слепоты в результате ксерофтальмии в странах Африки. В первую очередь при нем нарушается функция пигментного эпителия и палочкового аппарата сетчатки, возникает гемералопия («куриная слепота») – происходит снижение световой чувствительности, нарушение процесса темновой адаптации, изменяется электроретинограмма, сужается поле зрения (прежде всего на цвета). Глазное дно обычно без изменений. При развитии заболевания к гемералопии присоединяется ксероз. В области открытой глазной щели появляются треугольные участки шероховатой, тусклой, сухой конъюнктивы матово-белого цвета (бляшки Искерского-Бито).

Ксероз роговицы начинается с точечной кератопатии, отёка, снижения ее чувствительности. В последующем происходит деструкция стромы роговой оболочки, возникают язвы (чаще на периферии). В случае тяжелого течения процесса наступает кератомалация – расплавление роговицы с выпадением внутренних оболочек и хрусталика. Воспалительных явлений при этом нет. При присоединении вторичной инфекции может развиваться гнойный паноптальмит с последующим сморщиванием глазного яблока.

Лечение. Назначают препараты витамина А внутрь или внутримышечно, местно – инстилляцией дезинфицирующих капель, закладывание мазей с витамином А и с антибиотиками широкого спектра действия (с целью профилактики вторичной инфекции).

*Авитаминоз В<sub>1</sub>*. Поражение глаз обусловлено нарушением чувствительной и симпатической иннервации. Отмечается раздражение глаз, снижение остроты зрения. В поверхностных и средних слоях роговицы появляются центральные помутнения. В последующем поражения роговицы могут протекать в нескольких формах: дисковидные кератиты без распада, дисковидные кератиты с распадом и незначительной васкуляризацией роговицы, круговой абсцесс роговицы с перфорацией и выпадением оболочек, герпетиформные кератиты,

схожие с метагерпетической формой. Характерно также развитие неврита зрительного нерва. Реже процесс распространяется на сосудистую оболочку глаза.

Лечение. Вводят витамин В<sub>1</sub> (тиамин) внутривенно (1-2% раствор) или внутримышечно (6% раствор), местно применяют 0,5% тиаминую мазь. При своевременном лечении наступает полное выздоровление.

*Авитаминоз В<sub>2</sub>* характеризуется эпителиальной васкуляризацией роговицы, интерстициальным и язвенным кератитом, который протекает вяло и сравнительно доброкачественно. Лечение заключается в назначении витамина В<sub>2</sub> (по 5-20 мг в день внутрь и местно) в виде 0,02% раствора или субконъюнктивальных инъекций. Прогноз благоприятный.

*Авитаминоз Е.* Отмечается истончение роговицы и ее деформация (кератоконус). Показано применение витамина Е внутрь, внутримышечно, в некоторых случаях назначают хирургическое лечение (кератопластика).



## V. ИЗМЕНЕНИЯ ГЛАЗ ПРИ ИНФЕКЦИОННЫХ ЗАБОЛЕВАНИЯХ

**Корь** – острая инфекционная вирусная болезнь, характеризующаяся лихорадкой, общей интоксикацией, поражением конъюнктивы, верхних дыхательных путей, специфической энантемой и пятнисто-папулезной сыпью. Возбудитель кори – *Polinosa morbillarum*. Ворота инфекции является эпителий верхних дыхательных путей, откуда вирус кори распространяется по ретикулоэндотелиальной системе, размножается, накапливается и гематогенно разносится по всему организму. В связи с выраженной эпителиотропностью он поражает слизистые оболочки и кожу.

### *Свойства вируса кори:*

– Поражает в основном клетки эпителия верхних дыхательных путей, что проявляется в воспалении конъюнктивы, горла, гортани, трахеи. Также корью поражаются клетки нервной системы. С этим связывают сильную интоксикацию, иногда судороги и потерю сознания, воспаление оболочек мозга (менингит). Страдает и слизистая оболочка кишечника, что вызывает расстройство пищеварения.

– Белковые частички оболочки вируса вызывают аллергическую реакцию, которая лежит в основе большинства симптомов болезни: пятна Филатова-Коплика-Вельского на слизистой оболочке щек и губ, сыпь на коже и слизистой неба.

– Снижение иммунитета связывают с тем, что вирус поражает лимфоидную ткань и структуры мозга, которые отвечают за иммунные реакции.

– Вирус снижает активность макрофагов, которые обеспечивают защиту от инфекций. В связи с этим 30% случаев заканчиваются бактериальными осложнениями (пневмониями, отитами, энцефалитами).

– Гемагглютинирующая активность помогает определить вирус кори в крови.

– Гемолитическая активность вируса (вызывает разрушение эритроцитов в крови и сопровождается выделением в кровь гемоглобина) также используется в лабораторной диагностике.

– Вирус вызывает образование многоядерных гигантских клеток. Они появляются в результате слияния соседних клеток в небных миндалинах, лимфатических узлах, слизистой оболочке дыхательных путей.

– Возбудитель кори повышает проницаемость капилляров. Через их стенку выходит жидкая составляющая крови, что вызывает насморк, влажный кашель, конъюнктивит, отек на поверхностных участках кожи.

– Полнокровие сосудов и повреждение вирусом их стенок, вызывает кровоизлияния на коже и в глазах.

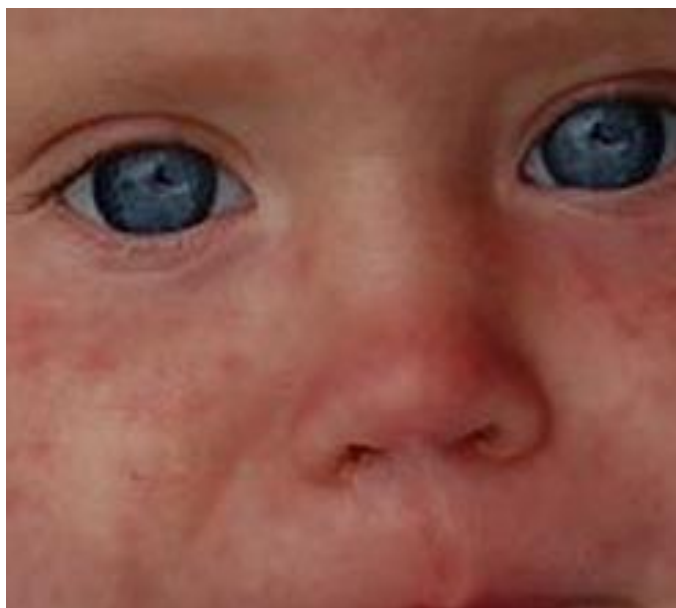– Проникая в клетку, вирус кори перестраивает ее таким образом, что она превращается в фабрику по производству новых вирусов. В клетке производятся спирали РНК и белковые оболочки для капсидов.

– Когда вирус попадает в окружающую среду, то гибнет довольно быстро. Он плохо переносит солнечный свет, УФ-облучение, высокие температуры, любые кислоты и дезрастворы. Самостоятельно погибает через 2-3 часа.

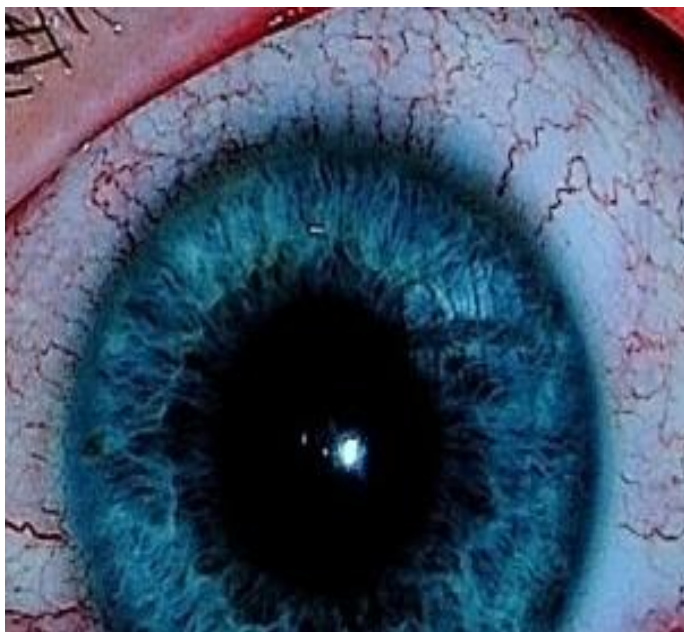*При кори* симптом светобоязни, легкой конъюнктивальной инъекции глазного яблока возникает на второй день заболевания, являясь предвестником сыпи. Характерно появление на конъюнктиве век и слезного мясца белых пятнышек, слегка выступающих над красной слизистой оболочкой и напоминающих манную крупу (пятна Вельского-Филатова-Коплика).

На 4-5 день болезни наряду с высыпаниями на коже отмечается усиление светобоязни, появляется блефароспазм, слизистое отделяемое из глаз. При осмотре наблюдается значительная гиперемия конъюнктивы век и глазного яблока (рис. 45).

Поражение роговицы, как правило, имеет вид точечного кератита с выраженным перикорнеальным синдромом, проходит бесследно в течение нескольких дней (рис. 46).



**Рисунок 45. – Конъюнктивит, отек век, слезотечение, светобоязнь**

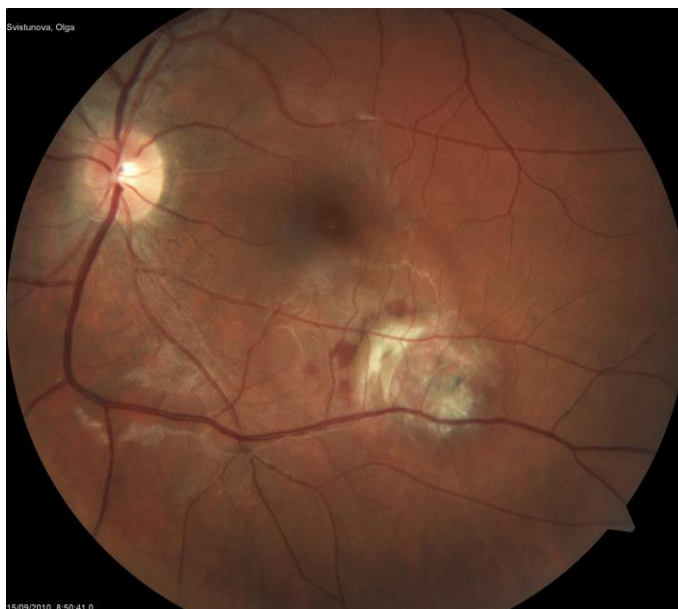

**Рисунок 46. – Точечный кератит**

Поскольку заболевание снижает реактивность организма ребенка, в период реконвалесценции может произойти обострение скрофулезных поражений глаз или присоединение вторичной инфекции в виде рецидивирующих ячменей, язвенных блефаритов, конъюнктивитов и язв роговицы. Чаще всего у таких пациентов наблюдаются макулопатия и фокальный хориоретинит.

Пациенты жалуются на резкую и выраженную потерю зрения через 6-12 часов после появления на коже характерных высыпаний. Ретинит может прогрессировать в течение нескольких дней и захватывать периферию сетчатки и задний полюс. В редких случаях выявляют изменения на глазном дне: кровоизлияния, «твердые» и «ватные» экссудаты, невриты.

При осмотре глазного дна выявляются: сужение артериол, диффузный отек сетчатки, формирование макулярной звезды, единичные геморрагии сетчатки, смазанность краев диска зрительного нерва. При коревой инфекции более характерно развитие воспалительных изменений задних отделов сосудистого тракта вместе с сетчаткой – *хориоретинита* (рис. 47).



**Рисунок 47. – Коревой хориоретинит**

При этом среды прозрачные. Исследования полей зрения могут показать сужение полей зрения, кольцевую скотому или периферические скотомы.

Диагноз кори и *коревой увеита* ставится на основании анамнеза, общего осмотра пациента, наличия характерной сыпи и серологических исследований (реакция связывания комплемента, реакция гемагглютинации и др.). Вирус выделяют при взятии мазка из носоглотки, с конъюнктивы, из лимфоидной ткани. Вирус обнаруживается также в моче и крови пациента в течение нескольких дней перед появлением сыпи и нескольких дней

после начала высыпаний. Во время продромальной фазы в клиническом анализе крови возможно снижение уровня лейкоцитов.

### ***Диагностика кори***

– Развернутый общеклинический анализ крови (лейкопения, лимфо- и моноцитоз, эозинопения, СОЭ в норме); при развитии осложнений – соответствующие изменения.

– Общеклинический анализ мочи (при развитии гломерулонефрита: протеинурия, цилиндрурия, гематурия).

– Биохимические анализы крови (повышение АСТ при миокардите).

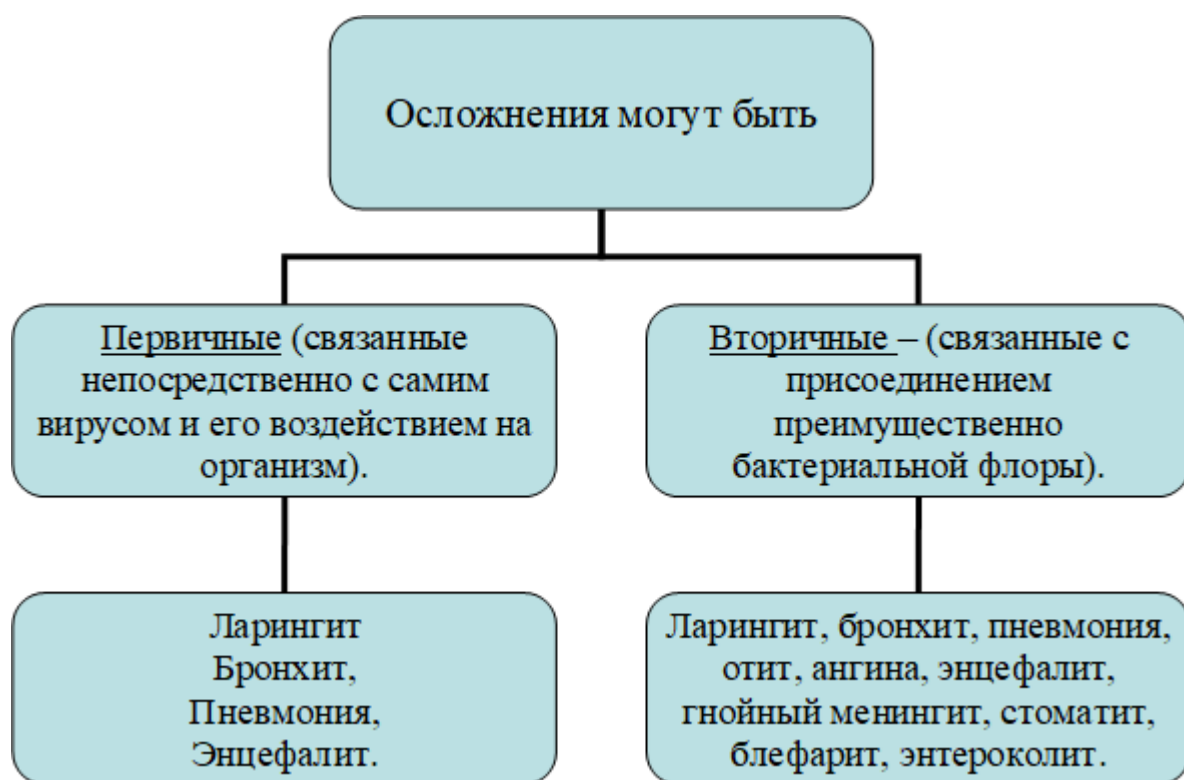
– Бактериоскопия (в начальном периоде и в течение первых 2 дней сыпи обнаружение в мокроте, моче, носоглоточной слизи клеток Уортина-Финкельдея).

– Серологическая диагностика (выявление в сыворотке крови антител классов М и G методом ИФА, вируса кори – методом ПЦР) – стандарт лабораторной диагностики.

– Возможна ПЦР-диагностика из материала носоглоточной слизи, мочи, цереброспинальной жидкости.

При кори, особенно при ее сложном, атипичном течении, возможно развитие разных осложнений, связанных с поражением дыхательной, пищеварительной и центральной нервной системы.

Именно с осложнениями кори связано большинство летальных исходов заболевания. Чаще всего осложнения развиваются у невакцинированных детей до 5 лет, а также у взрослых, старше 20 лет. Опасна корь для беременных женщин. У них часто наблюдаются осложнения, кроме того, корь может провоцировать преждевременные роды или самопроизвольный аборт.



*Ветряная оспа* – острое инфекционное заболевание, вызываемое вирусом из семейства *herpes viridae*, характеризующееся умеренной лихорадкой и появлением на коже, слизистых оболочках мелких пузырьков с прозрачным содержимым.

Впервые ветряная оспа описана итальянским врачом и анатомом Г. Видусом (Видиусом) в середине XVI века. Название *varicella*, отличающее заболевание от натуральной оспы (*variola*), ввел немецкий врач О. Фогель (1772), а после эпидемии 1868-1874 гг. болезнь стали считать отдельной нозологической формой. Бразильским врачом Э. Арагао в 1911 г. в содержимом пузырьков были обнаружены элементарные тельца вируса (тельца Арагао), а вирус выделен из них в 40-х гг. XX века.

*Возбудитель ветряной оспы (Herpes zoster)* – это ДНК-содержащий вирус, классифицируемый как вирус герпеса человека 3 типа, включенный в состав семейства *Herpes viridae*, подсемейства *Alpha herpesviridae*. Этот вирус в большом количестве содержится в ветряночных пузырьках в первые 3-4 дня болезни, затем его количество быстро снижается, и после 7 дня обнаружить его не удастся. В настоящее время установлена идентичность вируса, вызывающего опоясывающий герпес, и

вируса ветряной оспы. Вирус живет и размножается только в человеческом организме, чрезвычайно летучий (с воздухом может распространяться на расстояния до 20 метров, преодолевая системы вентиляции, шахты лифтов и лестничные пролеты).

Ветряная оспа встречается повсеместно и является чрезвычайно контагиозным заболеванием со 100-процентной восприимчивостью. Данной инфекцией болеют преимущественно дети в возрасте от 1 до 10 лет (в 75-85% случаев), причем пик заболеваемости приходится на 3-4 года, а к 15 годам – около 80-90% населения успевают переболеть ветряной оспой. До введения вакцины около 4 млн случаев инфекции регистрировались каждый год.

В настоящее время во всем мире уровень заболеваемости и госпитализации в связи с ветряной оспой снизился почти на 90%, что обусловлено введением вакцинации. Заболеваемость среди городского населения почти в 2 раза превышает таковую среди сельских жителей. Для инфекции характерна осенне-зимняя сезонность, а заболеваемость в период сезонных подъемов составляет приблизительно 70-80% общего числа пациентов.

В Республике Беларусь последние годы показатели заболеваемости и госпитализации по поводу ветряной оспы сохраняются на достаточно высоком уровне, инфекция в последнее время характеризуется более тяжелым течением, нередко приводит к серьезным осложнениям. Ежемесячно в Республике Беларусь регистрируется около 6 тыс. случаев ветрянки, что на 10-13% превышает средние показатели прошлых лет.

Источником инфекции являются пациенты с ветряной оспой и опоясывающим лишаем. Пациенты с ветряной оспой становятся заразными в конце инкубационного периода (за 48 часов до появления сыпи) и продолжают представлять опасность для окружающих до 5 дня с момента появления последнего элемента сыпи.

***Передается вирус:***

- 1) воздушно-капельным путем – при разговоре, чихании, кашле, поцелуях;
- 2) контактным путем – при попадании слюны болеющего или содержимого пузырьков на непораженную кожу;

3) трансплацентарно – от беременной матери к плоду, если женщина в этом периоде заболела или ветряной оспой, или опоясывающим герпесом.

Редко поражает орган зрения и мозг в период внутриутробного развития, но, возникнув, ветряная оспа может стать источником серьезных проблем, часто не диагностируемых вовремя. При развитии на ранних сроках беременности заболевание обычно вызывает гибель плода или тяжелые врожденные расстройства.

*Общие проявления включают:*

- образование рубцов на коже;
- повреждение мозга;
- судороги;
- пороки развития конечностей.

*Изменения органа зрения при врожденной ветряной оспе:*

- конъюнктивиты;
- хориоретинит;
- катаракты;
- микрофтальм;
- увеит;
- синдром Горнера.

Поражение глаз *при ветряной оспе* проявляется симптомами подострого конъюнктивита, высыпаниями характерных ветряночных пустул по краям век, на конъюнктиве и у лимба. После вскрытия пузырьков на их месте появляются язвочки, оставляющие после себя на конъюнктиве нежные поверхностные рубчики круглой формы. В редких случаях тяжелого течения заболевания и у ослабленных детей наблюдаются кератиты по типу метагерпетического или дисковидного, ириты и хориоретиниты.

*Симптоматика:*

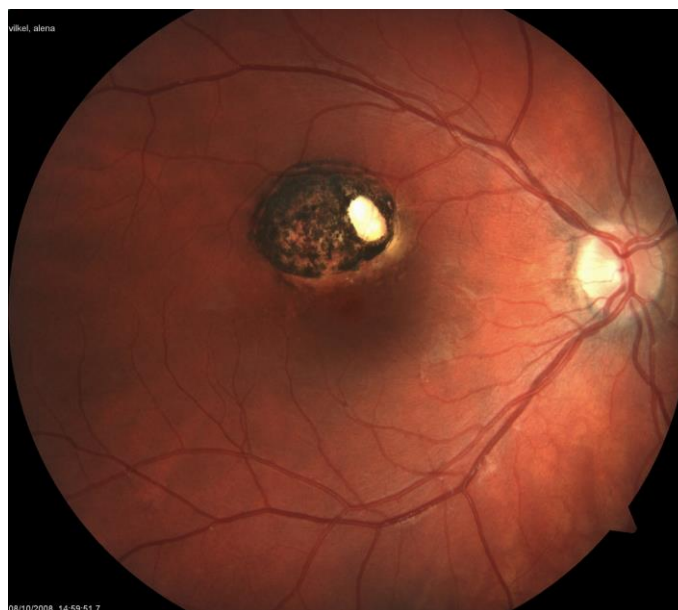
- при ветряной оспе всегда поражается один глаз;
- воспалительный процесс протекает медленно, с размытой клинической картиной;
- герпетический конъюнктивит сопровождается сильным зудом, светобоязнью, пузырьками вокруг глаза и на веке, слезоточивостью;
- выделения из глаза слизистые, иногда – гнойные.



*Лечение.* Назначаются противовоспалительные и противовирусные глазные капли или мази:

- пораженные сегменты кожи век следует обрабатывать зеленкой;
- за нижнее веко надо закладывать противогерпетическую мазь, например, ацикловир или зовиракс;
- если площадь поражения очень большая, показаны пероральные средства внутрь – ацикловир, валтрекс и иммуномодуляторы;
- чтобы предупредить присоединение вторичной бактериальной инфекции, необходимо назначить ребенку антибиотики: глазные капли тобрекс или тетрациклиновую мазь.

Клиническое течение хориоретинита при ветряной оспе напоминает хориоретинит при токсоплазмозе (рис. 48). Основные проявления патологии – образование множественных и часто двусторонних хориоретинальных рубцов. Тяжелые внутриглазные повреждения могут проявляться катарактами и микрофтальмом.



**Рисунок 48. – Хориоретинит при ветряной оспе**

### ***Краснуха***

Вирус *краснухи* (род *Rubivirus*, семейство *Togaviridae*) хорошо известен своим тератогенным эффектом, особенно если заражение женщины происходит на ранних сроках беременности. Известен только один иммунологический тип возбудителя. Вирус поражает лимфатическую ткань, вызывая

увеличение лимфатических узлов уже в конце инкубационного периода. Он обладает и дерматотропными свойствами. Поражения кожи развиваются в связи с иммунными реакциями на вирус в эндотелиальных клетках капилляров кожи. Иммуниетет после перенесенной краснухи не особо прочный, возможны повторные заболевания. Прививки обеспечивают невосприимчивость к заболеванию около 10 лет.

*Синдром врожденной краснухи:*

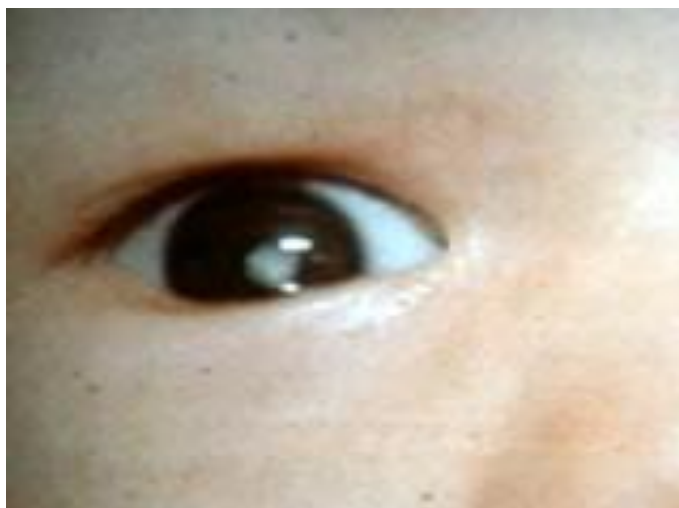Патология органа зрения: катаракта, пигментная дистрофия сетчатки, глаукома, микрофтальм, патология роговицы, транзиторные отеки роговицы. Общая патология: глухота, врожденные пороки сердца, анемия, тромбоцитопения, микроцефалия, умственная отсталость.

Известны также и более поздние проявления этого синдрома: в возрасте 4-6 месяцев – задержка роста, хроническая экзантема, рецидивирующая пневмония, гипогаммаглобулинемия, васкулит.

В юношеском возрасте к проявлениям синдрома врожденной краснухи относятся инсулинозависимый сахарный диабет, дефицит гормона роста, аутоиммунный тиреоидит, прогрессирующий панэнцефалит.

Наиболее часто встречающиеся аномалии – катаракта, пороки сердца и глухота – были объединены под названием «классический синдром врожденной краснухи», или триада Грегга.

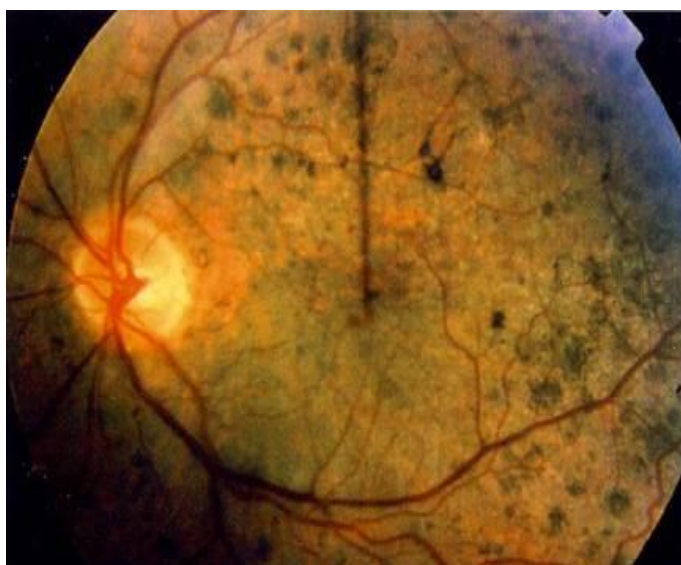
Катаракта проявляется в виде помутнения ядра и кортикальных слоев хрусталика – возникает в одностороннем или двустороннем варианте, нередко в качестве сопровождающего фактора выступает микрофтальм (значительная степень уменьшения глазного яблока). Тактика ведения пациентов в основном не отличается от других врожденных катаракт, но надо обращать внимание на внутриглазное давление в связи с развитием глаукомы (рис. 49).



**Рисунок 49. – Врожденная катаракта вследствие заболевания матери краснухой в первом триместре беременности**

*Кератиты.* Тяжелые кератиты встречаются редко. Чаще они имеют легкое течение и вызывают транзиторные помутнения роговицы. Помутнения рассасываются самопроизвольно в сроки от нескольких дней до нескольких недель.

*Пигментная ретинопатия* часто возникает при синдроме врожденной краснухи, имеет двусторонний характер. Отмечается снижение зрения, позже развивается дисковидная дегенерация (рис. 50).



**Рисунок 50 . – Картина глазного дна «соль и перец» при врожденной краснухе**

Пороки сердца могут заключаться в незаращении артериального протока, поражении одной из сердечных перегородок или клапанного аппарата, в стенозе легочной артерии.

При заболевании краснухой после рождения одновременно с возникновением на коже розеолозной или мелкопятнистой розовой сыпи выявляют катаральный конъюнктивит, который может сочетаться с точечным кератитом. В редких случаях возможно развитие ретинопатии с диффузным отеком сетчатки.

Развитие *хориоретинита* сопровождается резким снижением остроты зрения. На глазном дне видны множественные хориоретинальные воспалительные очаги, отслойка пигментного эпителия. Наблюдается также клеточная реакция стекловидного тела и жидкости передней камеры. Наиболее характерная жалоба со стороны глаз – это жалоба на резкое снижение зрения. При исследовании полей зрения возможно выявление скотом.

Диагноз ставится на основании анамнеза, характерной общей клинической картины (наличие лихорадки, увеличенных лимфатических узлов, сыпи), а также данных осмотра и дополнительных исследований. Серологическим критерием инфекции является четырехкратное повышение специфичных IgG в парных сыворотках с разницей в 1-2 недели или новое появление специфичных IgM.

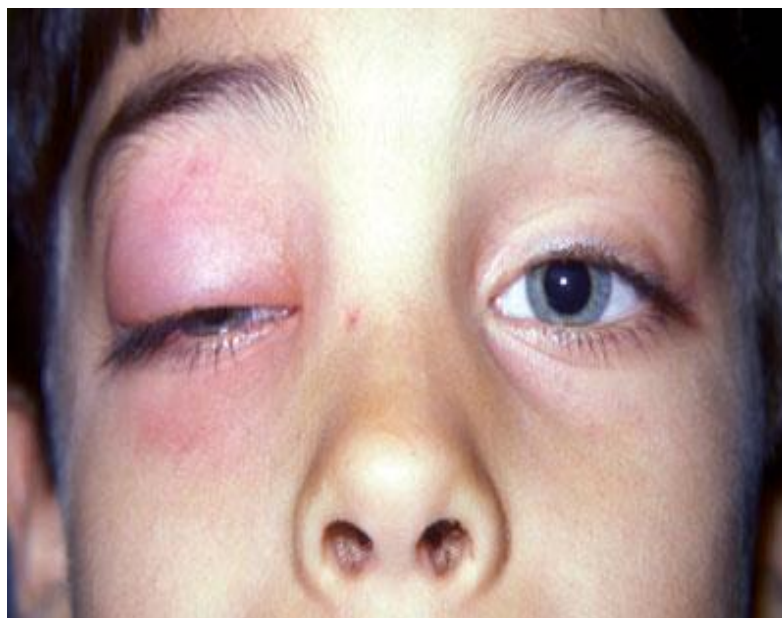Для врожденной краснухи специфического противовирусного лечения не существует, терапия носит поддерживающий, симптоматический характер. Приобретенная краснуха, особенно при отсутствии осложнений, также не требует специфического лечения. Однако при вовлечении в процесс сетчатки или зрительного нерва может потребоваться курс системных кортикостероидов. Для отслойки нейроэпителия при краснухе характерно самопроизвольное излечение и восстановление нормальной остроты зрения.

При развитии иридоциклитов назначают также симптоматические препараты (мидриатики и т. д.).

### ***Эпидемический паротит***

Синонимы: свинка, заушница (mumps – англ.; Mumps – нем.; parotidite epidemique – франц.) – острая вирусная болезнь; характеризуется лихорадкой, общей интоксикацией, увеличением одной или нескольких слюнных желез, нередко поражением других органов и центральной нервной системы.

При эпидемическом паротите наиболее частое осложнение – дакриoadениты, при которых появляется гиперемия и отек верхнего века, глазная щель приобретает S-образную форму. У верхне-наружного края орбиты в области слезной железы возникает плотная болезненная припухлость, в наружной половине глазного яблока отмечается хемоз конъюнктивы (рис. 51).



**Рисунок 51 . – Дакриоаденит**

Реже встречаются параличи и лагофтальм, склериты и эписклериты, кератит, иридоциклит и ретробульбарные невриты. Инкубационный период – от 11 до 23 дней (чаще 13-19 дней). У некоторых за 1-2 дня продромальные явления (разбитость, недомогание, боли в мышцах, головные боли, познабливание, нарушения сна и аппетита). С развитием воспалительных изменений слюнной железы интоксикация становится более выраженной, отмечаются признаки поражения слюнных желез:

сухость во рту, боли в области уха, усиливающиеся при жевании, разговоре.

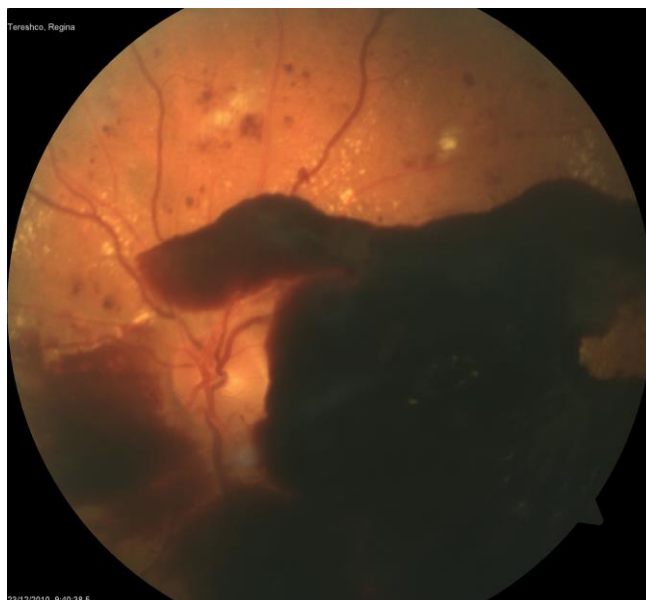
### ***Малярия***

Острое протозойное заболевание, характеризующееся рецидивирующим течением со сменой острых лихорадочных приступов и межприступных состояний, развитием анемии и поражением ретикуло-эндотелиальной системы (селезенки, печени и костного мозга). Возбудителями малярии являются 4 вида паразитов рода *Plasmodium*: *P. Vivax* – возбудитель трехдневной малярии, *P. falciparum* – возбудитель тропической малярии, *P. malariae* – возбудитель четырехдневной малярии и *P. ovale* – возбудитель овале-малярии.

При малярии орган зрения поражается довольно часто. В основе его изменений лежит общая интоксикация и нарушение кровотока с поражением стенок мельчайших сосудов и их тромбозом. Также вследствие гемолитической анемии возможно желтушное окрашивание слизистой оболочки.

На фоне малярии часто обостряется герпетическая инфекция, при этом наиболее опасны герпетические поражения роговицы. Они возникают уже после первого приступа малярии, протекают гораздо тяжелее, чем при обычном офтальмогерпесе, склонны к рецидивам, часто приводят к тяжелому рубцеванию роговицы и значительной потере зрения, вплоть до слепоты. При малярии герпетический кератит протекает по типу поверхностных эпителиальных форм – древовидного, везикулезного, точечного, картообразного или стромального со склонностью к изъязвлению с последующем образованием глубокого сосудистого бельма.

Реже встречаются ириты, иридоциклиты, которые при малярии протекают легко, но склонны к рецидивам. При офтальмоскопии выявляются спазм ретинальных сосудов с нарушением в них микроциркуляции, ишемия сетчатки с преретинальными и ретинальными кровоизлияниями (рис. 52).



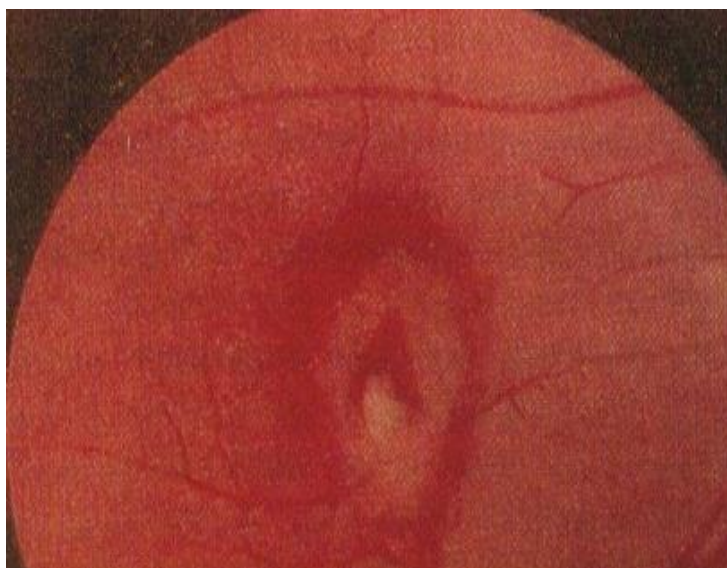
**Рисунок 52. – Преретинальное кровоизлияние**

Реже обнаруживают при малярии дегенерацию сетчатки, диффузный пролиферативный ретинит, тромбоз, спазм сосудов сетчатки, гиперемию диска зрительного нерва. Еще реже при малярии бывает дакриoadенит, слезотечение, блефарит, отек век, лагофтальм, катаракта, паралич аккомодации, паралич III, IV, VI нервов. Зарегистрированы случаи переходящего амавроза, развивающегося вслед за малярийной комой. Иногда при малярии могут оставаться тяжелые последствия, вплоть до неврита зрительного нерва.

Поражение глаз при малярии может быть связано и с применением противомаларийных препаратов, которые вызывают серьезную патологию органа зрения и могут стать причиной необратимой слепоты.

При длительном применении препаратов группы 4-аминохинолинов (хлорохин и др.) возникает нечеткость изображения при чтении, диплопия. Хлорохин вызывает также характерные отложения в роговице – вихревая кератопатия – *cornea verticillata* в хрусталике, а также оказывает токсическое воздействие на сетчатку. Вихревая кератопатия представляет собой закручивающиеся эпителиальные отложения, соответствующие направлению миграции эпителиальных клеток, пациенты при этом часто жалуются на галоэффект, который исчезает при отмене препарата. Токсическое воздействие

хлорохина на сетчатку зависит от дозы препарата и длительности его применения. При появлении токсического действия хлорохина на сетчатку вначале появляется перифовеальная зернистость на уровне пигментного эпителия и утрата фовеального рефлекса, при дальнейшем применении препарата возможно развитие макулопатии по типу «бычьего глаза», приводящей к резкому снижению остроты зрения (рис. 53).



**Рисунок 53. – Ретинопатия, связанная с применением хлорохина**

При применении хинина у лиц с повышенной чувствительностью к нему может возникать хинная амблиопия. Начинается болезнь внезапно, потеря зрения может быть полной. Зрачки расширены или совсем не реагируют на свет, или реакция их очень слабая. На глазном дне – заметное сужение ретинальных артерий, в макулярной области пятно вишнево-красного цвета, как при остром нарушении кровообращения сетчатки. Зрение может восстановиться через несколько часов, иногда через несколько дней или даже недель.

Лечение глазных осложнений малярии проводят на фоне комплексной противомаларийной терапии по общим принципам. Лечение глазных поражений назначают в соответствии с клиникой заболевания. При кератите, ирите, иридоциклите наряду с общим лечением в зависимости от тяжести и распространенности процесса используют местно сульфаниламиды и антибиотики в каплях, мазях,



кортикостероиды (гидрокортизон, дексазон, дексаметазон – в каплях и субконъюнктивально) и симптоматические препараты (мидриатики и др.). При кровоизлияниях в стекловидное тело и сетчатку проводят рассасывающую терапию.

### ***Токсоплазмоз***

*Toxoplasma gondii* – облигатный внутриклеточный паразит. Основным, хозяином является кошка, а другие животные (мыши, домашний скот и человек) – промежуточные хозяева. Выделяют 3 формы возбудителя: *спороциста* – выделяется с фекалиями кошки; *брадизоидная* – находится в тканях; *тахизоидная* – способная к пролиферации и повреждению тканей.

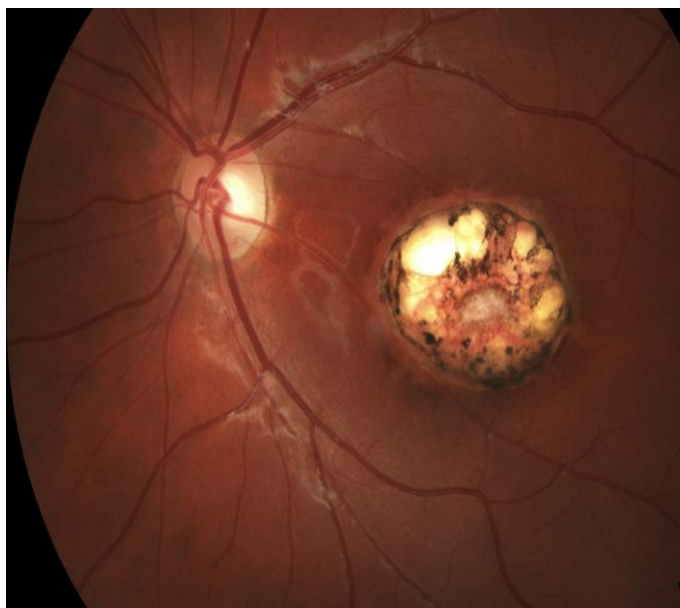В зависимости от времени заражения различают врожденный и приобретенный токсоплазмоз.

Поражение глаз при врожденном токсоплазмозе наблюдается более чем в 90% случаев и сочетается с поражением других органов и тканей, чаще всего головного мозга и происходит в период внутриутробного заражения плода токсоплазмами, циркулирующими в крови матери. Возбудитель проникает в плод гематогенным путем через плаценту.

Синдром врожденного токсоплазмоза включает: внутричерепную кальцификацию, гидроцефалию, микроцефалию, судороги, гепатитлихорадку, анемию, потерю слуха, умственную отсталость.

Проявления синдрома врожденного токсоплазмоза со стороны органа зрения включают: хориоретинит, увеит, корковую слепоту, катаракту.

Наиболее характерное клиническое проявление поражения глаз при врожденном токсоплазмозе – хориоретинит. Как правило, в обоих глазах, чаще в области желтого пятна, значительно реже – в парамакулярной, экваториальной областях глазного дна или на его периферии – обнаруживаются одиночные или множественные очаги хориоретинальной атрофии или гиперпигментации округлой формы белого или желто-белого цвета (рис. 54).



**Рисунок 54. – Картина глазного дна при врожденном токсоплазмозе**

Границы очагов четкие, размер их варьирует от 1 до 4-5 диаметров диска зрительного нерва. В пределах очага отмечается атрофия сетчатки и подлежащей сосудистой оболочки, по его окружности и на поверхности – отложение ретинального пигмента. Если очаг по своему строению и форме напоминает розетку, его центральная часть выполнена плотной тканью, состоящей из соединительнотканых элементов, окружена ретинальным пигментом. Вокруг центральной части очага располагается несколько атрофических очагов округлой формы, которые также окружены ретинальным пигментом.

Характерная особенность хориоретинитов при врожденном токсоплазмозе – их рецидивирующее течение, которое обусловлено длительной персистенцией возбудителя в тканях глаза и периодическим освобождением токсоплазм из цист.

Основными чертами врожденных поражений глаза являются значительная тяжесть патологических изменений и сочетание их с врожденными дефектами (анофтальм, микрофтальм, колобома диска зрительного нерва, колобома век).

*Приобретенный токсоплазмоз* может протекать как острая, подострая и чаще всего как хроническая или латентная (бессимптомная) инфекция. Острая стадия приобретенного токсоплазмоза вследствие гематогенной диссеминации возбудителя протекает как генерализованная инфекция: с

высокой температурой, гепато- и спленомегалией, папулезной сыпью кожных покровов, энтеритом, миокардитом, пневмонией. В подострой стадии приобретенного токсоплазмоза вследствие токсоплазмозного сепсиса, формирования воспалительных гранул во многих органах наблюдаются симптомы поражения главным образом центральной нервной системы, органа зрения, миокарда, скелетных мышц. В хронической стадии приобретенного токсоплазмоза могут выявляться симптомы вяло текущего воспалительного процесса разных отделов головного мозга, органа зрения, лимфатических узлов, небных миндалин, миокарда, миометрия, скелетных мышц. Приобретенный токсоплазмоз протекает легче, чем врожденный, так как организм человека в постнатальном периоде обладает более совершенным механизмом защиты (гуморальный и клеточный иммунитет, фагоцитоз, синтез интерферона и др.).

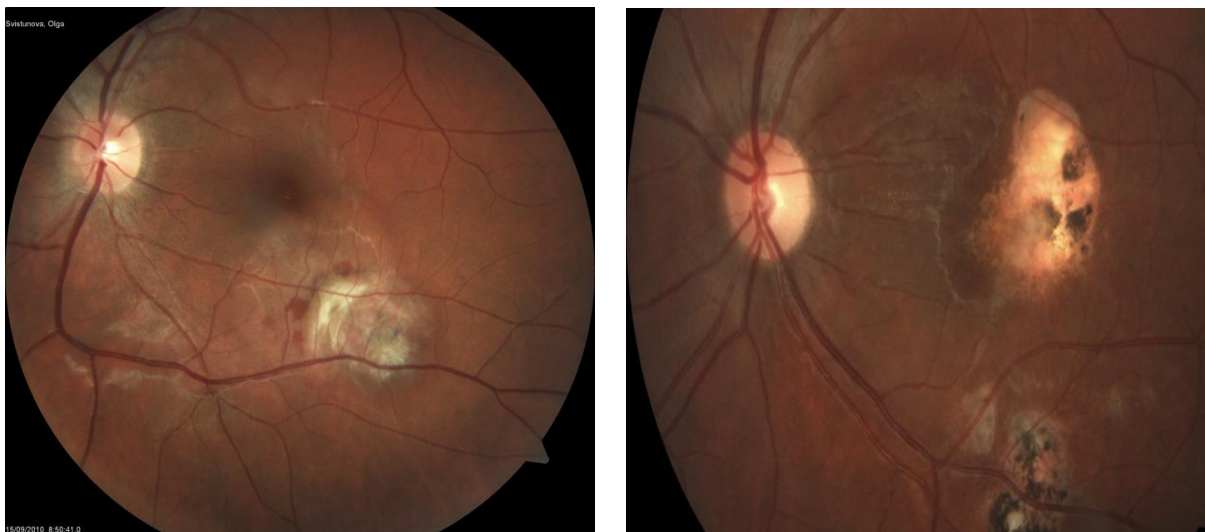
Рецидив приобретенного токсоплазмоза глаз, как и врожденного, обусловлен длительной персистенцией возбудителя в тканях глаза и периодическим освобождением токсоплазм. В тканях глаза при этом могут развиваться воспалительные процессы по типу реакции гиперчувствительности немедленного типа (клинически в форме остро протекающего воспаления) или по типу реакции гиперчувствительности замедленного типа (в форме вялотекущего, хронического воспаления).

При приобретенном токсоплазмозе глаз наблюдается поражение всех оболочек глаза и зрительного нерва. Однако, как и при врожденной токсоплазмозной инфекции глаз, чаще наблюдается заболевание увеального тракта и сетчатки.

При свежем поражении сетчатки в макулярной или папилломакулярной области появляется круглый очаг светло-серого или серо-зеленоватого цвета, размером больше диаметра диска зрительного нерва, проминирующий в стекловидное тело. Границы смывы из-за отека сетчатки. Почти всегда такие очаги окружены каймой кровоизлияний. Иногда на некотором расстоянии от очага возникают кровоизлияния в виде точек или небольших пятен красного цвета. Рецидивы кровоизлияний у краев очага свидетельствуют об активности процесса. Благополучный исход наблюдается не часто. У большинства пациентов бывают рецидивы. При токсоплазмозе могут развиваться

ретиальный перифлебит, тромбоз вен сетчатки, парезы и параличи глазодвигательных мышц. Заболевание глаза обычно сочетается с изменениями в нервной и сердечно-сосудистой системе, лимфатическом аппарате, крови.

Поражение глаз при приобретенном токсоплазмозе может наблюдаться также в форме генерализованного увеита с вовлечением в воспалительный процесс всего сосудистого тракта. При этом характерны острое начало заболевания, смешанная инъекция глазного яблока, крупные преципитаты на эндотелии роговицы, экссудат во влаге передней камеры, помутнение стекловидного тела, хориоретинальные очаги на глазном дне (рис. 55). В ряде случаев наблюдается экссудативная отслойка сетчатки. Исходом генерализованного увеита могут быть осложненная катаракта, вторичная глаукома, неоваскуляризация в зоне рубцующихся хориоретинальных очагов, вторичная хориоретинальная дистрофия, тракционная отслойка сетчатки.



**Рисунок 55. – Приобретенный токсоплазмозный хориоретинит**

### **Гельминтозы**

Заболевания, вызываемые гельминтами, или паразитическими червями, называются гельминтозами. Разные виды гельминтов являются возбудителями болезненных состояний, в основе которых лежит развитие аллергических реакций, интоксикация продуктами распада при их гибели,

механическое воздействие гельминтов на органы и ткани, нарушение обменных процессов в результате особенностей характера питания паразитов и нарушение нейрогуморальной регуляции. Тяжесть течения разного рода гельминтозов зависит от интенсивности инвазии, путей заражения, миграции и локализации паразитов в организме человека.

*Аскаридоз* – гельминтоз человека, вызываемый аскаридами. Характеризуется аллергическим синдромом в ранней фазе, нарушением функций желудочно-кишечного тракта – в поздней фазе. При значительном содержании гельминтов в организме могут развиваться аллергические проявления – отеки век, конъюнктивиты, блефариты, увеиты. Описаны случаи нахождения живых гельминтов в конъюнктивальной полости и слезном мешке.

*Шистосомоз* – в организме человека паразитируют четыре вида шистосом: *S. haematobium*, *S. mansoni*, *S. japonicum* и редко *S. intercalatum*. На конъюнктиве верхнего века могут быть видны розовато-желтые мягкие безболезненные опухолевидные образования, которые распространяются к своду. При микроскопическом исследовании обнаруживаются яйца шистосом, окруженные эндотелиальными клетками, лимфоцитами, плазмócитами, эозинофилами и гигантскими клетками. Взрослого червя находили около слезного мясца в расширенных венах. Шистосомы могут вызывать гранулематозный дакриoadенит. В заднем отделе глаза иногда выявляются хориоидальные гранулемы, состоящие из яиц шистосом, окруженных клеточными скоплениями. Довольно редкими поражениями глаз при шистосомозах являются ириты, ретиниты, атрофия зрительного нерва. В поздних стадиях могут наблюдаться внутричерепные поражения с гранулематозными опухолями мягкой мозговой оболочки и коры головного мозга, при этом в опухолях обнаруживаются яйца.

*Эхинококкоз* – хроническое заболевание, обусловленное паразитированием в печени, лёгких и других органах человека личинок ленточного гельминта *Echinococcus granulosus* и *Echinococcus multilocularis*.

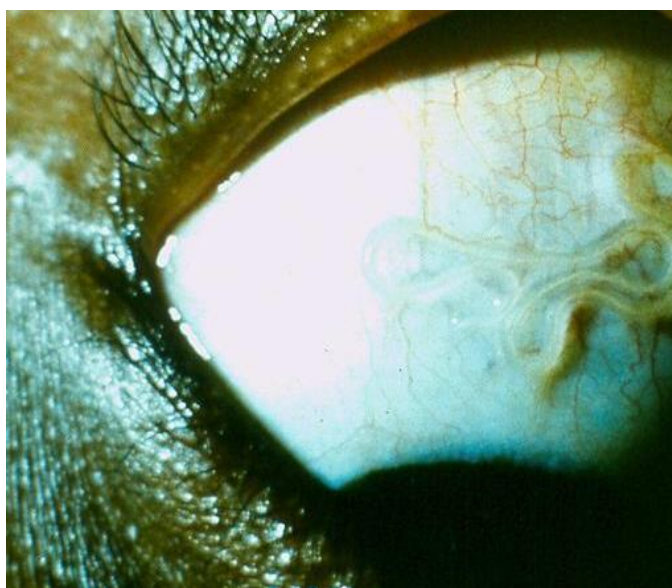
Поражение органа зрения наблюдается редко. Локализация эхинококка в орбите сопровождается развитием экзофтальма,

ограничением подвижности глазного яблока, отеком диска зрительного нерва и макулярной зоны. Наблюдаются атрофические очаги в сосудистой и сетчатой оболочках, прилежащих к пузырю эхинококка. Могут развиваться неврит и атрофия зрительного нерва, параличи наружных мышц глаза.

*Филяриоз* – группа заболеваний, вызываемых нематодами подотряда Filariata. Человек для гельминтов подотряда Filariata – окончательный хозяин; промежуточный хозяин (переносчик) – слепни, комары, мошки и другие насекомые. Гельминты локализуются в органах и тканях, не сообщающихся с внешней средой (кровеносная и лимфатическая система, подкожная клетчатка, мозг, глаза и др.).

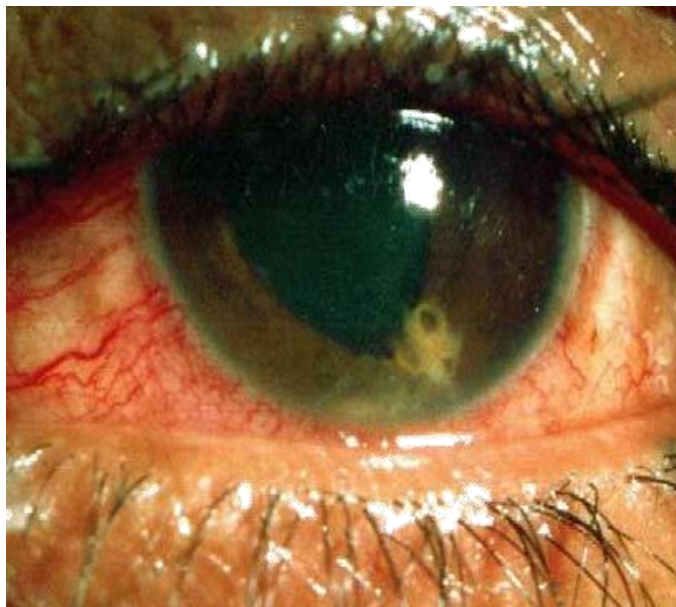Филяриоз, который характеризуется поражением подкожной клетчатки, слизистых оболочек глаза, серозных оболочек, называется *лоаозом*.

Чаще филярий локализуется под конъюнктивой (рис. 56). Иногда при наличии филярий под конъюнктивой не отмечается никаких расстройств, в большинстве же случаев заметна гиперемия, отек конъюнктивы и приподнятость ее в той части, где находится паразит; инъекция длится от нескольких часов до 2-3 дней и затем бесследно проходит. Явления повторяются периодически в связи с перемещением паразита в передние отделы глаза и в дальнейшем исчезают.



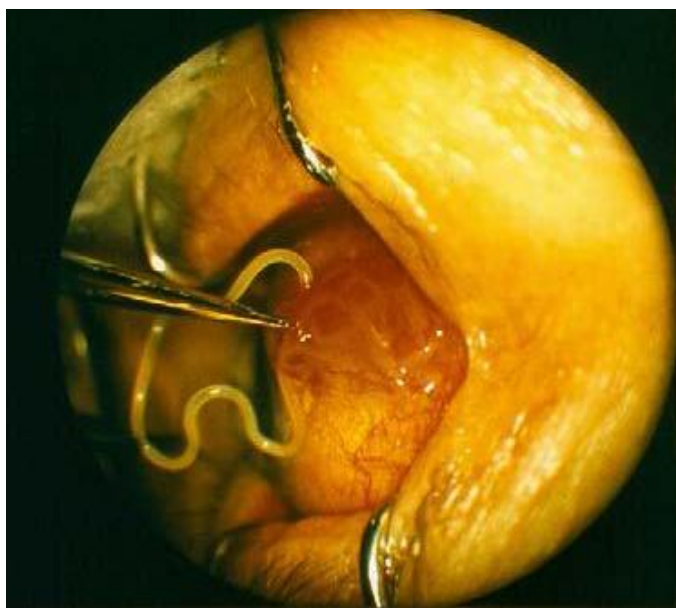
**Рисунок 56.** – Локализация гельминта под конъюнктивой

Пациенты жалуются на сильную боль, зуд, покраснение глаза, светобоязнь, слезотечение и неприятные ощущения при движениях паразита, особенно по поверхности склеры (рис. 57). Мигрируя под кожей, паразит вызывает внезапные отеки и зуд.



**Рисунок 57. – Удаленный паразит из-под конъюнктивы**

При биомикроскопии в передней камере могут определяться белые подвижные гельминты, иногда свернутые в виде клубка (рис. 58).



**Рисунок 58. – Локализация паразита в передней камере глаза**

### ***Синдром приобретенного иммунодефицита (СПИД)***

Синдром приобретенного иммунодефицита (СПИД) – конечная стадия заболевания, вызванного вирусом иммунодефицита человека (ВИЧ). Ни одно из глазных проявлений, связанных со СПИДом, не вызывается напрямую ВИЧ. Однако вирус изолирован из глазных тканей, идентифицирован в клетках на поверхности глаза, а также обнаружен в слезе. Никакие глазные проявления не уникальны для СПИДа, но без ассоциации со СПИДом они встречаются редко. У пациентов со СПИДом за время их болезни возникает либо одно, либо несколько заболеваний органа зрения.

Классификация:

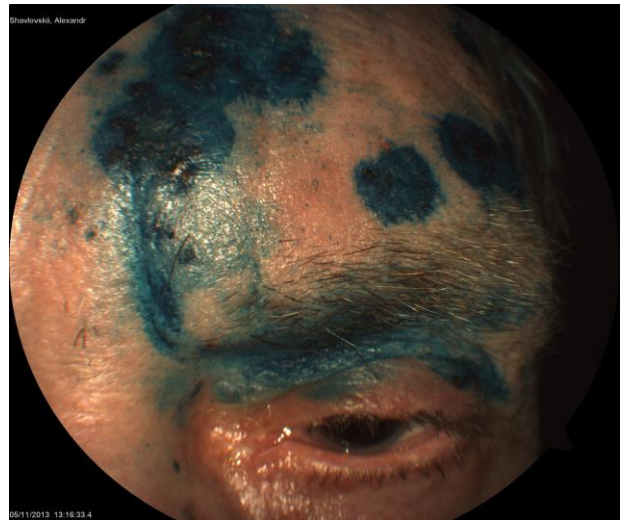
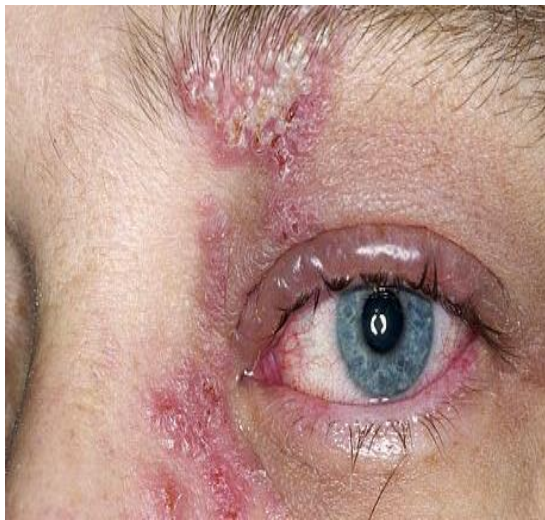1. Поражение вспомогательного аппарата глаза.
2. Поражение переднего отдела глаза.
3. Поражение заднего отдела глаза.
4. Поражение глазницы.
5. Нейроофтальмологические проявления.

### ***Поражение вспомогательного аппарата глаза***

К вспомогательному аппарату относятся: веки, конъюнктив и слезный аппарат. Наиболее часто эти структуры поражает вирус опоясывающего герпеса (*Herpes zoster*), саркома Капоши, контагиозный моллюск. Встречается также конъюнктивальная микроваскулопатия.

*Herpes zoster* поражает глазную ветвь тройничного нерва. Данная патология встречается у 5-15% ВИЧ-инфицированных пациентов, чаще у лиц моложе 50 лет. Первыми симптомами являются сильные невралгические боли в области тройничного нерва, высыпание пузырьков на коже лба, верхнего века и у внутреннего угла глаза. Герпетические высыпания могут быть мелкими, единичными или крупными сливными с геморрагическим содержимым. Через 1-2 недели пузырьки подсыхают, замещаются корочками, отпадающими на 3-4 неделе и оставляющими после себя рубцы (рис. 59). Лечение заключается во внутривенном введении ацикловира с переходом на поддерживающую терапию *per os*. Возможно также использование фамцикловира. При неэффективности указанных препаратов рекомендуется внутривенное введение фоскарнета.

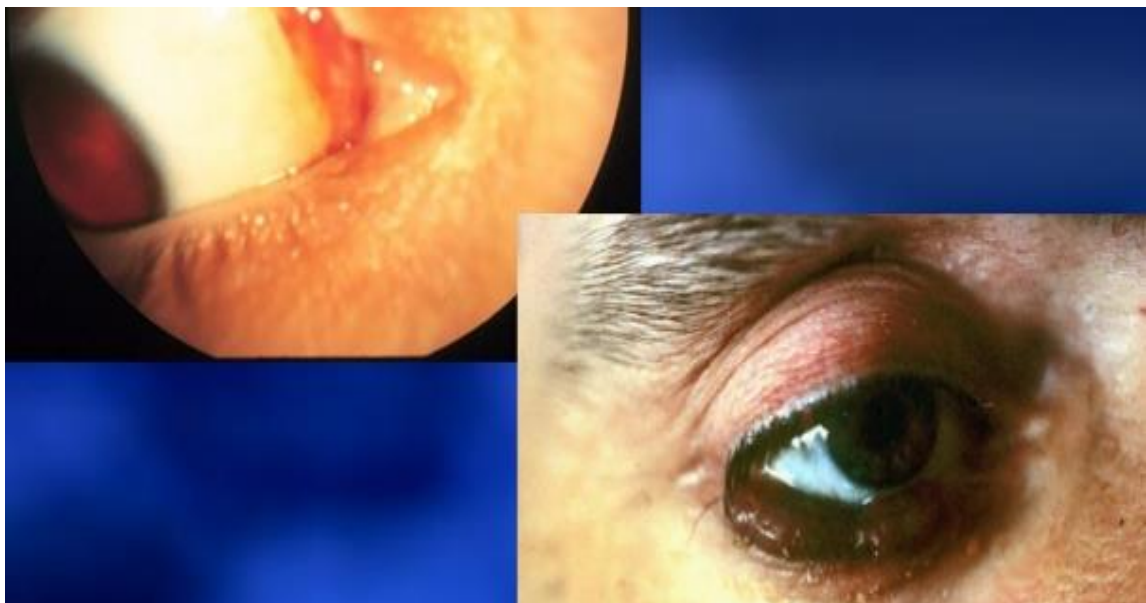



**Рисунок 59. – Herpes zoster**

*Саркома Капоши* – высоковаккуляризированная безболезненная мезенхимальная опухоль, поражающая кожу и слизистые оболочки примерно у 25% ВИЧ-позитивных пациентов. Эндотелий сосудов инфицируется вирусом саркомы Капоши, являющимся вирусом простого герпеса 8 типа.

Как правило, это ярко-красное образование, расположенное в нижнем своде конъюнктивы, в основном субконъюнктивально. При локализации на веках опухоль имеет вид красного узелка, безболезненная при пальпации, может вызывать отек века, трихиаз, заворот нижнего века (рис. 60).

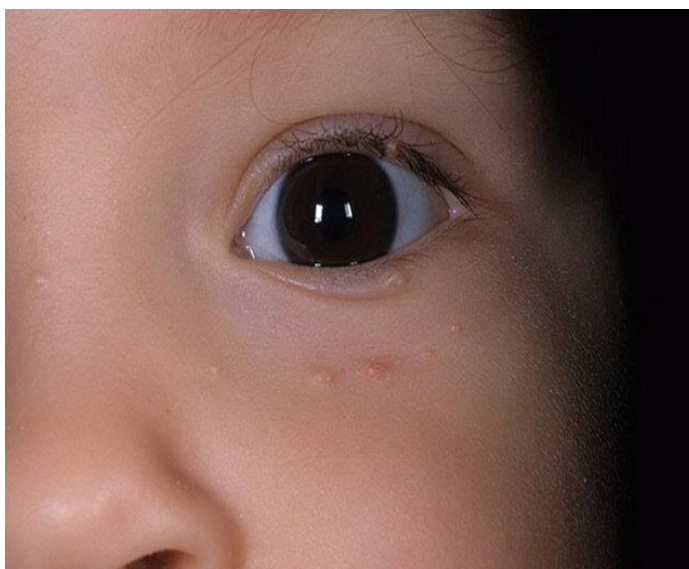

**Рисунок 60. – Саркома Капоши**

У 20% таких пациентов выявляется бессимптомная саркома Капоши век или конъюнктивы, которая может иметь сходство с халазионом или субконъюнктивальным кровоизлиянием, можно принять за гемангиому или невус.

При саркоме Капоши эффективно облучение, хирургическое иссечение (при локализации опухоли на веках частое осложнение – кровотечение), локальная криотерапия и внутриопухолевое введение винбластина. При распространенной саркоме Капоши показана системная химиотерапия.

*Контагиозный моллюск* – инфекционное поражение кожи, вызванное специфическим для человека содержащим дезоксирибонуклеиновую кислоту вирусом Pox. Заражение происходит контактным путем, а затем распространяется аутоинокуляцией. На коже и слизистых оболочках появляются множественные элементы небольшого размера с пупковидным вдавлением с микроскопически малыми отверстиями (рис. 61). Узелки плотные, безболезненные, имеют цвет нормальной кожи, со своеобразным блеском, напоминающим жемчужины. При сдавливании узелка из отверстий выделяется масса белого цвета, состоящая из перерожденных элементов дермы.

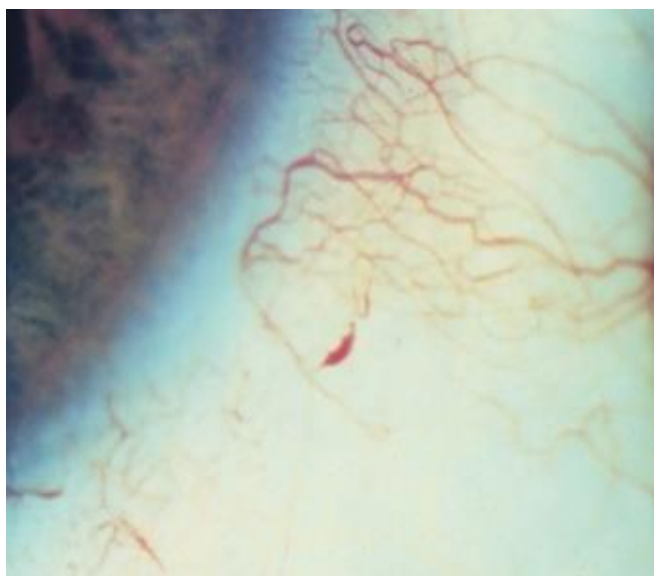


**Рисунок 61 . – Контагиозный моллюск**

Контагиозный моллюск может вызывать упорный вирусный блефарит, конъюнктивит, кератит. У ВИЧ-инфицированных пациентов элементы крупнее, быстрорастущие, могут быть

множественные, а иногда и сливные. Примерно у 5% таких пациентов отмечается поражение век, кожи подбородочной области. Лечение включает криотерапию, выскабливание, электрокоагуляцию или удаление образования с использованием лазера.

Конъюнктивальная микроваскулопатия. У 70-80% ВИЧ-позитивных пациентов отмечаются изменения микрососудов конъюнктивы, включающие расширение и сужение сосудов, образование микроаневризм (рис. 62). Эти изменения, лучше всего видимые при помощи щелевой лампы, коррелируют с появлением микроангиопатии сетчатки. В качестве причин данной патологии рассматривают повышенную вязкость плазмы, отложение в эндотелии иммунных комплексов и непосредственное поражение его ВИЧ. Лечение не показано.



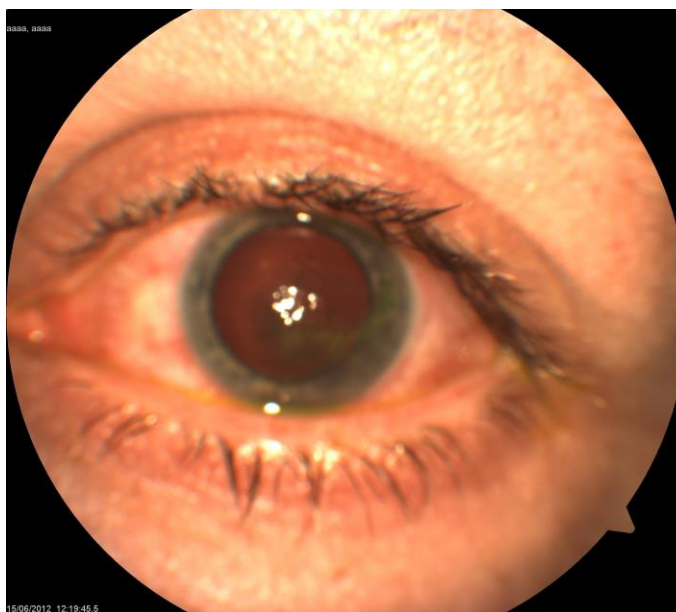
**Рисунок 62. – Микроангиопатия конъюнктивы**

*Поражение переднего отдела глаза.* Передний отдел глаза включает роговицу, переднюю камеру и радужку. Поражение переднего отдела встречается более чем у половины ВИЧ-инфицированных пациентов. Наиболее распространены сухой кератоконъюнктивит, инфекционный кератит и иридоциклит.

Сухой кератоконъюнктивит отмечается у 10-20% пациентов с ВИЧ-инфекцией, обычно на поздних стадиях заболевания. В основе этой патологии лежит ВИЧ-индуцированное воспаление и разрушение слезных желез. Симптоматическая терапия

заключается в использовании искусственных слез и специальных мазей.

Инфекционные поражения роговицы встречаются сравнительно редко (менее чем у 5% пациентов), но они могут приводить к стойкой потере зрения. Наиболее частая причина кератита – вирусы опоясывающего и простого герпеса (рис. 63). Заболевание характеризуется снижением чувствительности роговицы и повышением внутриглазного давления. Поражение кожи может быть незначительным или отсутствовать. Вирусный кератит у ВИЧ-инфицированных пациентов отличается склонностью к частому рецидивированию и сравнительной резистентностью к терапии. Лечение – ацикловир, принимаемый per os, или фамцикловир. Терапия обычно длительная. Бактериальные и грибковые поражения роговицы у ВИЧ-инфицированных пациентов отличаются более тяжелым течением.



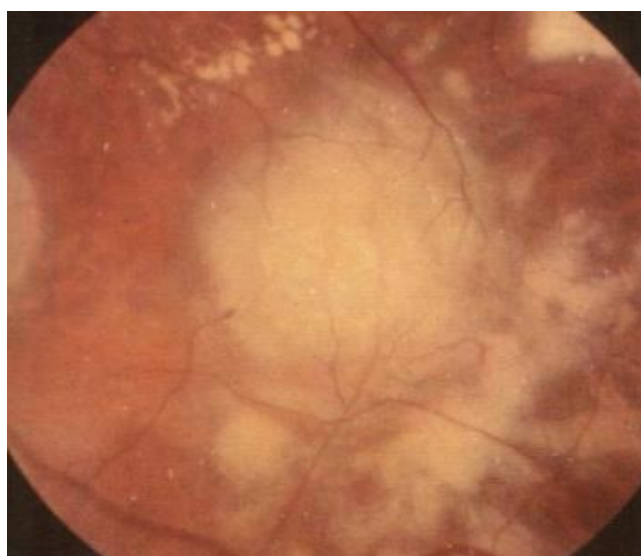**Рисунок 63. – Вирусный кератит**

Иридоциклит достаточно распространен среди ВИЧ-инфицированных пациентов. Обычно он сопровождается ретинитом, вызванным цитомегаловирусом или вирусом опоясывающего герпеса. Выраженное воспаление передней камеры глаза не характерно, но может наблюдаться при токсоплазмозном и сифилитическом ретинохориоидите или редких формах

бактериальных и грибковых ретинитов. Иридоциклиты могут также быть обусловлены препаратами, применяемыми для лечения оппортунистических инфекций у ВИЧ-инфицированных (рифабутин, цидофовир). И, наконец, иридоциклит может быть одним из проявлений аутоиммунного и эндогенного увеита (например при синдроме Рейтера). Выявление иридоциклита требует применения щелевой лампы с высоким разрешением. Лечение должно быть специфично по отношению к возбудителю. Если предполагается, что в основе патологии лежит токсичность препарата, применяемого против ВИЧ, доза последнего должна быть снижена или его применение прекращено.

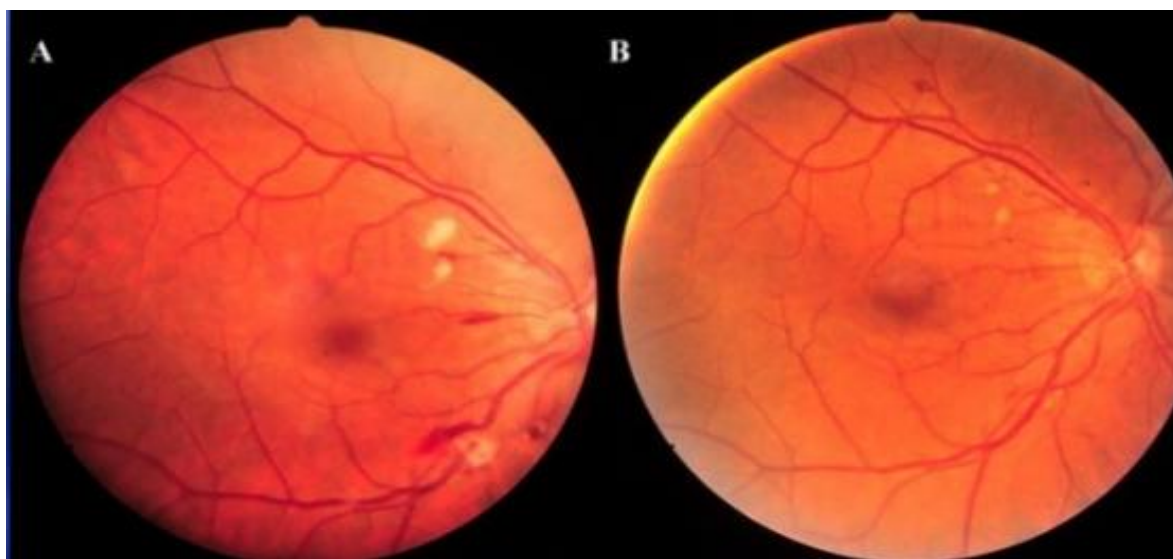
***Поражение заднего отдела глаза.*** Задний отдел глаза включает сетчатку, сосудистую оболочку, диск зрительного нерва. Поражения заднего отрезка глаза проявляются СПИД-ассоциированной ретинопатией (неинфекционной ретинопатией) и инфекционными заболеваниями, первичной лимфомой.

Неинфекционная ретинопатия. К ней относятся ватообразные очаги, микроаневризмы, телеангиэктазии, отсутствие капиллярной перфузии (ишемические зоны). Эти микроваскулярные изменения – наиболее частыми проявлениями поражения сетчатки при СПИДе и встречаются примерно у 70% пациентов. Мягкий экссудат имеется у 50-60% пациентов со СПИДом и является одним из ранних и наиболее постоянных проявлений неинфекционной ретинопатии при СПИДе (рис. 64).



**Рисунок 64. – Ватообразные очаги на глазном дне**

Морфологически мягкий экссудат представляет собой некроз или некробиоз нервных волокон, который наступает вследствие окклюзии прекапиллярных артериол. Геморрагии реже встречаются, чем мягкий экссудат, могут находиться в разных слоях сетчатки, вследствие чего форма их разная. Описаны при СПИДе телеангиэктазии, микроаневризмы, ишемические зоны, неоваскуляризация ДЗН, подтвержденные данными флуоресцентной ангиографии глазного дна (рис. 65). Имеются сообщения о развитии тромбоза центральной вены сетчатки и окклюзии центральной артерии сетчатки.



**Рисунок 65. – Микроангиопатия сетчатки и мягкие экссудативные очаги**

*Неинфекционное поражение диска зрительного нерва (ДЗН).* Встречается значительно реже, чем поражение сетчатки, и проявляется отеком ДЗН, передней ишемической оптической нейропатией, атрофией зрительного нерва. Появление застойного диска зрительного нерва обычно является следствием повышенного внутричерепного давления при опухолях ЦНС. Среди наиболее часто встречаемых опухолей ЦНС можно назвать лимфому. Имеются сообщения о метастазах саркомы Капоши в головной мозг.

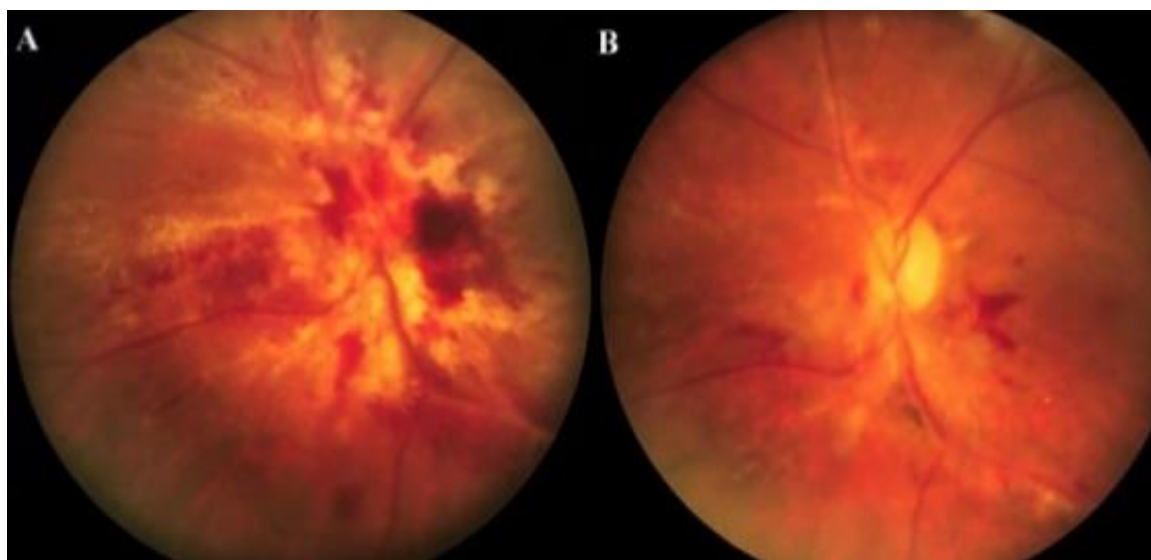
*Инфекционные заболевания заднего отдела глаза.* Пациенты со СПИДом имеют свои особенности по сравнению с лицами, у которых увеиты протекают без иммунодефицита. У пациентов

без иммунодефицита обычно инфекции приводят к заболеванию одного глаза, у пациентов же со СПИДом часто страдают оба глаза и процесс протекает намного тяжелее. Они хуже отвечают на терапию, эффекта от ее назначения следует ожидать к концу 2-й или даже 3-й недели от начала лечения. Несмотря на проводимую терапию, воспалительный процесс может продолжаться или возникают рецидивы воспаления. Возможно также появление сочетанных инфекций в одном глазу.

Наиболее частый возбудитель – цитомегаловирус (ЦМВ).

Цитомегаловирусный ретинит возникает у 30-40% ВИЧ-инфицированных пациентов. Пациенты жалуются на появление плавающих пятен, фотопсию, выпадение поля зрения и пелену перед глазами. ЦМВ-инфекция вызывает характерные изменения на глазном дне вследствие того, что вирус обладает некротизирующим действием.

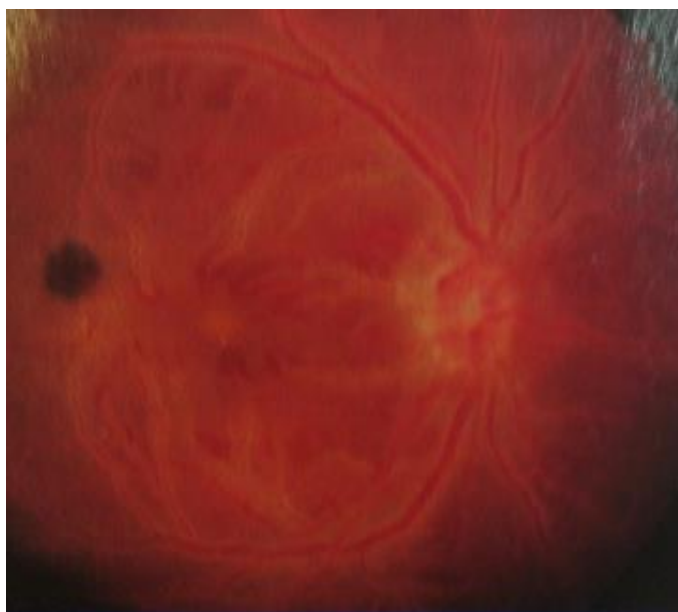В сетчатке появляются множественные инфильтраты белого цвета, напоминающие мягкий экссудат и сливающиеся между собой. Очаги распространяются по ходу сосудов или нервов, имеют форму линии, арки или треугольника. Геморрагическая активность может быть выраженной, но иногда отсутствует (рис. 66).



**Рисунок 66. – Цитомегаловирусный ретинит**

Распространение инфекции происходит гематогенным путем или в виде «сателлитов» около старых очагов. Возможно

развитие серозной отслойки сетчатки в макулярной зоне или всей сетчатки (рис.67). Наряду с серозными отслойками в зоне некроза сетчатки могут формироваться разрывы, которые бывает достаточно сложно диагностировать из-за выраженного истончения сетчатки. Экссудация может сопровождаться пролиферацией, которая приводит к тракционным отслойкам сетчатки. Лечение – ганцикловир, фоскарнет.



**Рисунок 67. – Серозная макулярная отслойка, пигментированный хориоретинальный рубец, расширение ретинальных сосудов, геморрагии**

Токсоплазмозная инфекция также может вызывать некротизирующий ретинит. Развивается у 1-2% ВИЧ-позитивных пациентов. На глазном дне – множество очагов, поражаются оба глаза. Характерным для токсоплазмозного ретинита является начало заболевания с поражения внутренних слоев сетчатки и выбросом экссудата в стекловидное тело в виде «шляпки гриба». Это отличает его от других форм некротизирующего ретинита. Затем воспалительный процесс захватывает более глубокие отделы сетчатки и сосудистой оболочки. При разрешении воспаления в этом месте образуются атрофические очаги с грубым отложением пигмента. Иногда воспаление может протекать в виде экссудативной отслойки сетчатки и осложняться развитием пролиферативной витреоретинопатии. Для лечения



используется пириметамин в сочетании с сульфаниламидами или клиндамицином.

*Острый некроз сетчатки* – редкий тяжелый некротизирующий ретинит, который может встречаться в любом возрасте. Мужчины болеют в два раза чаще женщин. Возбудители острого некроза – вирусы герпетической группы, преимущественно *Herpes zoster*, который ведет себя более агрессивно вследствие выраженной иммуносупрессии. Вирус является пусковым моментом в развитии аутоиммунного процесса, направленного против палочек и колбочек, что приводит к локальному иммунокомплексному заболеванию и васкулиту сетчатки. Заболевание проявляется быстрым прогрессирующим ухудшением зрения, в 75% случаев односторонним. Острый некроз характеризуется появлением на периферии сетчатки желтовато-белых очагов, которые увеличиваются в размерах, сливаются между собой и распространяются на всю толщу сетчатки. Имеются четкие границы между пораженной и непораженной сетчаткой. По мере течения воспалительного процесса наступает сужение артерий, инфильтрация и экссудация вдоль сосудов, «муфты» и окклюзии артерий сетчатки. В некоторых случаях отмечаются паравенозные «муфты» и кровоизлияния в сетчатку. Нередко определяется отек ДЗН. После резорбции экссудата выявляются ретинальные атрофические очаги, некроз сетчатки с образованием гигантских разрывов и последующей отслойкой сетчатки. Наличие окклюзивного васкулита сетчатки может приводить к возникновению зон ишемии и развитию неоваскуляризации сетчатки и/или ДЗН. Наряду с этим присутствует передний увеит, витреит, склерит.

Для лечения острого некроза сетчатки, вызванного *herpes simplex*, назначают ацикловир, сначала внутривенно (10 мг/кг каждые 8 ч) в течение 10-14 дней, а затем внутрь 800 мг 5 раз в день в течение 6-12 недель. Это позволяет ускорить разрешение острых некротических изменений и снижает риск вовлечения парного глаза. У некоторых пациентов заболевание рецидивирует, что требует длительной терапии. Применяют также валацикловир, фамцикловир с целью купирования аутоиммунных реакций – глюкокортикоиды.

Другие бактериальные и грибковые ретиниты встречаются при ВИЧ-инфекции крайне редко, как правило, у пациентов с наркоманией и системными бактериальными и грибковыми инфекциями.

*Поражение глазницы.* Орбитальные осложнения ВИЧ-инфекции встречаются редко. Наиболее распространены лимфома глазницы и целлюлит, вызванный аспергиллезной инфекцией. При лимфоме эффективны облучение и химиотерапия, при целлюлите показано системное применение антибиотиков.

*Нейроофтальмологические поражения* встречаются у 10-15% ВИЧ-инфицированных пациентов. Они связаны с интракраниальными инфекциями и опухолями. Основные причины подобных нарушений – криптококковый менингит и энцефалит, лимфома ЦНС, интракраниальный аспергиллез, токсоплазмоз, нейросифилис и др. Сходные проявления характерны также для ВИЧ-индуцированной энцефалопатии, прогрессирующей мультифокальной лейкоэнцефалопатии, вызываемой паповавирусом.

У пациентов может возникать неврологическая симптоматика, свидетельствующая о патологии ЦНС: фотофобия, диплопия, амблиопия, нистагм, офтальмоплегия, анизокория, блефароптоз, параличи черепных нервов.

На глазном дне отмечают отек зрительного нерва, связанный с повышением внутричерепного давления, характерны выпадения поля зрения. В целях уточнения диагноза показано проведение МРТ и люмбальной пункции с последующим цитологическим, культуральным исследованием ликвора и определением в нем различных антител и антигенов.

Лечение предусматривает облучение и химиотерапию в случае лимфомы и специфическую антимикробную терапию при обнаружении инфекционного агента.

## VI. ИЗМЕНЕНИЯ ОРГАНА ЗРЕНИЯ ПРИ ЭНДОКРИННЫХ ЗАБОЛЕВАНИЯХ

### 1. Сахарный диабет

*Эпидемиология.* Сахарный диабет (СД) – эпидемия 21 века. 382 млн пациентов в мире страдают СД. 592 млн – к 2035 г. (International Diabetes Federation, 2013). На момент диагностики СД-2 выявляется у 20-40% пациентов, а спустя 15 лет – у 85%. При СД-1 относительно чаще встречается пролиферативная ретинопатия, а при СД-2 – макулопатия (75% случаев макулопатии).

*Этиология.* Наиболее распространенное осложнение сахарного диабета – диабетическая ретинопатия – поражение сосудов сетчатки глаза – характеризующаяся развитием аневризм, кровоизлияний, экссудативных изменений и пролиферацией новообразованных сосудов, приводящая к частичной или полной потере зрения.

В развитии диабетической ретинопатии большое значение имеют возраст начала СД и его длительность. Основной этиологический фактор развития ДР – хроническая гипергликемия.

*Факторы риска.* Длительность заболевания – через 10 лет заболевания СД 60% пациентов имеют ретинопатию, через 15 лет – 80%. Роль гипергликемии: при уровне глюкозы в плазме крови более 11 ммоль/л риск возникновения ДР в 3,6 раза выше. Более информативный показатель – концентрация в крови гликированного гемоглобина, который менее подвержен суточным колебаниям, отражает уровень глюкозы за последние 2-3 месяца. Уровень HbA1c порядка 9% коррелирует с 7,0 ммоль/л глюкозы крови.

*Патогенез.* Ключевым фактором в развитии диабетической ретинопатии является недостаточность инсулина, вызывающая накопление интрацеллюлярного сорбитола и фруктозы, что способствует повышению осмотического давления, развитию внутриклеточного отека, утолщению эндотелия капилляров и сужению их просвета. Повышение уровня протеинов в плазме увеличивает агрегацию форменных элементов крови, что

приводит к микротромбообразованию. Гибель перицитов и эндотелиальных клеток в ретинальных капиллярах нарушает проницаемость сосудистой стенки и приводит к межклеточному отеку тканей.

Нарушение перфузии в парафовеальных сосудах создает условия для развития экссудативной макулопатии. Прогрессирующая гипоксия, приводящая к ишемии сетчатки, стимулирует неоваскуляризацию и пролиферативные изменения на глазном дне.

#### *Диагностика*

- Определение остроты зрения, что позволяет определить состояние центральной области сетчатки.
- Исследование поля зрения (компьютерная периметрия), для определения состояния сетчатки на периферии.
- Исследование переднего отрезка глазного яблока (биомикроскопия), что позволяет определить состояние радужной оболочки и хрусталика.
- Исследование угла передней камеры (гониоскопия).
- Исследование поля зрения (компьютерная периметрия).
- Измерение внутриглазного давления (тонометрия).

*Если позволяет уровень внутриглазного давления, дальнейшие исследования проводятся при медикаментозно расширенном зрачке:*

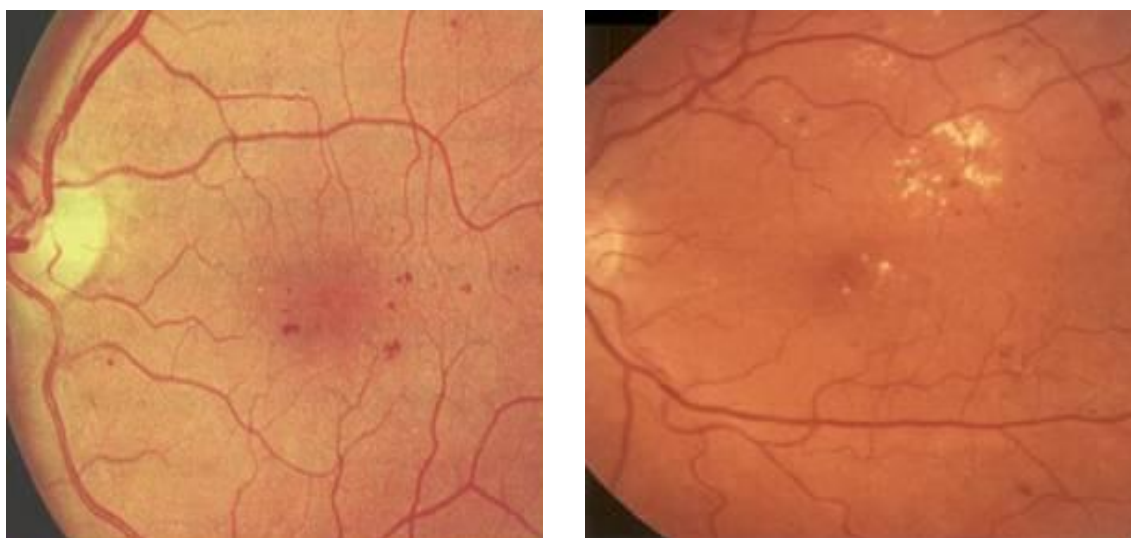
- Биомикроскопия хрусталика и стекловидного тела.
- Электрофизиологические методы исследования для определения функционального состояния зрительного нерва и сетчатки.
- Ультразвуковое исследование (сканирование) органа зрения для определения состояния стекловидного тела; это исследование особенно важно при наличии помутнений в оптических средах, при которых офтальмоскопия глазного дна затруднена.
- Исследование глазного дна (офтальмобиомикроскопия), что позволяет выявить состояние сетчатки и ее взаимоотношения со стекловидным телом, определить качественные изменения сетчатой оболочки и их локализацию; офтальмобиомикроскопия должна проводиться с обязательной регистрацией и фотографированием полученных данных, что дает возможность

получить документальную информацию о состоянии глазного дна, степени ретинопатии и достоверные результаты эффективности назначенного лечения.

### ***Классификация диабетической ретинопатии (ДР)***

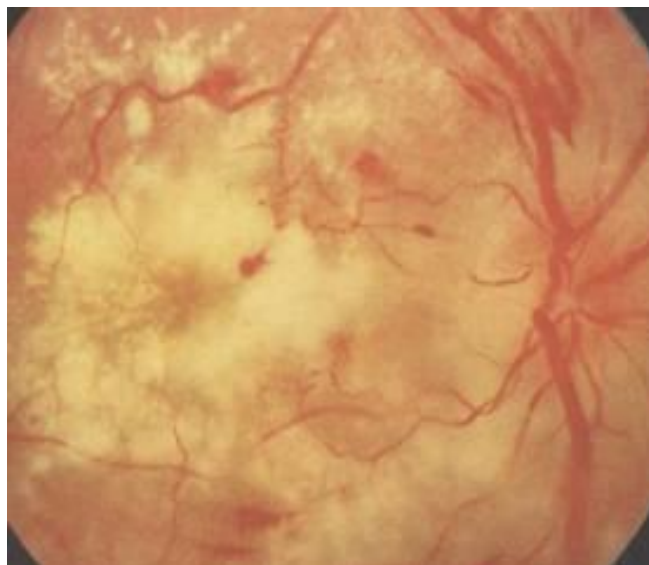
Общепринятой является одобренная ВОЗ классификация диабетической ретинопатии, предложенная в 1991 г. Kohner E. и Porta M., в соответствии с которой выделяют *три формы (стадии)* заболевания:

*Непролиферативная ретинопатия (ДР I), или фоновая ДР.* Характеризуется наличием в сетчатке патологических изменений в виде микроаневризм, кровоизлияний, отека сетчатки, экссудативных очагов. Кровоизлияния имеют вид небольших точек или пятен округлой формы, темного цвета, локализируются в центральной зоне глазного дна или по ходу крупных вен в глубоких слоях сетчатки. Возникают также кровоизлияния штрихообразного вида. Твердые и мягкие экссудаты локализируются в основном в центральной части глазного дна, имеют желтый или белый цвет, четкие или расплывчатые границы. Важный элемент непролиферативной диабетической ретинопатии – отек сетчатки, локализующийся в центральной (макулярной) области или по ходу крупных сосудов (рис. 68).



**Рисунок 68. – Непролиферативная ретинопатия –  
твердые экссудаты**

*Препролиферативная ретинопатия (ДР II)* – стадия клинических предвестников перехода заболевания в пролиферативную форму. Характеризуется наличием венозных аномалий (четкообразность, извитость, наличие петель, удвоение и/или выраженные колебания калибра сосудов), большим количеством твердых и «ватообразных» экссудатов, интратретинальных микрососудистых аномалий (ИРМА), крупных ретинальных геморрагий (рис. 69).

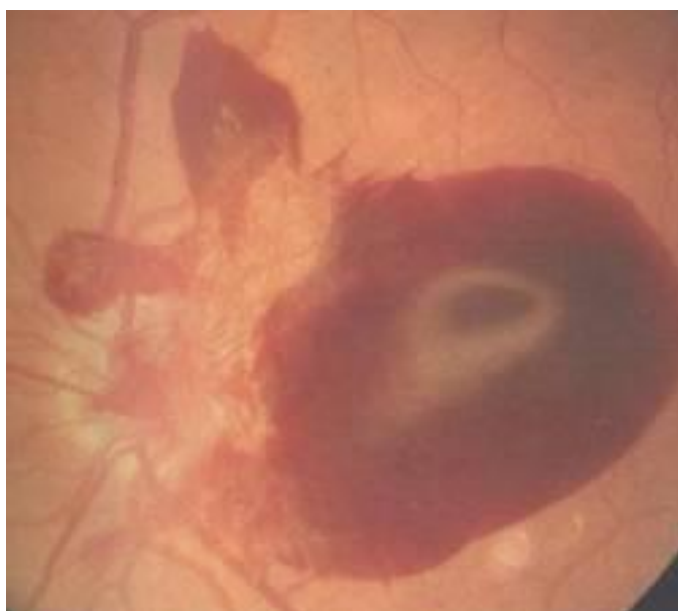


**Рисунок 69. – Препролиферативная ретинопатия**

*Проллиферативная ретинопатия (ДР III)* – распространение патологических изменений по поверхности сетчатки или за ее пределы. Характеризуется неоваскуляризацией диска зрительного нерва и/или других отделов сетчатки, кровоизлияниями в стекловидное тело, образованием фиброзной ткани в области преретинальных кровоизлияний (рис. 70). Грозные осложнения данной стадии ДР – повторные кровоизлияния, способствующие отслойке сетчатки, и неоваскуляризация (рубхоз) радужной оболочки, часто приводящая к развитию вторичной неоваскулярной глаукомы. Несостоятельность стенки новообразованных сосудов и их тракция ведет к частым геморрагиям, как преретинальным, так и к кровоизлияниям в стекловидное тело. Рецидивирующие кровоизлияния, происходящие вследствие прогрессирования задней отслойки стекловидного тела, и пролиферация глиальных

клеток ведут к образованию витреоретинальных тракций, которые могут вызвать отслойку сетчатки.

Пролиферативная диабетическая ретинопатия по такому сценарию может развиваться с разной скоростью – от 3-4 месяцев до нескольких лет. Но, как правило, процесс самостоятельно не останавливается. Острота зрения на этой стадии не отражает тяжести процесса, происходящего на глазном дне. Часто пациенты, обращающиеся по поводу ухудшения зрения на одном глазу, не подозревают о более тяжелой стадии ретинопатии сетчатки на другом глазу.



**Рисунок 70. – Пролиферативная ретинопатия (ДРП)**

Патологические изменения идут параллельно в обоих глазах, один глаз лишь несколько опережает другой по клиническим проявлениям.

Согласно Национальному руководству по офтальмологии (под ред. С. Э. Аветисова с соавт., 2008), выделяется:

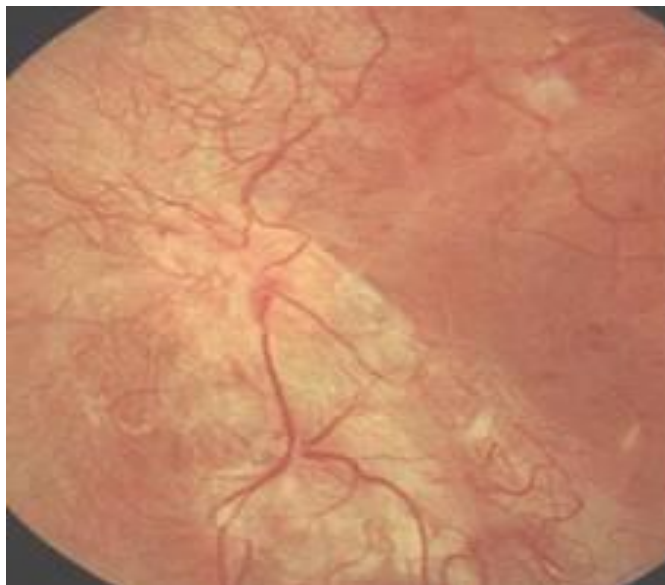
**I. Препролиферативная форма:**

- а) васкулярная фаза;
- б) экссудативная фаза (с отеком макулы, без отека макулы);
- в) геморрагическая, или экссудативно-геморрагическая, фаза.

**II. Пролиферативная форма:**

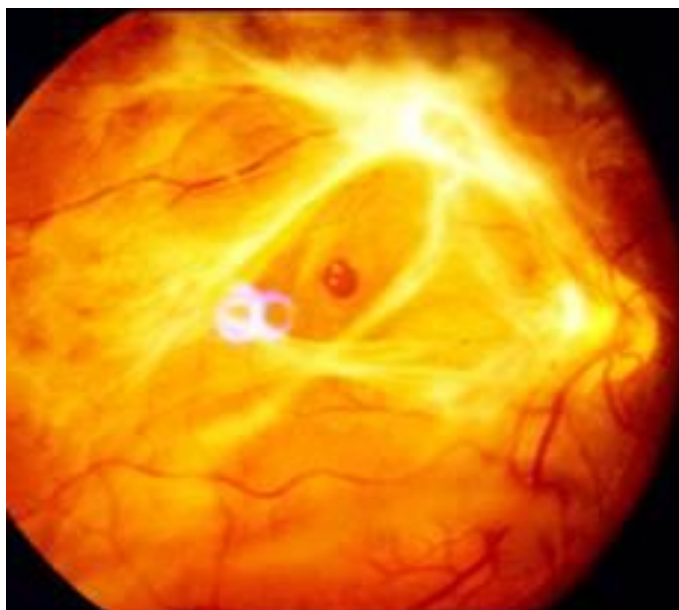- а) с неоваскуляризацией;
- б) с глиозом I, II, III, IV степени:

- I степень – участки глиоза в заднем полюсе или средней части вдоль сосудистых аркад, не захватывающие ДЗН;  
II степень – глиоз ДЗН;  
III степень – глиоз ДЗН и в области сосудистых аркад (рис. 71);



**Рисунок 71. – Глиоз III степени с неоваскуляризацией**

- IV степень – циркулярные полосы глиоза, захватывающие ДЗН, сосудистые аркады и темпоральные межаркадные зоны сетчатки;  
в) с тракционной отслойкой сетчатки (рис. 72).



**Рисунок 72. – Тракционная отслойка сетчатки**



Клинически выделяют следующие формы: фокальная отечная, диффузная отечная, ишемическая, смешанная.

В клинической практике диабетическую ретинопатию разделяют на непролиферативную (НПДР) и пролиферативную (ПДР). Подразделение этих стадий ретинопатии несколько отличается в российских стандартах от распространенной зарубежной, которая известна как ETDRS (Early Treatment of Diabetic Retinopathy Study):

#### *Непролиферативная*

1. Легкая – отдельные ретинальные микроаневризмы и мелкоточечные кровоизлияния.

2. Умеренная – большее распространение ретинальных кровоизлияний и/или микроаневризм, первые проявления умеренного расширения вен.

3. Тяжелая или очень тяжелая – распространенные кровоизлияния и/или микроаневризмы во всех четырех квадрантах глазного дна, расширенные вены находятся в двух квадрантах, более выражены ИРМА, по крайней мере распространены в одном квадранте.

#### *Пролиферативная*

1. Начальная – только эпиретинальная неоваскуляризация.

2. Умеренная – неоваскуляризация ДЗН  $<1/3$  его диаметра.

3. Ретиновитреальная неоваскуляризация.

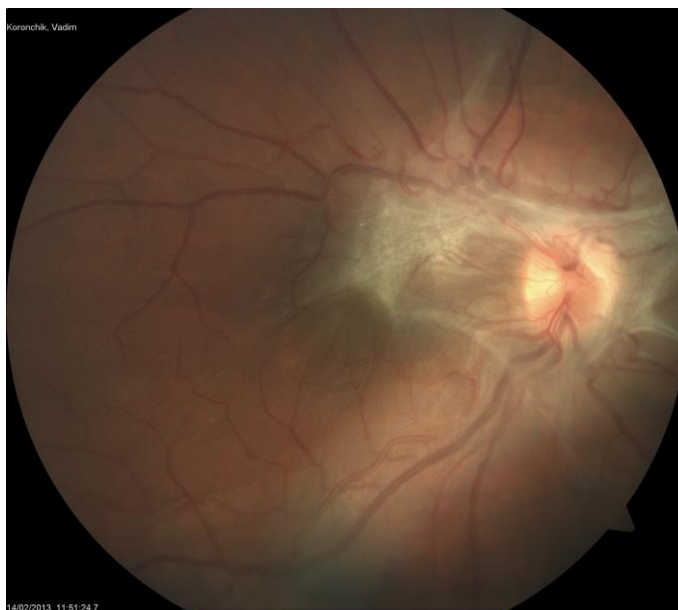4. Тяжелая – неоваскуляризация ДЗН  $\geq 1/3$  его диаметра, ретино- и папилло-витреальная пролиферация без угрозы тракции макулы (рис. 73).

5. Очень тяжелая – гемофтальм, фиброз с тракционными изменениями.

*Диабетический макулярный отек (ДМО)* при ДР развивается через 25 лет у 29% пациентов с СД 1 типа и через 9 лет у 27% пациентов с СД 2 типа. Наиболее часто макулярный отек развивается у пациентов с СД 2 типа, которые получают инсулин – 25,4%, без инсулина – 13,9%.

Среди факторов риска, который могут участвовать в развитии ДМО, выделяют:

1. Существенное повышение концентрации глюкозы в плазме крови пациента (выраженная гликемия).



**Рисунок 73. – Витреоретинальный тяж**

2. Артериальная гипертензия, сопровождающаяся повышением системного кровяного давления.

3. Нефропатия, то есть поражение почек и нарушение их функции.

4. Нарушение липидного обмена.

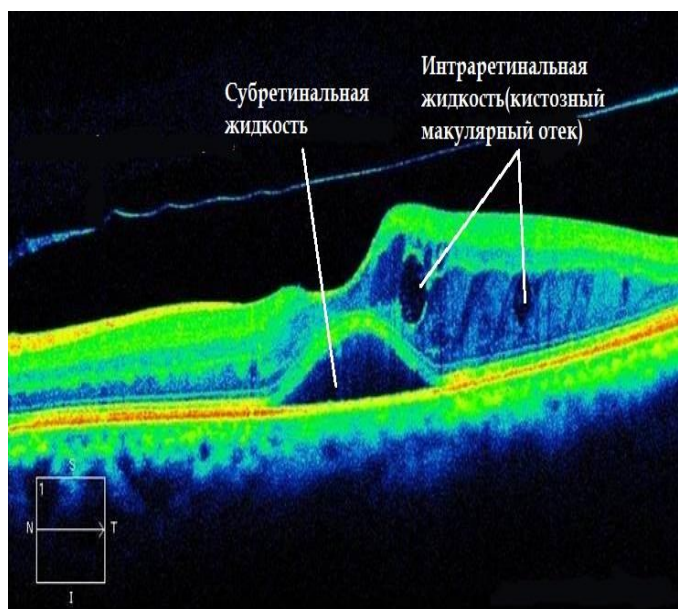
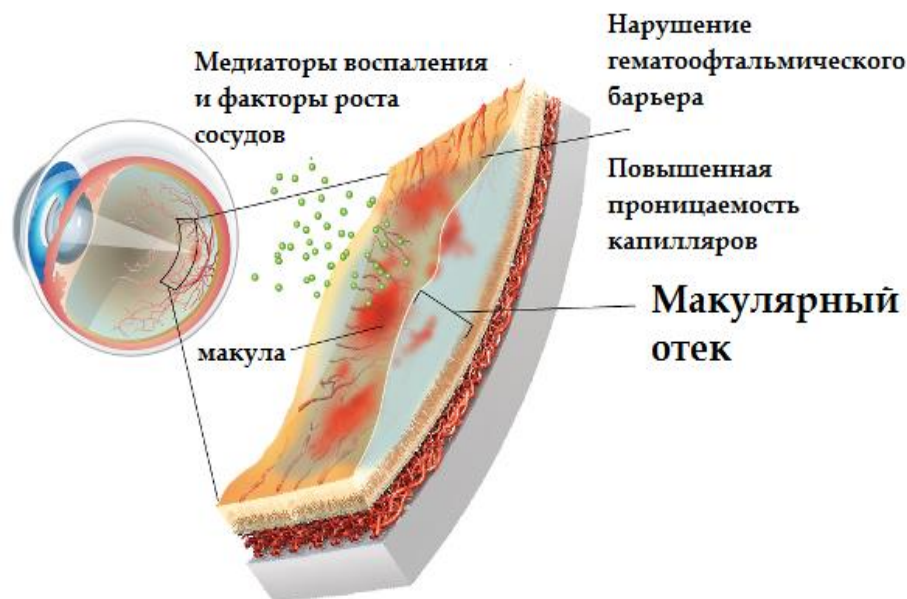
Диабетический макулярный отек (ДМО) является наиболее частой причиной снижения зрения у пациентов с СД. ДМО может наблюдаться как в ранней непролиферативной стадии заболевания, так и в поздней пролиферативной стадии. Патогенез ДМО остается предметом дискуссий до сегодняшнего дня. Большинство авторов полагают, что в основе патогенеза ДМО лежит повреждение гематоретинального барьера, обусловленного сложными биохимическими процессами, пусковыми моментами которого являются глюкозотоксичность, оксидативный стресс, инсулинонедостаточность и неферментативное гликирование белков (Antonetti D. A., Barber A. J., Bronson S. K., 2006).

Клинические формы макулопатии (Kohner E., 1978 г.):

1. Экссудативная – значительное утолщение сетчатки глаза, латеральнее фовеолы формируются кольца твердых экссудатов.

2. Отечная – имеется выраженный отек значительного размера (рис. 74).

3. Ишемическая – плохой зрительный прогноз, при ФАГ отсутствует перфузия перифовеолярной зоны.



**Рисунок 74. – Макулярный отек (по данным ОКТ)**

*Клиника.* Диабетическая ретинопатия сетчатки протекает безболезненно, на ранних стадиях заболевания пациент может не замечать снижения зрения. Возникновение внутриглазных кровоизлияний сопровождается появлением перед глазом пелены и плавающих темных пятен, которые обычно через некоторое время бесследно исчезают. В большинстве случаев внутриглазные кровоизлияния приводят к быстрой и полной потере зрения в результате образования в стекловидном теле

витреоретинальных тяжей с последующей тракционной отслойкой сетчатки глаза. Развитие отека центральных отделов сетчатки, ответственных за чтение и способность видеть мелкие предметы, вызывает значительное ухудшение зрительных функций. Характерно появление затруднений при выполнении работы на близком расстоянии или чтении. Проллиферативная ДР приводит к стойкой утрате зрительных функций и слепоте.

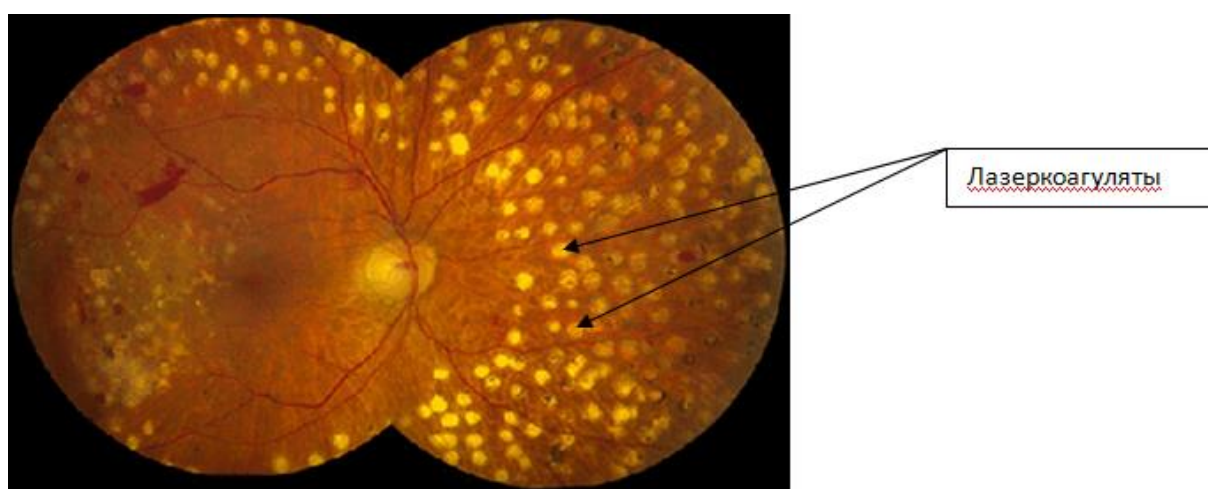
*Лечение.* На всех стадиях диабетической ретинопатии должно проводиться лечение основного заболевания, направленное на коррекцию метаболических нарушений. Согласно данным, изложенным во многих клинических и экспериментальных работах, существует четкая корреляция между степенью компенсации гликемии и развитием диабетической ретинопатии. В настоящее время основным способом профилактики диабетической ретинопатии является поддержание длительной и максимально стабильной компенсации сахарного диабета. Строгий контроль уровня гликемии и адекватная терапия сахарного диабета должны быть организованы как можно раньше от начала заболевания. Наиболее целесообразно длительное назначение ангиопротекторов (трентал, диваскан, доксиум, дицинон, ангинин), но при некомпенсированном уровне гликемии это лечение признано малоэффективным. По этой причине в системе здравоохранения большинства стран со страховой организацией медицины консервативная терапия диабетической ретинопатии не проводится и общепринятыми методами лечения пациентов с ДР являются:

- 1) системное ведение диабета;
- 2) лазеркоагуляция сетчатки.

Сущность лазерного воздействия сводится к разрушению бессосудистых участков сетчатки, являющихся источником выделения факторов роста новообразованных (неполноценных) сосудов, являющихся источником кровоизлияний в полость глаза и отека сетчатки, увеличению прямого поступления в сетчатку кислорода из сосудистой оболочки, тепловой коагуляции новообразованных сосудов (рис.75).

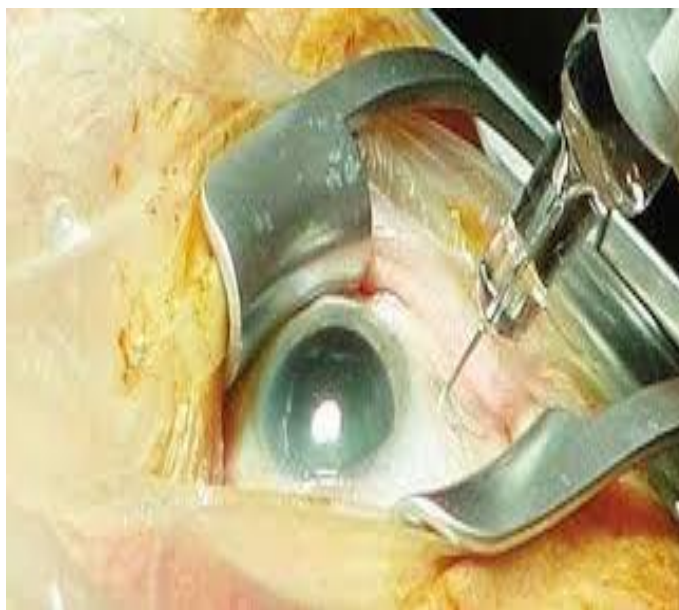В настоящее время применяется два метода лечения диабетической ретинопатии: фокальная и панретиальная.

*Показания к лазерокоагуляции сетчатки при СД:* наличие на сетчатке локальных ватных экссудатов, скоплений микроаневризм, твердых экссудатов, наличие препролиферативной стадии заболевания, наличие пролиферативной стадии, наличие диабетической макулопатии даже при непролиферативной стадии, но без выраженного нарушения анатомической структуры макулы.  
*Противопоказания к лазерному лечению:* сниженная прозрачность оптических сред (гемофтальм, катаракта), выраженная глиальная пролиферация (IV стадия), проходящая через задний полюс глаза, витреоретинальная тракция IV и более степени, интенсивная неоваскуляризация, распространенная по всему глазному дну.



**Рисунок 75. – Лазерные коагулянты на сетчатке**

Для лечения ДМО в настоящее время наиболее перспективными признаны следующие основные методы: интравитреальное введение анити-VEGF препаратов, стероиды и лазерокоагуляция сетчатки (рис.76). Каждый метод имеет свои преимущества и недостатки. Анти-VEGF препараты снижают выраженность ДМО, но не у всех пациентов есть финансовая возможность постоянного использования данной дорогостоящей терапии, в связи с чем пациентами не соблюдаются стандарты проведения терапии, что снижает качество и результаты лечения. Чем позже начато лечение, тем более медленно повышается зрение. При использовании кортикостероидов в лечении ДМО отмечается уменьшение кистозных полостей, снижение геморрагических проявлений.



**Рисунок 76. – Интравитреальное введение препаратов**

3) хирургическое лечение глазных осложнений диабета.

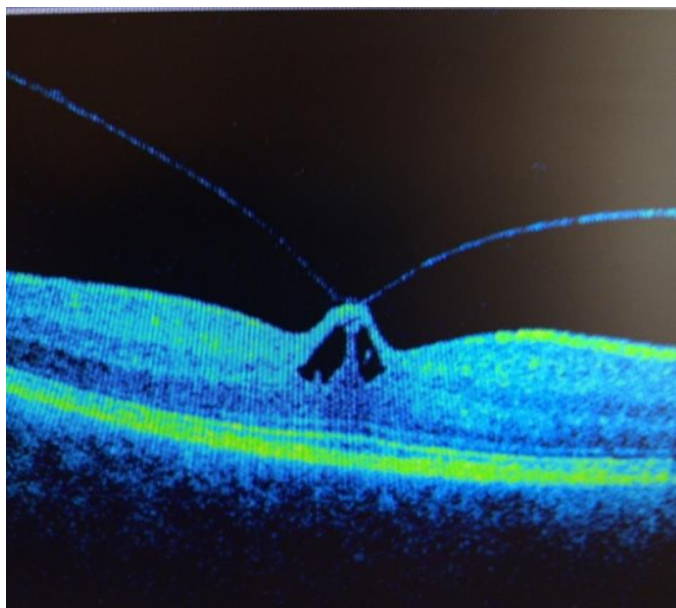
*Осложнения*

1. Гемофтальм, представляющий собой кровоизлияние в стекловидное тело. Облаковидные или паутинообразные тени в поле зрения, «туман» перед глазами. Сгустки свернувшейся крови в СТ, приводящие к появлению перемещающихся теней в поле зрения. Массивное кровоизлияние снижает остроту, вплоть до уровня восприятия света.

При небольшом кровоизлиянии в СТ пациент жалуется на внезапное появление плавающих помутнений, красного или гораздо чаще черного цвета. При более выраженных кровоизлияниях отмечается внезапная потеря зрения. Возможно наличие фотопсий (впечатление вспыхивающих огоньков) вследствие механической стимуляции ганглиозных клеток сетчатки отслаивающейся поверхностью задней гиалоидной мембраны (тракции). При рецидивирующем гемофтальме проводится витрэктомия или витрэктомия с эндолазерокоагуляцией сетчатки.

2. Тракционная отслойка сетчатки происходит при натяжении (тракции), которое испытывает сетчатка со стороны стекловидного тела из-за образования в результате фибриновых тяжей или новообразованных сосудов, которые врастают в

стекловидное тело и приводят к так называемому витреоретинальному тракционному синдрому (рис. 77).



**Рисунок 77. – Витреомакулярный тракционный синдром**

Предвестниками отслойки сетчатки могут быть: ощущение световых вспышек в глазу (фотопсии), искривление прямых линий (метаморфопсии). Если разрывается ретинальный сосуд, пациент может жаловаться на появление большого количества «мушек перед глазом», черных точек. При возникновении непосредственно отслойки сетчатки появляется темная тень, занавеска, пелена перед глазами. Зрение быстро ухудшается. Тракционная отслойка сетчатки с грубой пролиферацией практически incurable. В менее тяжелых случаях выполняют хирургическое лечение.

3. Вторичная неоваскулярная глаукома в начальной стадии требует дегидратационной терапии (диакарб, фуросемид), инстилляций гипотензивных глазных капель (тимолол, бетоптик, латадор, траватан, азарга, дуотрав), в дальнейшем – антиглаукоматозная операция.

*Прогноз.* Слепота регистрируется у 2% пациентов с СД (3-4% пациентов с СД-1 и 1,5-2% пациентов с СД-2). Примерная частота новых случаев слепоты, связанных с ДР, составляет 3,3 случая на 100000 населения в год. При СД-1 снижение HbA1c до 7,0% приводит к уменьшению риска развития ДР на 75% и

уменьшению *риска прогрессирования ДР на %*. При СД-2 снижение HbA<sub>1c</sub> на 1% приводит к уменьшению риска развития ДР на 20%.

*Изменение придаточного аппарата органа зрения и хрусталика при сахарном диабете*

Расширение венул лимба обнаруживается при латентном диабете. Этот признак – один из ранних симптомов заболевания. В дальнейшем, по мере прогрессирования основного процесса, происходят выпячивание стенки вены и формирование микроаневризмы. При анализе результатов биомикроскопических исследований сосудов лимба и сетчатки у пациентов с сахарным диабетом установлено, что лимбальные изменения предшествуют ретинальным.

Дегенеративные изменения чаще всего локализуются в конъюнктиве открытой части глазного яблока, т.е. в пределах глазной щели как в наружных, так и во внутренних отделах. Ее проявление возможно либо в виде отдельных мелких желтовато-белых липоидных вкраплений, что патогномонично для сахарного диабета, либо в виде более крупных рыхлых очагов аморфного вида. Чаще наблюдается пропитывание ткани конъюнктивы глазного яблока аморфным веществом беловато-желтоватого цвета.

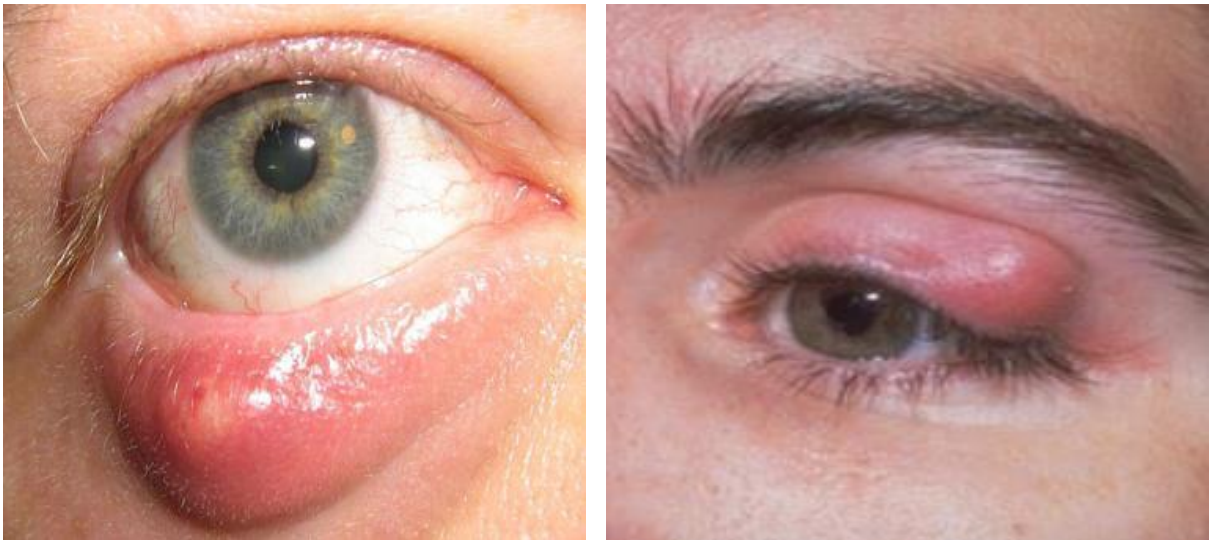
Воспалительные заболевания век в виде: экземы кожи, блефарита, блефароконъюнктивита, халязиона, ксантелазмы.

Большая частота при сахарном диабете заболеваний кожных покровов объясняется пониженной сопротивляемостью организма к разного рода эндогенным и экзогенным инфекциям и интоксикациям.

Офтальмологу необходимо помнить о том, что рецидивирующие ячмень, блефариты, блефаро-конъюнктивиты в 4-6% случаев – единственные симптомы клинически выраженного или латентного сахарного диабета.

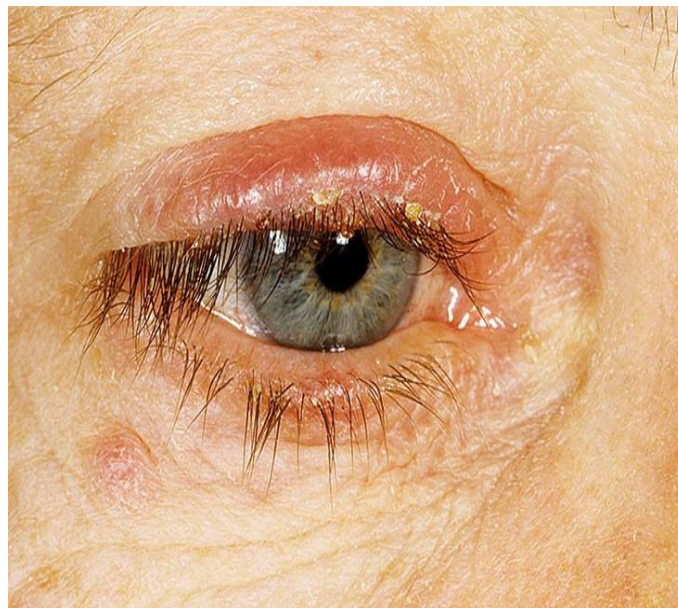
Ячмень – острое гнойное воспаление волосяного мешочка ресницы или сальной железы века (рис.78).





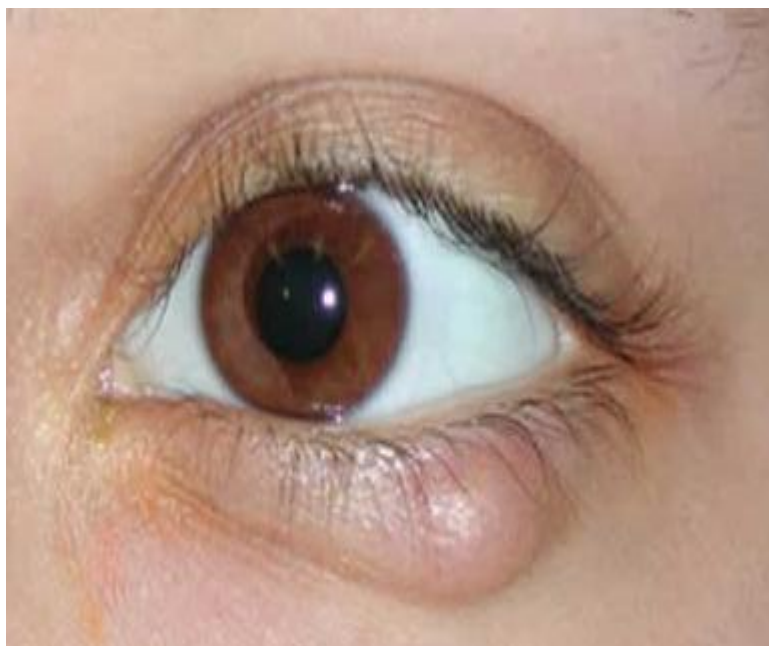**Рисунок 78. – Ячмень нижнего и верхнего век**

*Блефарит* – воспалительное заболевание ресничных краев век. Пациента беспокоят раздражение, зуд или чувство инородного тела в глазу. Довольно часто пациентов беспокоят сухость глаз или чувство жжения (рис. 79).



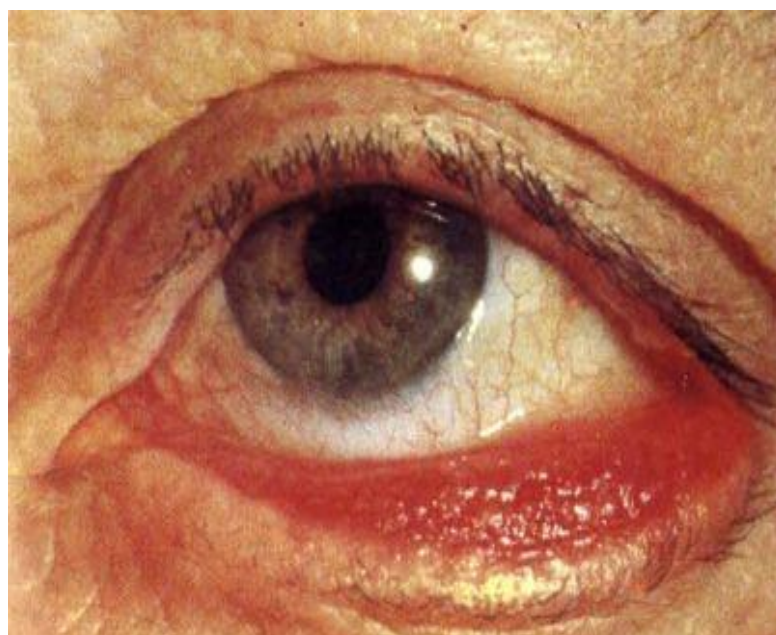**Рисунок 79. – Блефарит**

*Халязион* происходит от греческого слова, означающего «маленький узелок, градина». Халязион (халазион) – это медленно развивающееся образование, возникающее вследствие закупорки и воспаления сальной железы (мейбомиевой железы) в веке (рис. 80).



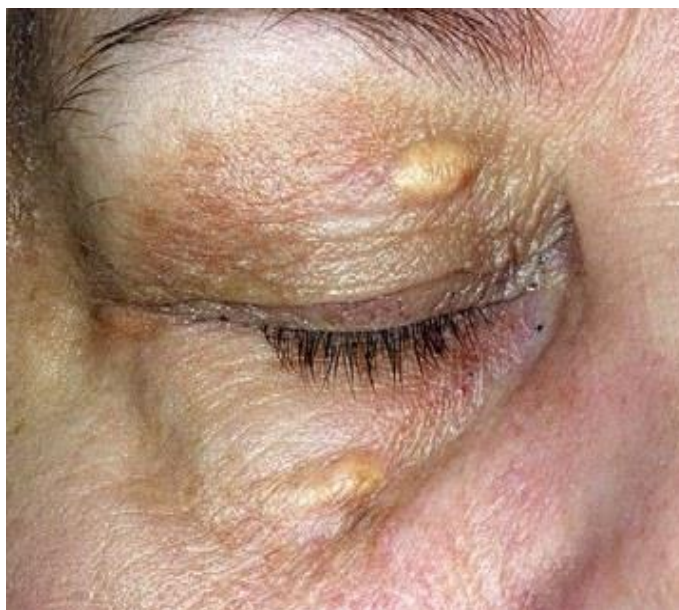**Рисунок 80. – Халязион**

*Блефароконъюнктивит* – отек и гиперемия конъюнктивы век и глазного яблока, часто склонен к хроническому течению (рис. 81).



**Рисунок 81. – Блефароконъюнктивит**

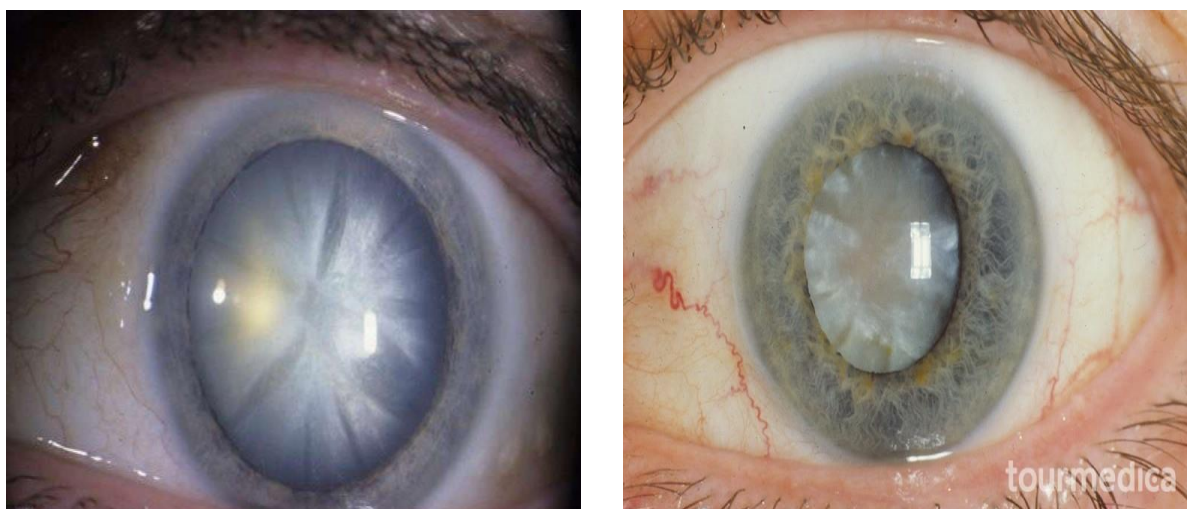*Ксантелазма* – отложение холестерина в коже век (рис. 82).



**Рисунок 82. – Ксантелазма**

*Катаракта* – помутнение хрусталика. Как и стенки сосудов, хрусталик способен поглощать глюкозу, при этом снижается его прозрачность, следовательно, и острота зрения.

Катаракта часто встречается в пожилом возрасте у здоровых людей, но у диабетика она может развиваться раньше и быстрее. Симптомы катаракты: медленное снижение зрения, появление мушек, помутнение в глазах. В результате заболевания человек постепенно теряет зрение (рис. 83).



**Рисунок 83. – Диабетическая катаракта**

## 2. Заболевания щитовидной железы

Изменения органа зрения при эндокринных расстройствах многообразны. В симптомокомплексе многих эндокринных заболеваний глазные симптомы занимают определенное место. Они имеют большое значение для установления диагноза.

Патологические изменения органа зрения при эндокринных заболеваниях могут беспокоить пациента в большей степени, чем другие их проявления, что побуждает его обратиться к офтальмологу, который в ряде случаев впервые и выявляет различные эндокринопатии.

Изменения органа зрения при разном характере и степени поражения щитовидной железы носят название «эндокринная офтальмопатия».

**Эндокринная офтальмопатия** – аутоиммунное заболевание, проявляющееся патологическими изменениями в мягких тканях орбиты с вторичным вовлечением глаза, характеризующееся в разной степени выраженным экзофтальмом и ограничением подвижности глазных яблок; возможны изменения роговицы, диска зрительного нерва, нередко возникает внутриглазная гипертензия. ЭОП диагностируют как при диффузном токсическом зобе (ДТЗ), так и при аутоиммунном тиреоидите, а также у пациентов без признаков заболеваний щитовидной железы (эутиреоидная болезнь Грейвса). Встречаемость данной патологии увеличивается, что связано с ростом числа пациентов с нарушением функции щитовидной железы. По данным литературы, частота ЭОП на фоне гиперфункции щитовидной железы составляет 73-93%, на фоне гипотиреоза – 4-8,1%, в 3-20% ЭОП случаев диагностируют на фоне эутиреоидного состояния.

Данный патологический процесс представляет серьезную медицинскую и социальную проблему, так как создает угрозу потери зрительных функций и снижает качество жизни человека. Многочисленные синонимы ЭОП отражают многообразие ее клинических проявлений и недостаточную ясность патогенеза. В последние годы получила признание аутоиммунная теория патогенеза ЭОП как самостоятельного заболевания, развивающегося по общим законам аутоиммунного процесса.

В основе эндокринной офтальмопатии лежит поражение мягких тканей глазницы, связанное с нарушением функции щитовидной железы разной степени выраженности. Причины, запускающие развитие эндокринной офтальмопатии, до сих пор не выяснены. Пусковыми факторами патологии считают ретровирусную или бактериальную инфекцию, воздействие токсинов на организм, а также курения, радиационного излучения, инсоляции и стрессов.

Аутоиммунная природа заболевания подтверждается механизмом его развития, при котором иммунная система пациента воспринимает клетчатку, окружающую глазное яблоко, как носителя рецепторов тиреотропных гормонов, вследствие чего начинает синтезировать против них антитела (антитела к рецептору ТТГ, сокращенно – АТ к рТТГ). Проникнув в клетчатку глазницы, антитела вызывают иммунное воспаление, сопровождающееся инфильтрацией. Клетчатка при этом начинает активно вырабатывать вещества, притягивающие жидкость – гликозаминогликаны.

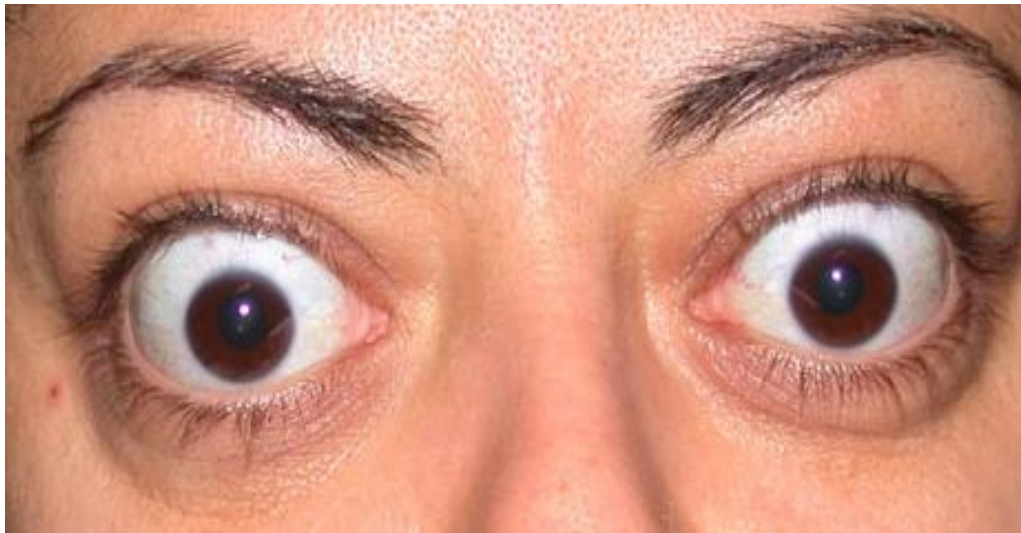Результатом данного процесса становится отек клетчатки глаза и увеличение объема глазодвигательных мышц, которые создают давление в костной основе глазницы, что обуславливает в дальнейшем специфическую симптоматику заболевания (в первую очередь – экзофтальм, выстояние глазного яблока кпереди с возникновением симптома «пучеглазия»). С течением времени воспалительный процесс затихает, а инфильтрат перерождается в соединительную ткань, т. е. образуется рубец, после образования которого экзофтальм становится необратимым.

Клинические наблюдения за пациентами с ЭОП позволяют выделить три самостоятельных формы заболеваний: тиреотоксический экзофтальм, отечный экзофтальм и эндокринную миопатию. В ходе развития патологического процесса тиреотоксический экзофтальм может перейти в отечный экзофтальм, который может завершиться картиной эндокринной миопатии.

Симптомы эндокринной офтальмопатии по имени автора:	
Дальримпля	широко раскрытые глазные щели вследствие ретракции век
Кохера	появление участка склеры между верхним веком и радужкой при взгляде вниз
Штельвага	редкое мигание
Мебиуса-Грефе	отсутствие координации движения глазных яблок
Похина	загиб век при их закрытии
Крауса	усиленный блеск глаз
Роденбаха	дрожание век
Еллинека	пигментация век

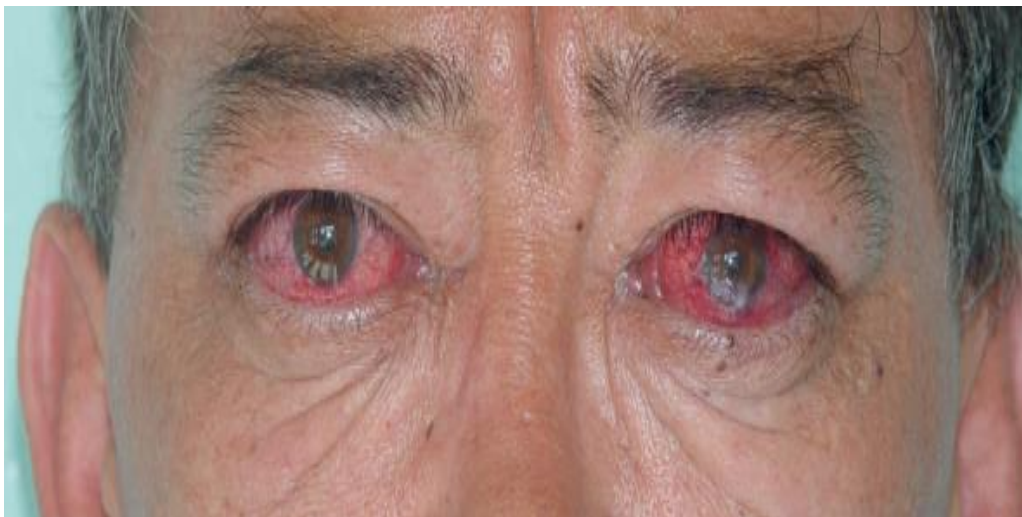
*Тиреотоксический экзофтальм* встречается всегда на фоне тиреотоксикоза, чаще у женщин. Может быть односторонним. Сопровождается тремором рук, тахикардией, снижением массы тела, нарушением сна. Пациенты жалуются на раздражительность, постоянное чувство жара.

Глазная щель у таких пациентов распахнута, хотя экзофтальма при этом нет либо он не превышает 2 мм. Увеличение глазной щели происходит за счет ретракции верхнего века (мышца Мюллера – средний пучок леватора верхнего века находится в состоянии спазма). При тиреотоксическом экзофтальме пациенты редко мигают, характерен пристальный взгляд. Могут быть обнаружены и другие микросимптомы: симптом Грефе (при взгляде книзу появляется отставание верхнего века и обнажается полоска склеры над верхним лимбом), нежный тремор век при их смыкании, но веки смыкаются полностью (рис. 84). Объем движений экстраокулярных мышц не нарушен, глазное дно остается нормальным, функции глаза не страдают. Репозиция глаза не затруднена. Использование инструментальных методов исследования, включая компьютерную томографию и ядерно-магнитный резонанс, доказывает отсутствие изменений в мягких тканях орбиты. Описанные симптомы исчезают на фоне медикаментозной коррекции дисфункции щитовидной железы.



**Рисунок 84. – Тиреотоксический экзофтальм**

Отечный экзофтальм (25-30 мм): отек периорбитальных тканей выраженный (чаще двусторонний), резко обозначены симптомы Грефе и Мебиуса, ограничение подвижности глазных яблок, диплопия. По мере прогрессирования процесса наступает полная офтальмоплегия, несмыкание глазных щелей, появляются хемоз конъюнктивы, изъязвления роговицы, на глазном дне застойные диски зрительных нервов, нарастают боли в орбите, с последующей атрофией, венозный стаз (рис. 85).

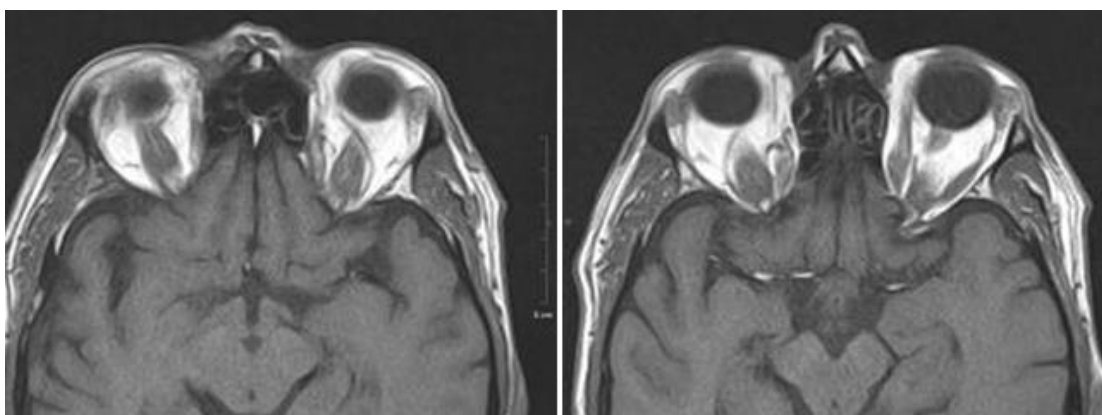


**Рисунок 85. – Отечный экзофтальм**

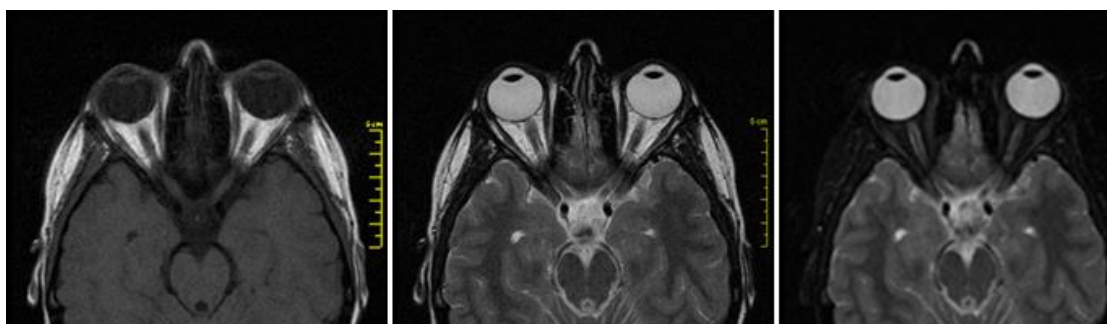
С учетом морфологических изменений в орбитальной клетчатке выделяют 3 стадии отечного экзофтальма:

- клеточная инфильтрация;
- переход в фиброз;
- фиброз.

В зависимости от локализации первичного патологического очага отечный экзофтальм может иметь следующие виды: 1) миогенный, или мышечный (преимущественно страдают глазодвигательные мышцы (рис. 86); 2) липогенный (страдает в первую очередь орбитальная клетчатка) (рис. 87); 3) смешанный вариант (когда вовлечены в патологический процесс глазодвигательные мышцы и орбитальная клетчатка).



**Рисунок 86. – Увеличенная толщина глазодвигательных мышц у пациентов с мышечным вариантом ЭОП**



**Рисунок 87. – Отек ретробульбарной клетчатки у пациентов с липогенным вариантом ЭОП**

*Компенсированная стадия.* Начинается с частичного птоза – верхнее веко по утрам несколько опускается, уже к вечеру веко занимает нормальное положение. Тремор закрытых век сохраняется. На этой стадии процесса глазная щель закрывается

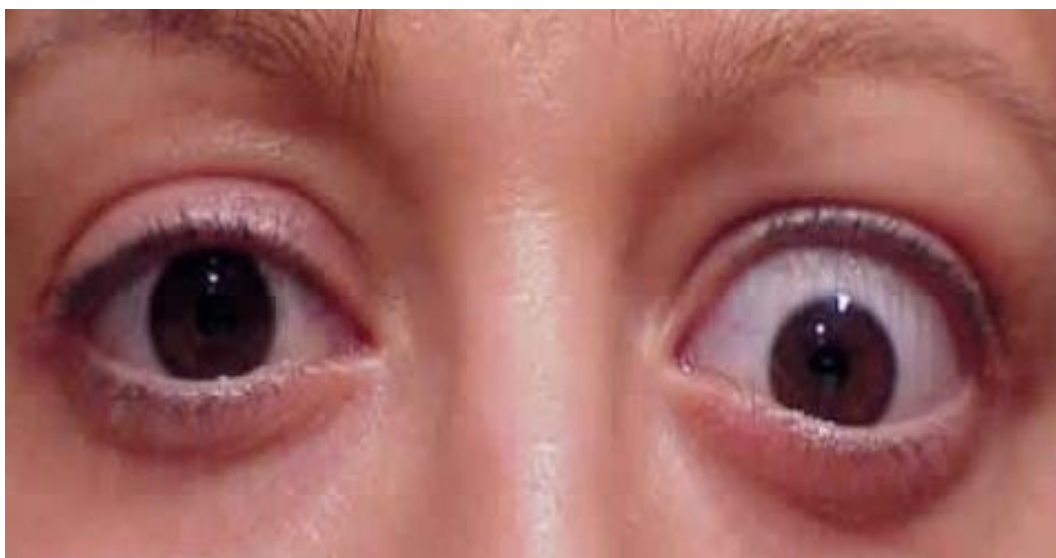

полностью. Позже этот птоз переходит в стойкую ретракцию верхнего века.

*Стадия субкомпенсации.* По нижнему веку, а также у наружного угла глазной щели появляется белый хемоз. Это сопровождается невоспалительным отеком тканей вокруг орбиты и повышенным давлением в глазу. Наблюдается резкий отек клетчатки глаза, отек и инфильтрация клеток наружных глазных мышц. Симптом креста – это патогномоничный признак отечного экзофтальма. Давление внутри глаза не изменяется только при прямом его положении. А при взгляде вверх, за счет сдавливания глаза увеличенными прямыми мышцами век, давление повышается.

*Стадия декомпенсации.* Характерно агрессивное нарастание симптомов – резкий экзофтальм, не смыкается глазная щель, глаз неподвижен. Появляется оптическая нейропатия, которая переходит в атрофию. Без терапии такой экзофтальм провоцирует обездвиживание глаз и фиброзирование тканей.

Эндокринная миопатия начинается со слабости чаще нижней и наружной прямых глазодвигательных мышц, что приводит к диплопии и ограничению отведения глаз кверху и кнаружи, развивается косоглазие, отклонение глазного яблока книзу. Глазодвигательные мышцы утолщаются и уплотняются, прогрессирует их коллагеновая дегенерация (рис. 88).



**Рисунок 88. – Эндокринная миопатия**

Для оценки тяжести ЭОП в странах СНГ пользуются классификацией В. Г. Барановой (1977), при которой выделяют три степени тяжести офтальмопатии:

I степень – небольшой экзофтальм ( $15,9 \pm 0,2$  мм), припухлость век, периодически возникающее непостоянное ощущение «песка в глазах», иногда слезотечение. Нарушение со стороны функции ГДМ отсутствует.

II степень (средней тяжести) – умеренный экзофтальм ( $17,9 \pm 0,2$  мм) с нерезкими изменениями со стороны конъюнктивы, легкое или умеренное нарушение функции экстраокулярных мышц, часто пациентов беспокоят ощущение рези («песка») в глазах, слезотечение, светобоязнь и нестойкая диплопия.

III степень (тяжелая форма) – резко выраженный экзофтальм ( $22,2 \pm 1,1$  мм), как правило, с нарушением смыкания век и изъязвлением роговицы, стойкая диплопия, резко выраженные нарушения функции ГДМ, признаки атрофии зрительных нервов.

Единой классификации ЭОП нет. В зарубежной литературе используется классификация NOSPECS, впервые предложенная в 1969 г. и усовершенствованная в 1977 г. Вернером.

Таблица 1. – Классификация NOSPECS эндокринной офтальмопатии

<i>Классификация NOSPECS эндокринной офтальмопатии</i>		
Класс	Стадия	Клинические проявления
0 (N)	Отсутствие патологических изменений со стороны глаз	
1 (O)	Ретракция верхнего века	
	a	незначительно выражены
	b	умеренно выражены
	c	резко выражены
2 (S)	Изменение мягких тканей орбиты (отек, инъекция конъюнктивы)	
	a	незначительно выражены
	b	умеренно выражены
	c	резко выражены
3 (P)	Экзофтальм (выпячивание глазных яблок)	
	a	незначительно выражен (3-4 мм больше нормы)
	b	умеренно выражен (5-7 мм больше нормы)
	c	резко выражен (= 8 мм)
4 (E)	Поражение мышц орбиты	
	a	диплопия без ограничения движений глазных яблок
	b	ограничение движения глазных яблок
	c	фиксированное глазное яблоко (одно или оба)
5 (C)	Поражение роговицы	
	a	сухость

<i>Классификация NOSPECS эндокринной офтальмопатии</i>		
	в	изъязвления
	с	помутнение, некроз, перфорация
6 (S)	Поражение зрительного нерва	
	а	незначительно выражено (острота зрения 1,0-0,3)
	в	умеренно выражено (острота зрения 0,3-0,1)
	с	резко выражено (менее 0,1)

Активность эндокринной офтальмопатии рекомендуется определять с помощью шкалы балльной оценки клинической активности CAS (Mourits et al. в редакции *ad hoc* International Committee 1992), согласно которой офтальмопатия считается активной при значениях  $CAS \geq 3$ .

Симптомы, используемые для диагностики активности аутоиммунной офтальмопатии (CAS)	Баллы
Спонтанная ретробульбарная боль	1
Боль при движении глазных яблок	1
Покраснение век	1
Гиперемия конъюнктивы	1
Хемоз	1
Отек слезного мясца	1
Периорбитальная отечность	1

Диагноз "эндокринная офтальмопатия" выставляется на основании комплекса инструментальных и лабораторных методов исследования, проводимых эндокринологом и офтальмологом. Эндокринологическое обследование предполагает определение уровня гомонов щитовидной железы, выявление антител к тканям железы, ультразвуковое исследование щитовидной железы. Если при УЗИ в структуре железы выявляются узлы более 1 см в диаметре, показано проведение пункционной биопсии.

*Обследование у офтальмолога* включает визометрию, периметрию, исследования конвергенции. Обязательно проведение исследования глазного дна – офтальмоскопии, определение уровня внутриглазного давления – тонометрии. При необходимости для уточнения диагноза можно провести МРТ, КТ, УЗИ орбиты.

Единой схемы лечения ЭОП, оптимальной для всех случаев заболевания, нет. Лечение должно проводиться совместно

офтальмологом и эндокринологом с учетом степени тяжести заболевания и нарушения функции щитовидной железы. В первую очередь это коррекция функционального состояния щитовидной железы. У пациентов с тиреотоксикозом наблюдается более тяжелое течение ЭОП, чем у лиц в эутиреоидном состоянии. Своевременное достижение и длительное поддержание эутиреоидного состояния приводит к уменьшению офтальмологических проявлений у большинства, особенно при ЭОП с начальными проявлениями.

Симптоматическая терапия проводится независимо от стадии компенсации заболевания. При наличии жалоб на чувство песка, слезотечения или сухости в глазах для защиты роговицы используют препараты искусственной слезы, мази или гели на ночь, ношение солнцезащитных очков.

Исходя из современных представлений о патогенезе ЭОП с целью воздействия на иммунный воспалительный процесс в тканях орбиты используют глюкокортикоиды, обладающие иммуносупрессивным, противовоспалительным, противоотечным действием.

Показания для проведения специальной противовоспалительной и иммуносупрессивной терапии: прогрессирующий экзофтальм с симптомами воспаления, выраженный периорбитальный отек в сочетании с хемозом, сосудистым застоем, ретракцией век и экзофтальмом, рецидив офтальмопатии, умеренная компрессионная нейропатия зрительного нерва.

При пероральном назначении глюкокортикоиды рекомендуют в достаточно большой дозе на длительный период времени. Суточная доза преднизолона составляет 30-80 мг с постепенным снижением через 2-4 недели и полной отменой через 3-4 месяца. Существуют иные варианты лечения, когда назначают высокие дозы преднизолона (100 мг) с постепенной отменой. Частой проблемой данной терапии является рецидив ЭОП, при этом не только в случае отмены глюкокортикоидов, но и при снижении их дозы. Другим недостатком перорального приема ГК является необходимость назначения достаточно большой дозы на длительный период.

В настоящее время широко используется пульс-терапия глюкокортикоидами, которая может проводиться по следующим схемам:

- метилпреднизолон 125-250 мг внутривенно № 3-5 через день, затем перевод пациента на таблетированные глюкокортикоиды в дозе 1-1,5 мг/кг/сутки по альтернирующей схеме в течение 8-12-24 недель, при необходимости до 6 месяцев;

- метилпреднизолон 125-250 мг внутривенно № 3 через день, через 2 недели повторный курс в сочетании с пероральным приемом метилпреднизолона в дозе 1-1,5 мг/кг/сутки между циклами пульс-терапии и после нее;

- метилпреднизолон внутривенно 250 мг 1 раз в неделю 6-12 недель, далее пероральный прием метилпреднизолона в супрессивной дозе. Суммарная доза метилпреднизолона на один курс пульс-терапии не должна превышать 8 граммов.

*Аналоги соматостатина.* Одним из возможных медиаторов патологического процесса в орбитах является инсулиноподобный фактор роста 1, поэтому в качестве лечения предложен длительно действующий аналог соматостатина – октреотид, применение которого в лечении ЭОП связано с присутствием в ретробульбарных тканях рецепторов к соматостатину. Препарат назначают по 100 мкг 3 раза в день подкожно в течение 3 месяцев. Используется также длительно действующий аналог – соматулин, 1 раз в 10 дней.

Альтернативный метод лечения ЭОП – использование цитостатиков, применение которых основано на влиянии иммунитета на клеточное звено. Наиболее часто назначают циклоспорин А на изотоническом растворе хлорида натрия в дозе 3-5 мг/кг внутривенно капельно. Предпочтительнее использовать цитостатики в комбинации с другими методами лечения (например, в сочетании с малыми дозами глюкокортикоидов и радиоактивным облучением орбит).

Облучение орбит. При резко выраженном отеком экзофтальме и неэффективности лечения одними глюкокортикостероидами используют дистанционное облучение орбит с прямых и боковых полей с защитой переднего отрезка глаз. Рентгенотерапия, обладая противовоспалительным действием, приводит к снижению выработки цитокинов и

секреторной активности фибробластов. Данный метод неэффективен в стадии фиброза.

Экстракорпоральная гемокоррекция в лечении ЭОП. Плазмаферез – избирательное удаление плазмы из организма с последующим замещением ее свежезамороженной донорской плазмой. При этом выводится ряд факторов, участвующих в регуляции функций лейкоцитов, тем самым подавляется воспалительная реакция. Аутоиммунный генез ЭОП оправдывает целесообразность плазмафереза, который способствует снижению титра аутоантител, IgG, длительно действующего тиреоидного стимулятора, Т3 и Т4, тироксинсвязанного глобулина. После плазмафереза наблюдается уменьшение периорбитального отека, уменьшается протрузия глазных яблок, толщина глазодвигательных мышц, объем ретробульбарной клетчатки. Эффективность данного метода выше, когда отечный экзофтальм развился быстро и длительность его небольшая.

Гемосорбция оказывает иммунорегулирующее, детоксикационное действие, повышает чувствительность клеток к глюкокортикостероидам. Как правило, гемосорбцию сочетают со стероидной терапией. Курс лечения состоит из 2-3 сеансов с интервалом в 1 неделю. Таким образом, экстракорпоральная гемокоррекция в комплексном лечении ЭОП путем очищения крови способствует уменьшению выраженности патологических процессов.

Для лечения ЭОП применяют реконструктивные операции: декомпрессия орбиты, корригирующие операции на глазодвигательных мышцах и веках.

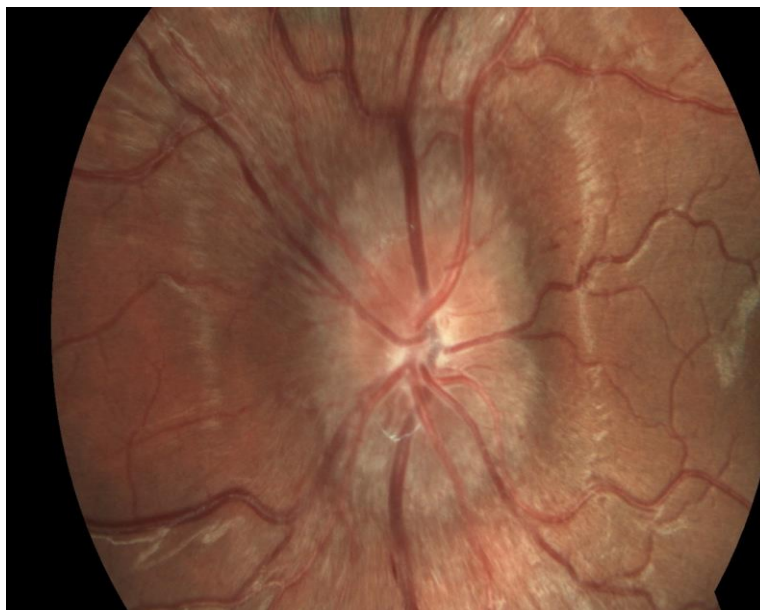### **3. Заболевания гипофиза**

В основе заболеваний гипоталамо-гипофизарной системы лежат опухолевые процессы, генетические нарушения, нейроинфекции, черепно-мозговые травмы и процессы, приводящие к нарушению синхронизации деятельности ферментативных систем, участвующих в синтезе гормонов гипоталамуса и гипофиза. К нарушениям гипоталамо-гипофизарной системы относят акромегалию, гипопитуитаризм, гигантизм, болезнь Иценко-Кушинга, несахарный диабет.

Акромегалия – нейроэндокринное заболевание, при котором происходит поражение гипоталамо-гипофизарной системы и характеризуется избыточной секрецией соматотропного гормона, вырабатываемого в передней доле гипофиза. В основе акромегалии в большинстве случаев лежит гормонально-активная аденома гипофиза. Она наблюдается как у женщин, так и у мужчин, первично диагностируется преимущественно в возрасте 20-40 лет.

Один из ранних глазных симптомов акромегалии – угасание, а иногда и полное исчезновение макулярных рефлексов, объясняемое влиянием соматотропного гормона на состояние фоторецепторного комплекса.

У пациентов с акромегалией на почве дисфункции гипофиза развивается ангиопатия сетчатки, снижается центральное зрение, нарушается цветоощущение, развивается застой диска зрительного нерва (рис. 89).



**Рисунок 89. – Застой диска зрительного нерва у пациента с акромегалией**

При исследовании поля зрения наблюдаются выпадение с височной стороны, а также центральные относительные и абсолютные скотомы. Заболевание может закончиться атрофией зрительных нервов и полной слепотой. У пациентов с акромегалией могут быть и такие офтальмологические

проявления, как миопатия глазодвигательных мышц, экзофтальм, сходящееся и расходящееся косоглазие.

### *Аденома гипофиза*

Среди всех опухолей, поражающих гипофиз, аденома занимает первое место. Аденома гипофиза – доброкачественная опухоль, развивающаяся из передней доли гипофиза. Опухоли подразделяются как секретирующие и несекретирующие. Симптомы опухоли гипофиза проявятся в зависимости от того, в каком месте будет располагаться сама опухоль и на выработку какого гормона повлияет. При опухоли гипофиза симптомы чаще всего имеют неврологический характер:

- сильные головные боли с нечеткой локализацией;
- невралгия;
- невриты;
- ВСД;
- бессонница;
- нистагм, нарушение зрения;
- хронический насморк;
- слабоумие, деменциальные расстройства;
- потеря сознания.

Признаки опухолей гипофиза могут проявляться и внешне:

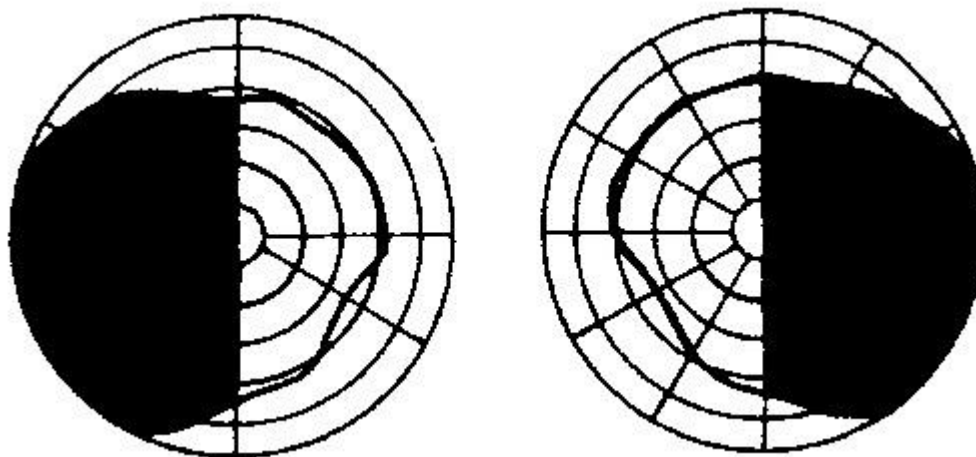
- увеличение скул и носа;
- ожирение;
- большая черепная коробка;
- увеличенная грудная клетка;
- увеличение конечностей, в частности стоп и ладоней.

Клинические проявления аденомы гипофиза зависят от типа опухоли и окружающих опухоль структур и степени их сдавления. Опухоль небольших размеров (микроаденома – до 10 мм в диаметре), локализуемая в пределах турецкого седла, проявляет себя эндокринными расстройствами.

Офтальмологическая симптоматика обусловлена локализацией и направлением преимущественного роста опухоли. Аденома гипофиза может распространяться в разных направлениях. Чаще опухоль распространяется за пределы турецкого седла через естественное отверстие в диафрагме седла и растет вверх по направлению к зрительному пути на основании

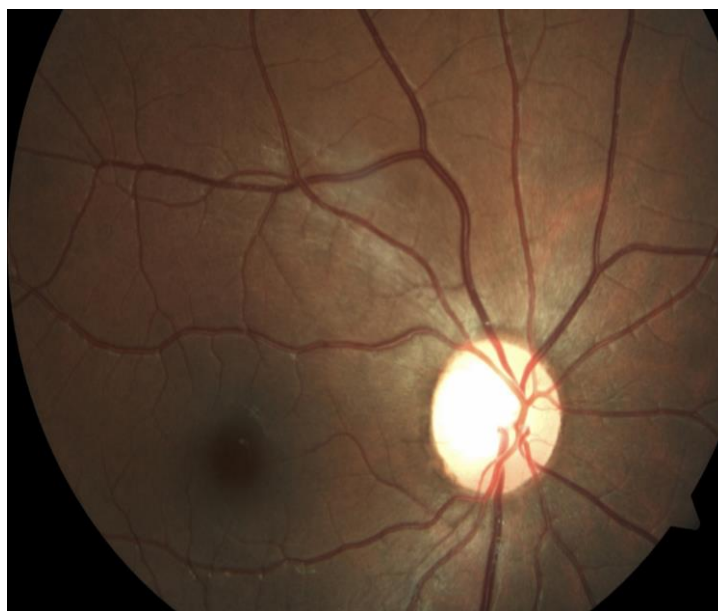

мозга; к хиазме и интракраниальному отрезку зрительных нервов – интра-супраселлярный рост. Супраселлярный рост опухоли приводит к развитию хиазмального синдрома, который проявляется битемпоральными дефектами поля зрения (рис. 90).



**Рисунок 90. – Полная битемпоральная гемианопсия**

На глазном дне побледнение дисков зрительных нервов по типу первичной нисходящей атрофии (рис. 91).



**Рисунок 91. – Первичная нисходящая атрофия зрительного нерва**

При наиболее часто встречающемся срединном варианте расположения хиазмы опухоль начинает сдавливать центральные

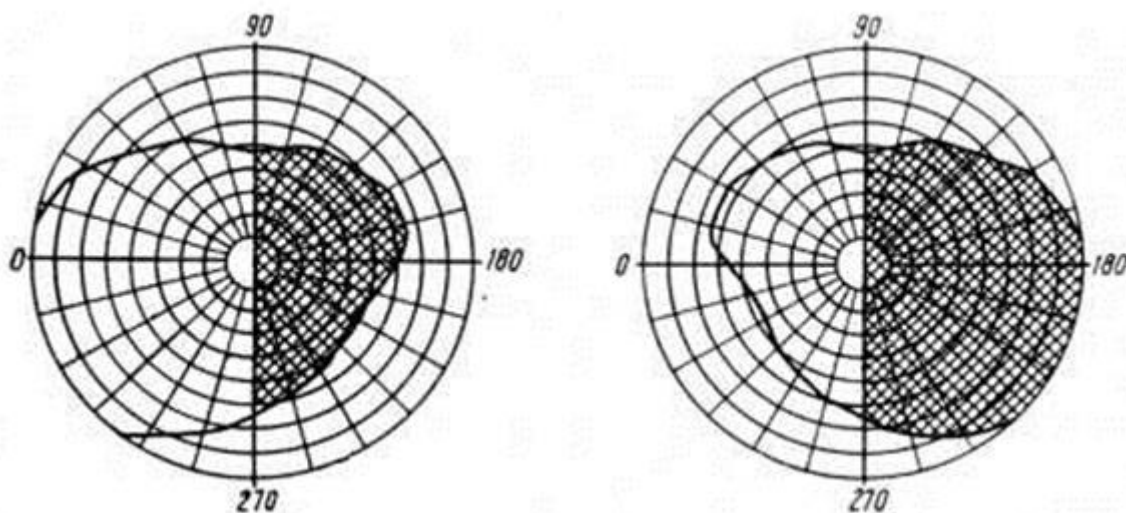
перекрещенные волокна нижней поверхности хиазмы, идущие от носовых половин сетчатки. Клинически это проявляется появлением дефектов в верхних височных квадрантах поля зрения на обоих глазах – начальный хиазмальный синдром. Острота зрения на данном этапе развития заболевания, как правило, сохраняется высокой. Диски зрительных нервов обычной окраски. Постепенно, по мере роста опухоли, усугубляются битемпоральные дефекты поля зрения, начальный хиазмальный синдром переходит в развернутый хиазмальный синдром с полным или почти полным выпадением височных половин поля зрения. Отмечается побледнение дисков зрительных нервов преимущественно в височной половине – развивается первичная нисходящая атрофия зрительных нервов.

Понижение остроты зрения имеет место при воздействии опухоли на интракраниальный отрезок зрительных нервов, когда в процесс вовлекается папилломакулярный пучок. Это происходит либо при непосредственном сдавлении зрительного нерва опухолью, либо в результате смещения его опухолью и придавливания нерва к серповидной связке или костным структурам интракраниального отверстия зрительного канала.

Клинически симптом воздействия на интракраниальный отрезок зрительного нерва проявляется центральной или парацентральной скотомой. Но чаще это сочетается с периферическими височными дефектами поля зрения.

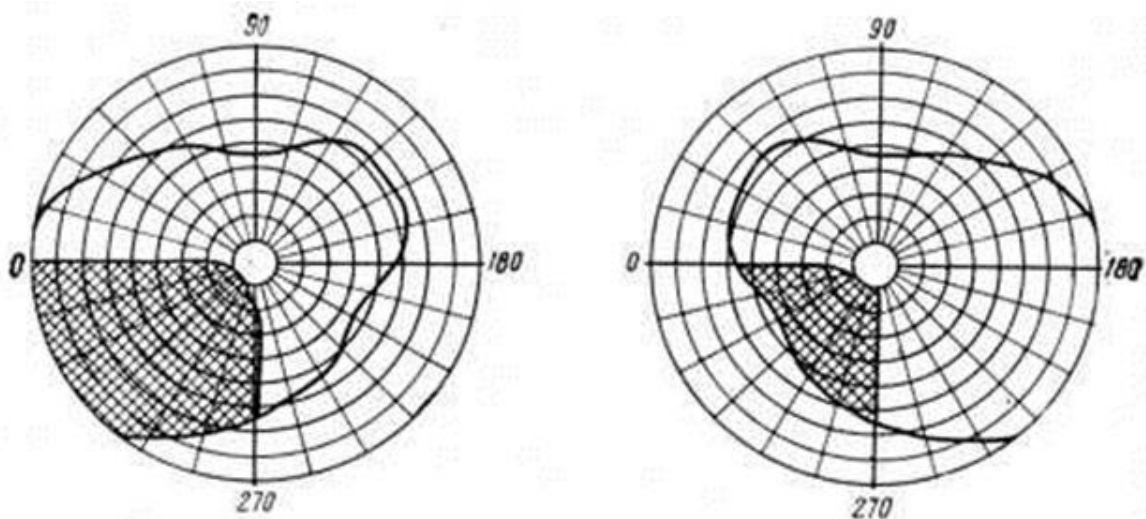
Снижение остроты зрения может быть на одном или на обоих глазах. Сочетание снижения остроты зрения на одном глазу или на обоих, но разной степени выраженности, и битемпоральных дефектов поля зрения приводит к развитию асимметричного хиазмального синдрома, свидетельствующего об асимметричном росте опухоли. Снижение остроты зрения указывает на преимущественный рост опухоли кпереди – супраселлярно-антеселлярно или о заднем расположении хиазмы. При таком расположении хиазмы опухоль локализуется перед хиазмой, воздействуя в первую очередь или преимущественно на интракраниальные отрезки зрительных нервов. Внимание пациента также могут привлекать парацентральные битемпоральные скотомы. Острота зрения при этом бывает высокой. Наличие таких дефектов поля зрения свидетельствует о

сдавлении задне-верхних отделов хиазмы, вблизи расположения папилло-макулярного пучка. Подобная симптоматика имеет место при росте опухоли интраселлярно и преимущественно кзади – супраселлярно-ретрохиазмально или при переднем расположении хиазмы. Характерной первой жалобой пациентов при таком варианте роста опухоли может быть жалоба на затруднение при чтении, Опухоль может распространяться не столько кверху, сколько латерально, в сторону кавернозного синуса – латероселлярный рост. Зрительные нарушения, которые присутствуют при этом росте опухоли, чаще представлены асимметричным хиазмальным синдромом со значительным, вплоть до практической слепоты, понижением остроты зрения на одном глазу. Может также развиваться одноименная (односторонняя) гомонимная гемианопсия в результате воздействия опухоли на зрительный тракт (рис. 92). Дефекты поля зрения появляются в половине поля зрения на стороне, противоположной локализации опухоли.



**Рисунок 92. – Полная правосторонняя гомонимная гемианопсия**

Дефекты поля зрения при латероселлярном росте опухоли и развитии асимметричного хиазмального синдрома или гомонимной гемианопсии появляются в носовой половине поля зрения на глазу на стороне преимущественного роста опухоли (рис. 93). Это может спровоцировать ошибочную диагностику глаукомы.



**Рисунок 93. – Левосторонняя гомонимная гемианопсия**

Глазодвигательные расстройства при аденоме гипофиза встречаются редко. Чаще поражается глазодвигательный нерв. Начинается процесс с полного или частичного птоза. Ограничение подвижности глазного яблока вверх-вниз развивается позднее. Полная офтальмоплегия – явление редкое и обычно развивается остро в случае кровоизлияния в опухоль. Небольшой (1-3 мм) экзофтальм – еще один симптом, который может свидетельствовать о латероселлярном росте опухоли. Он развивается при затруднении оттока крови по венам глазницы в кавернозный синус в случае инфильтрации его опухолью.

Другая причина экзофтальма – непосредственное распространение опухоли в глазницу, обычно по венозным коллекторам, через верхнюю глазную щель.

*Диагностика и лечение аденом гипофиза.* Диагностика аденомы гипофиза в настоящее время не представляет особых сложностей. Диагностируется с помощью КТ и МРТ (особо значимо при микроаденоме) головного мозга. При жалобах пациента на зрительные нарушения первостепенное значение имеет тщательное исследование поля зрения для выявления характера дефектов поля зрения. При наличии атрофии зрительного нерва так называемой «неясной этиологии» в обязательном порядке следует провести КТ или МРТ головного мозга.

При недостаточной деятельности *паращитовидных желез* в результате гипокальциемии вместе с судорогами, тахикардией, расстройствами дыхания развивается катаракта. Помутнение хрусталика при тетании может возникнуть в течение нескольких часов.

При биомикроскопии в корковом слое хрусталика, под передней и задней капсулами видны точечные и штрихообразные помутнения серого цвета, перемежающиеся с вакуолями и водными щелями, затем катаракта прогрессирует. Ее удаляют хирургическим путем. Лечение гипокальциемии состоит в назначении препаратов паращитовидной железы и солей кальция.

При гиперфункции коры и мозгового вещества надпочечников развивающаяся гипертензия вызывает в сетчатке изменения, свойственные вторичной артериальной гипертензии. При гипофункции (болезнь Аддисона) нарушается электролитный и углеводный обмен. У пациента отсутствует аппетит, развивается общая слабость, уменьшается масса тела, отмечаются гипотермия, артериальная гипотензия и пигментация кожи, в том числе кожи век и конъюнктивы. В случае длительного течения болезни окраска радужки и глазного дна становится более темной. Лечение проводит эндокринолог.

## **VII. ИЗМЕНЕНИЯ ОРГАНА ЗРЕНИЯ ПРИ ЗАБОЛЕВАНИЯХ ЦЕНТРАЛЬНОЙ НЕРВНОЙ СИСТЕМЫ**

### **1. Опухоли головного мозга**

Частота глазных симптомов, их разнообразие, как правило, обусловлены характером и локализацией опухоли. При опухолях желудочковой системы и задней черепной ямки офтальмологические симптомы наблюдаются чаще, чем при опухолях больших полушарий. В практической деятельности важен сам факт раннего появления офтальмологических признаков или жалоб, которые заставляют пациента в первую очередь обратиться к офтальмологу.

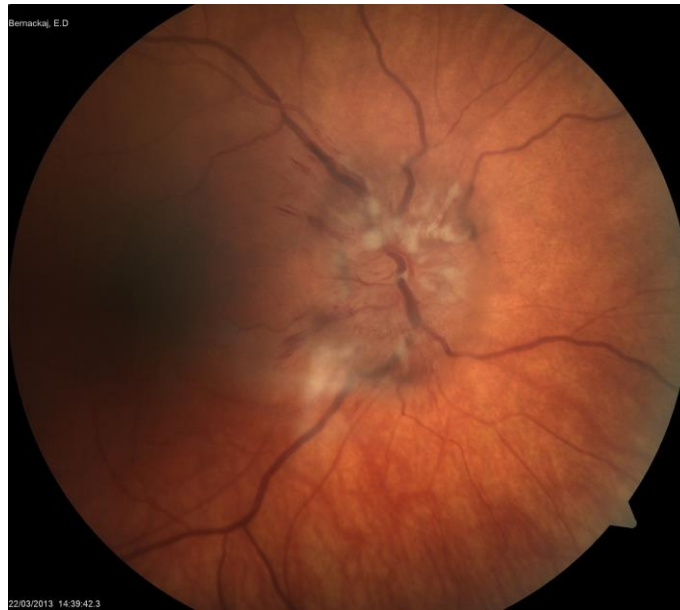
При опухолях головного мозга в числе наиболее частых симптомов – застойный диск зрительного нерва и нарушения функций экстраокулярных мышц. Зрачковые расстройства и изменение положения глаза в орбите (одно- или двусторонний экзофтальм) встречаются не так часто.

#### ***Застойный диск зрительного нерва***

Заболевание имеет характерную офтальмоскопическую картину, возникает как следствие повышения внутричерепного давления, которое может быть вызвано опухолью мозга, кровоизлиянием, абсцессом, кистами и т.д. Наиболее часто застойные диски наблюдаются при опухолях задней черепной ямки, особенно при опухолях мозжечка, опухолях желудочков больших полушарий, и почти не наблюдаются при опухолях гипофиза. Чем быстрее растет опухоль, тем раньше развивается застойный диск. При злокачественных опухолях застойные диски встречаются чаще, чем при доброкачественных.

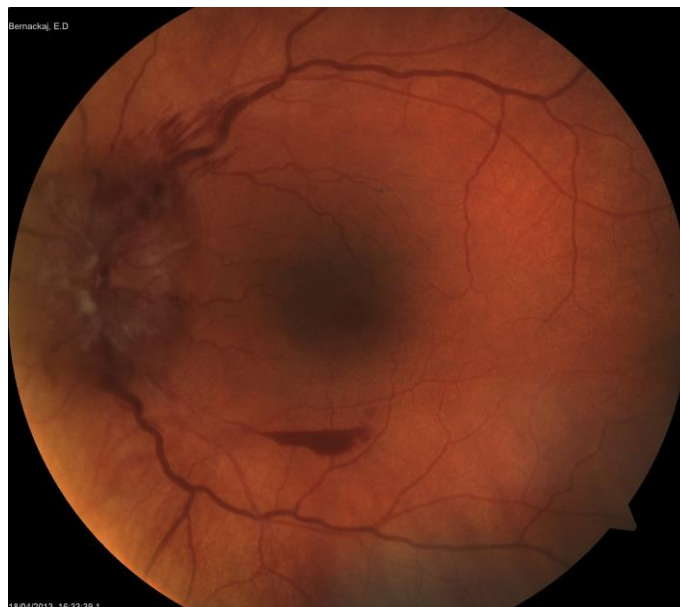В развитии застойного диска различают пять стадий: 1) начальный застойный диск; 2) выраженный застойный диск; 3) резко выраженный застойный диск; 4) застойный диск с переходом в атрофию; 5) атрофия зрительного нерва.

На начальных стадиях застоя определяются легкая завуалированность границ и умеренная гиперемия диска зрительного нерва (рис. 94).



**Рисунок 94. – Начальный застойный диск**

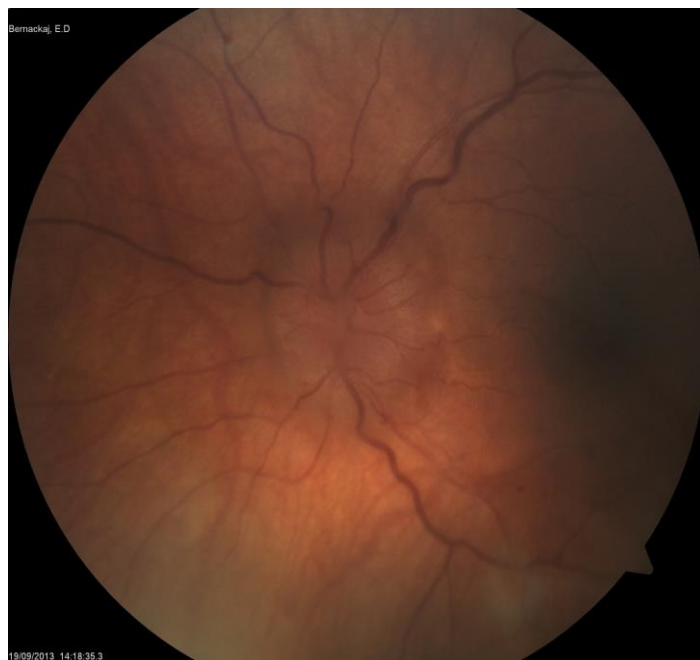В этот период офтальмоскопическая картина может симулировать неврит зрительного нерва. Функции глаза при этом не изменяются. Постепенно отек распространяется к центру и на весь диск, увеличивается выстояние диска в стекловидное тело. В области диска сосуды как бы взбираются на проминирующий нерв, местами погружаясь в отечную ткань (рис. 95).



**Рисунок 95. – Резко выраженный застойный диск**

Вены расширены, извиты, артерии сужены. В стадии выраженного отека наблюдаются кровоизлияния, чаще всего линейные, в ткань диска и прилежащую к нему сетчатку, венчиком окружая отечный диск. При длительном существовании отека, если причина, вызвавшая застой диска зрительного нерва, не устраняется, диск приобретает сероватый оттенок. Одновременно уменьшаются выстояние и диаметр диска, вены становятся менее широкими, кровоизлияния постепенно рассасываются, наступает атрофия волокон зрительного нерва с быстро прогрессирующим понижением остроты зрения.

Для застойного диска зрительного нерва характерно длительное сохранение зрительных функций. В начальных стадиях появляются периодические, кратковременные затуманивания, особенно после физических нагрузок, что связано с колебаниями внутричерепного давления. Острота зрения и поля зрения длительное время остаются нормальными даже при резко выраженном отеке зрительного нерва. Затем медленно снижается центральное зрение, суживается периферическое зрение. С переходом застойного диска в атрофию центральное зрение быстро падает и быстро сужается поле зрения (рис. 96).



**Рисунок 96. – Застойный диск с переходом в атрофию**



*Синдром Фостера-Кеннеди* развивается при опухолях и другой патологии в области базальной части лобной доли мозга, реже возможно проявление синдрома при оптико-хиазмальных арахноидитах, заболеваниях сосудов головного мозга. Синдром Фостера-Кеннеди характеризуется атрофией зрительного нерва на одном глазу и застойным диском зрительного нерва на другом, что объясняется сдавлением интракраниальной части зрительного нерва, чаще всего опухолью, в результате возникает простая атрофия зрительного нерва. В дальнейшем при повышении внутричерепного давления развивается застойный диск на другом глазу, отек же диска зрительного нерва после наступившей его атрофии не развивается, так как в результате сдавливания зрительного нерва блокируется сообщение между субарахноидальным пространством мозга и межболочным пространством зрительного нерва.

### ***Нарушения функций экстраокулярных мышц***

Сведения о частоте глазодвигательных расстройств при опухолях головного мозга немногочисленны. Считают, что встречаются они в 10-15% случаев [Трон Е. Ж., 1966; Huber A., 1976]. Наиболее часто возникают признаки нарушения иннервации отводящего нерва, парезы и параличи глазодвигательного нерва редки и крайне редко наблюдаются поражения блокового нерва. Параличи обычно приводят к нарушению бинокулярного зрения, особенно если страдают верхние прямые мышцы и развивается вертикальная диплопия. У пациентов с тяжелым парезом, особенно с горизонтальным, бинокулярное зрение отсутствует во всех частях поля зрения.

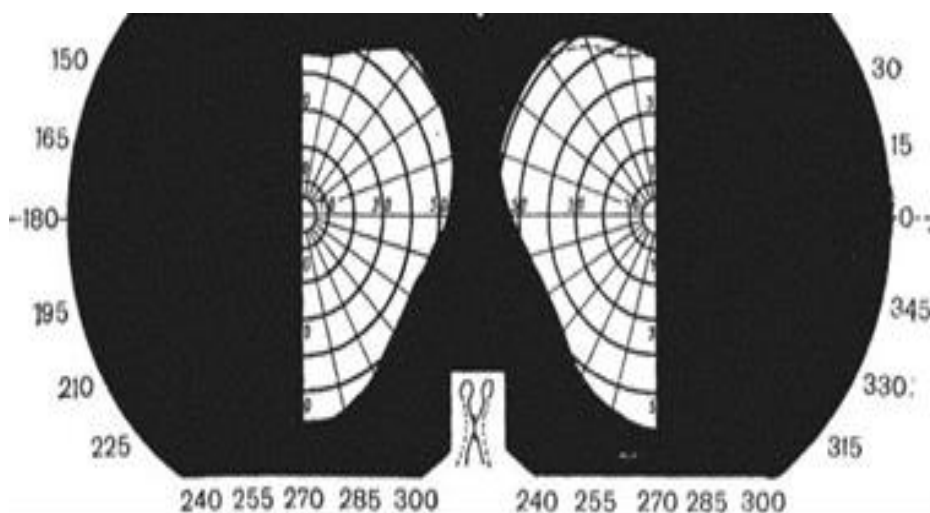
*Нистагм* – произвольные ритмичные движения одного или обоих глаз при определенном или любом направлении взора. Нистагм может быть маятникообразным, когда движения глаза в обе стороны совершаются с одинаковой скоростью и в одинаковом объеме и толчкообразным, при котором имеются две фазы ритма: в одну сторону глаз движется быстро (быстрая фаза нистагма), в противоположную – медленно (медленная фаза нистагма). Направление движения нистагма определяют по направлению движения его быстрой фазы. По направлению движения различают также горизонтальный, вертикальный,

ротаторный и смешанный нистагм. Последний характеризуется присутствием нескольких компонентов.

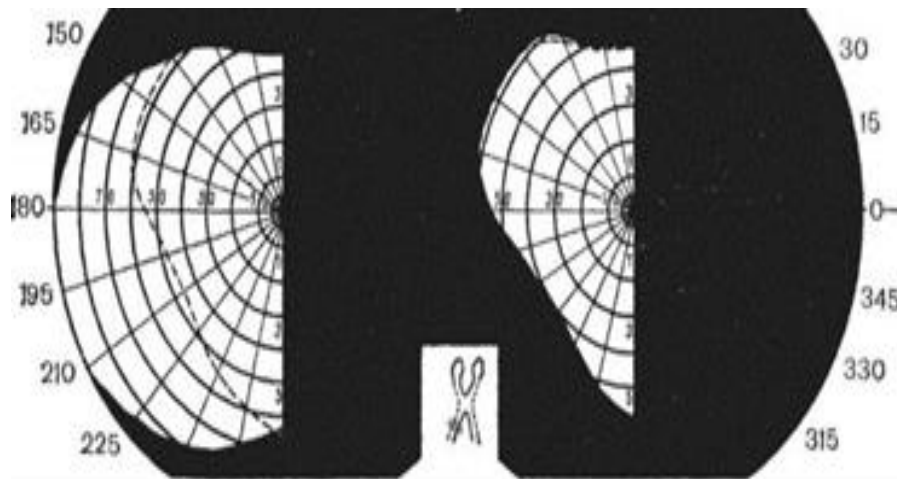
Центральный нистагм, как правило, встречается при опухолях субтенториальной локализации, особенно в области мостомозжечкового угла. При опухолях ствола центральный патологический нистагм – почти всегда постоянный симптом. Возможен вестибулярный центральный нистагм и при супратенториальных опухолях (опухолях лобной, височной долей), но в этих случаях он обусловлен смещением головного мозга растущей опухолью.

*Изменения поля зрения.* Опухоли головного мозга почти в половине случаев сочетаются с изменениями поля зрения (рис. 97). Нередко эти изменения позволяют поставить топический диагноз опухолевого поражения.

Основные виды изменений поля зрения, встречающиеся при опухолях головного мозга, следующие: 1) концентрическое сужение поля зрения (симметричное или эксцентричное); 2) односторонние секторообразные дефекты поля зрения; 3) абсолютные или относительные скотомы (центральные, парацентральные, цекоцентральные); 4) гетеронимные темпоральные и биназальные гемианопсии; 5) гомонимные гемианопсии (рис. 98).



**Рисунок 97. – Битемпоральная гемианопсия при поражении хиазмы в медиальной части**

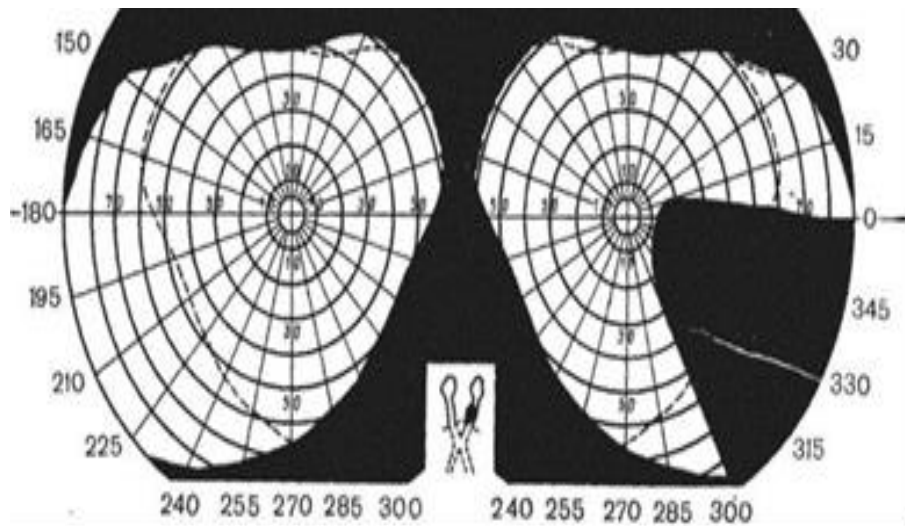


**Рисунок 98. – Правосторонняя гомонимная гемианопсия при поражении левого оптического тракта**

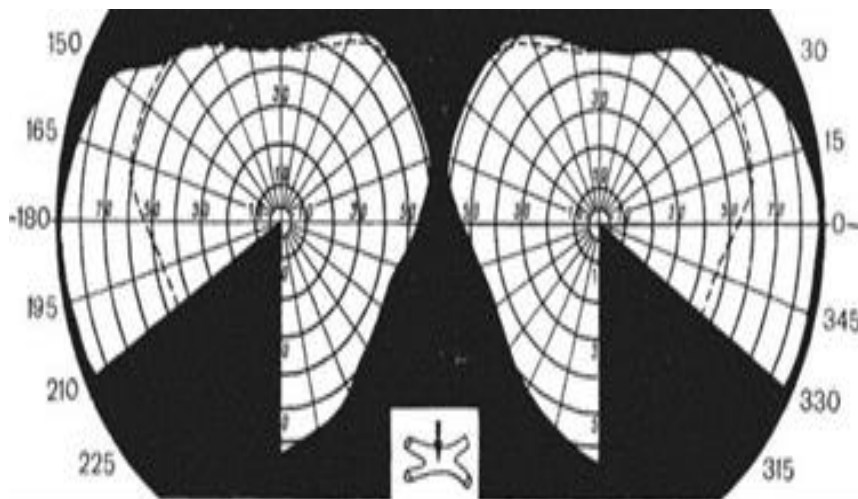
Основное значение для топической диагностики поражения зрительно-нервного пути имеют гемианопические дефекты поля зрения (рис. 99). Они могут быть одно- или двусторонними, полными, частичными, квадрантными и, наконец, могут быть представлены в виде гемианопических скотом (рис. 100).

Концентрическое сужение поля зрения у пациентов с опухолью головного мозга обычно обусловлено развивающейся вторичной постзастойной атрофией зрительного нерва. Двустороннее трубчатое сужение поля зрения иногда оказывается результатом двусторонней гомонимной гемианопсии с сохранением макулярной области у пациентов с опухолью, локализующейся в области шпорной борозды. Одностороннее концентрическое сужение поля зрения наблюдается в случаях вовлечения в патологический процесс внутричерепной части зрительного нерва между оптическим отверстием и хиазмой. Это может наблюдаться при опухолях самого зрительного нерва, менингиомах бугорка турецкого седла, гребешка основной кости или ольфакторной ямки.

Большое значение в ранней диагностике опухолевого поражения зрительно-нервных путей приобретает выявление абсолютных или относительных скотом.



**Рисунок 99. – Односторонняя нижневисочная квадрантопсия у пациентки с опухолью правого зрительного нерва**



**Рисунок 100. – Гемиянопические битемпоральные дефекты поля зрения при сдавлении хиазмы сверху**

***Значение отдельных офтальмологических симптомов в топической диагностике опухолей головного мозга***

Целый ряд офтальмологических симптомов имеет значение в топической диагностике опухолей головного мозга. При анализе их представляется целесообразным использовать деление опухолей головного мозга на супратенториальные и субтенториальные. К первым относятся опухоли больших полушарий, sellarной и parasellarной областей, диэнцефалона, включая III желудочек, таламус, базальные ганглии, четверохолмия и шишковидную железу. Вторую группу составляют опухоли мостомозжечкового угла, мозжечка, моста и

продолговатого мозга. Обоснованием для подобного деления опухолей головного мозга явилась особенность расположения мозжечкового намета, который как бы осуществляет естественный раздел между опухолями описанных групп.

### ***Глазные симптомы при опухолях супратенториальной зоны***

*Опухоли лобной доли* не имеют четких локализационных офтальмологических симптомов. Описанный ранее синдром Фостера-Кеннеди у пациентов с опухолью лобной доли встречается, как оказалось, весьма редко (от 1 до 5%), появляется на поздних стадиях роста опухоли. Чаще этот синдром неполный и включает первичную атрофию зрительного нерва с сохранением зрительных функций, концентрическое сужение поля зрения или центральную скотому на одной стороне и нормальный диск или отек его на другой стороне.

Застойный диск зрительного нерва при опухолях лобной доли обнаруживают приблизительно у 63% пациентов. Он может иметь разную степень выраженности – от начальных проявлений застоя до выраженного отека диска с папиллярными и парапапиллярными кровоизлияниями. Распространение опухоли на хиазмальную область приводит к появлению хиазмального синдрома в виде битемпоральной гемианопсии. Застойные диски в подобных случаях приобретают осложненное течение, что менее благоприятно для зрительных функций.

*Опухоли височной доли* характеризуются появлением дифференцированных зрительных галлюцинаций, длящихся кратковременно (от одной до нескольких секунд). Нередко они сочетаются со вкусовыми и обонятельными галлюцинациями. Иногда зрительные галлюцинации являются аурой приступов генерализованной или джексоновской эпилепсии.

Почти у половины пациентов диагностируется гомонимная гемианопсия. Она может быть трактусовой или возникать в результате сдавления или повреждения волокон *radiatio optica*. Один из ранних симптомов, имеющих значение для топической диагностики, – верхне-квадрантная гемианопсия, которая развивается в результате перерыва вентральных волокон оптической радиации, заходящих в височную долю. По мере

роста опухоли верхне-квадрантная гемианопсия переходит в полную гомонимную гемианопсию.

Застойные диски у пациентов с опухолями височной доли встречаются несколько чаще, чем в предыдущей группе, и составляют 60-70%. Выявляются они довольно рано, что объясняется ранним повышением внутричерепного давления. Полная атрофия зрительного нерва встречается редко.

Одним из важных локализационных симптомов можно считать односторонний мидриаз. Он развивается в результате непосредственного давления опухоли на глазодвигательный нерв и появляется на стороне расположения опухоли. Однако следует учитывать возможность возникновения одностороннего контралатерального мидриаза в результате дислокации головного мозга. Описываемый в литературе миоз при опухолях височной доли расценивают как раннюю стадию раздражения глазодвигательного нерва. При больших опухолях возможен полный парез глазодвигательного нерва с дивергирующим отклонением глаза за счет слабости медиальной прямой мышцы и односторонний птоз. Офтальмологическая симптоматика нередко сочетается с контралатеральным центральным параличом лицевого нерва без лагофтальма за счет сохранения проводимости ветви лобного нерва.

*Опухоли теменной доли* также имеют локализационные симптомы, позволяющие с некоторой долей вероятности высказать мнение о расположении опухолевого очага. К ним относятся нижние гомонимные квадрантопии, которые возникают вследствие нарушения проводимости верхней части *radiatio optica*. Распространение процесса на всю оптическую радиацию приводит к развитию гомонимной гемианопсии.

Локализационными признаками опухолей теменной доли служит агнозия, особенно алексия или дислексия и аграфия, а также потеря быстрой фазы оптокинетического нистагма при повороте головы в сторону, противоположную локализации опухоли. Могут быть горизонтальный паралич взора и парезы «глазодвигательного» нерва, которые следует рассматривать как дислокационные симптомы.

Застойный диск при опухолях теменной доли развивается гораздо реже. Частота его не превышает 59%. Изменения поля

зрения по хиазмальному типу при опухолях теменной доли встречаются весьма редко.

*Опухоли затылочной доли* отличаются особой частотой застойных дисков. Около 90% пациентов с такими опухолями имеют застойные диски. Они, как правило, развиваются рано. Элементы застоя на глазном дне нарастают очень быстро, сопровождаются кровоизлияниями в ткань диска, выраженной перипапиллярной экссудацией. Столь катастрофическое развитие застоя на глазном дне объясняется быстрым и интенсивным повышением внутричерепного давления за счет близости к затылочной доле крупных венозных синусов галеновой вены. Часто развивается вторичная атрофия зрительного нерва.

Небольшой объем затылочной доли, большое поле оптической радиации (пучка Грациоле) в нем приводит к развитию гомонимной гемианопсии. Чаще она бывает полной, реже вначале проявляется центральными или парацентральными скотомами. В отличие от гемианопсий, развивающихся при опухолях височной доли, поражение затылочной доли приводит к возникновению симметричных выпадений полей зрения.

Поскольку затылочная доля имеет представительство только зрительного анализатора, каких-либо других офтальмологических симптомов при опухолях этой доли не встречается. *Опухоли sellарной и параселлярной области* составляют почти 25% всех внутричерепных новообразований. Одним из ранних диагностических признаков в большинстве случаев являются офтальмологические симптомы, что объясняется близким расположением их к хиазме. К опухолям указанной локализации относятся аденомы гипофиза, краниофарингиомы, менингиомы бугорка турецкого седла, ольфакторной ямки и крыльев основной кости, глиома хиазмы. По своей морфологической сущности в подавляющем большинстве это опухоли доброкачественной природы с крайне медленным темпом роста. Следовательно, эффективность хирургического лечения во многом зависит от своевременного распознавания и правильной интерпретации офтальмологических симптомов.

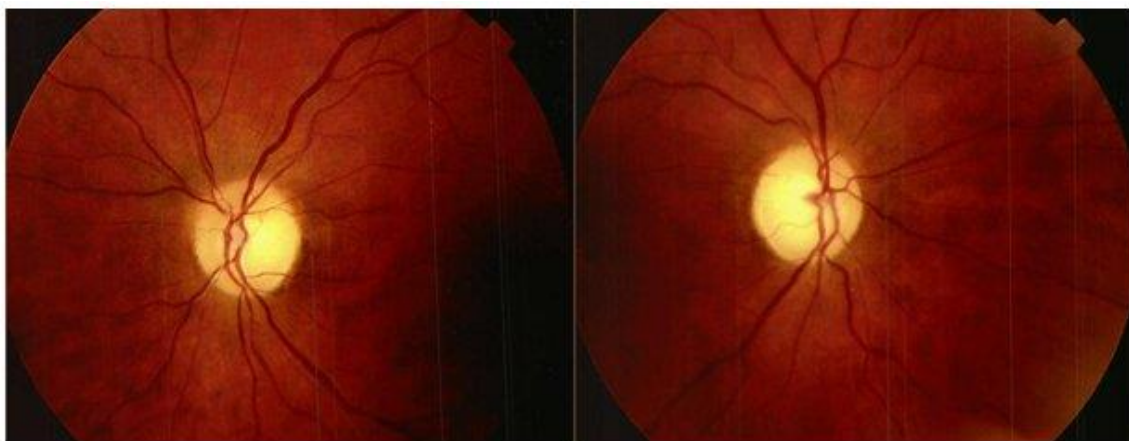
*Аденомы гипофиза* по гистологической картине делятся на эозинофильные, базофильные и хромофобные. Как правило, рост их сопровождается эндокринологическими расстройствами.

Исключение составляет хромофобная аденома, при которой эндокринологических нарушений может и не быть. Офтальмологические нарушения у 99% пациентов – это те первые симптомы, которые заставляют пациента обратиться к врачу. Классическим для опухолей гипофиза считается хиазмальный синдром (нарушение полей зрения, снижение остроты зрения и первичная атрофия зрительного нерва). Битемпоральные гемианопические изменения поля зрения выявляются у 50-60% пациентов при первом же посещении врача. Битемпоральные сужения начинаются обычно с верхне-височных квадрантов, иногда изменения поля зрения удается выявить только на одном глазу. Первоначальное нарушение поля зрения в верхне-височных квадрантах находит объяснение в анатомическом соседстве хиазмы с диафрагмой турецкого седла. Растущая опухоль легко смещает кверху диафрагму турецкого седла и лежащую на ней хиазму. При этом больше страдают медиальные перекрещенные волокна, так как они напрягаются при смещении в большей степени, чем латеральные волокна. А если учесть, что волокна, идущие от нижне-внутренних половин сетчатки, перекрещиваются в нижнем отделе хиазмы, становится понятным их более ранняя ранимость. По мере нарастающего нарушения функциональной проводимости волокон, расположенных в средней части хиазмы, усугубляются изменения поля зрения, развивается полная битемпоральная гемианопсия. С момента появления первых гемианопических дефектов в поле зрения до развития полной битемпоральной гемианопсии иногда проходят многие годы.

Изменения на глазном дне обычно представлены двусторонней первичной нисходящей атрофией зрительных нервов (у 71% пациентов), односторонней нисходящей атрофией зрительных нервов (у 9%), застойным диском зрительного нерва (у 5%) (рис. 101).

В этом плане представляет интерес исследование перипапиллярной области в бескрасном свете. У пациентов с четким снижением остроты зрения и нормальной окраской дисков зрительных нервов при исследовании в бескрасном свете можно видеть исчезновение исчерченности, что указывает на поражение нервных волокон.





**Рисунок 101. – Двусторонняя нисходящая атрофия зрительных нервов**

При опухолях гипофиза наблюдали и обратную картину: сохранение достаточно высоких функций при резком побледнении дисков зрительных нервов. Выраженная атрофия диска зрительного нерва приводит не только к его резкому побледнению, но и к появлению дефекта нервной ткани, что выражается образованием крутой экскавации, расположенной в центре диска, и в отличие от глаукоматозной, никогда не достигающей до его краев. Поэтому принято считать, что если имеется сочетание побледнения диска с формированием атрофической экскавации, прогноз для сохранения зрительных функций после хирургического лечения опухоли гипофиза остается плохим. И, наоборот, снижение зрения, побледнение диска без потери его ткани позволяют предсказать улучшение зрения после удаления опухоли.

Распространение опухоли гипофиза за пределы турецкого седла в область кавернозного синуса приводит к парезу глазодвигательного нерва, что сопровождается диплопией, редко экзофтальмом. Иногда отмечается анизокория, связанная с понижением зрения на одном глазу или поражением глазодвигательного нерва.

*Краниофарингиома* – врожденная опухоль, которая, как правило, имеет супраселлярную локализацию, но может распространяться в полость турецкого седла. Первые клинические симптомы чаще появляются в детском возрасте, однако описаны их проявления у лиц в возрасте от 20 до 65 лет.

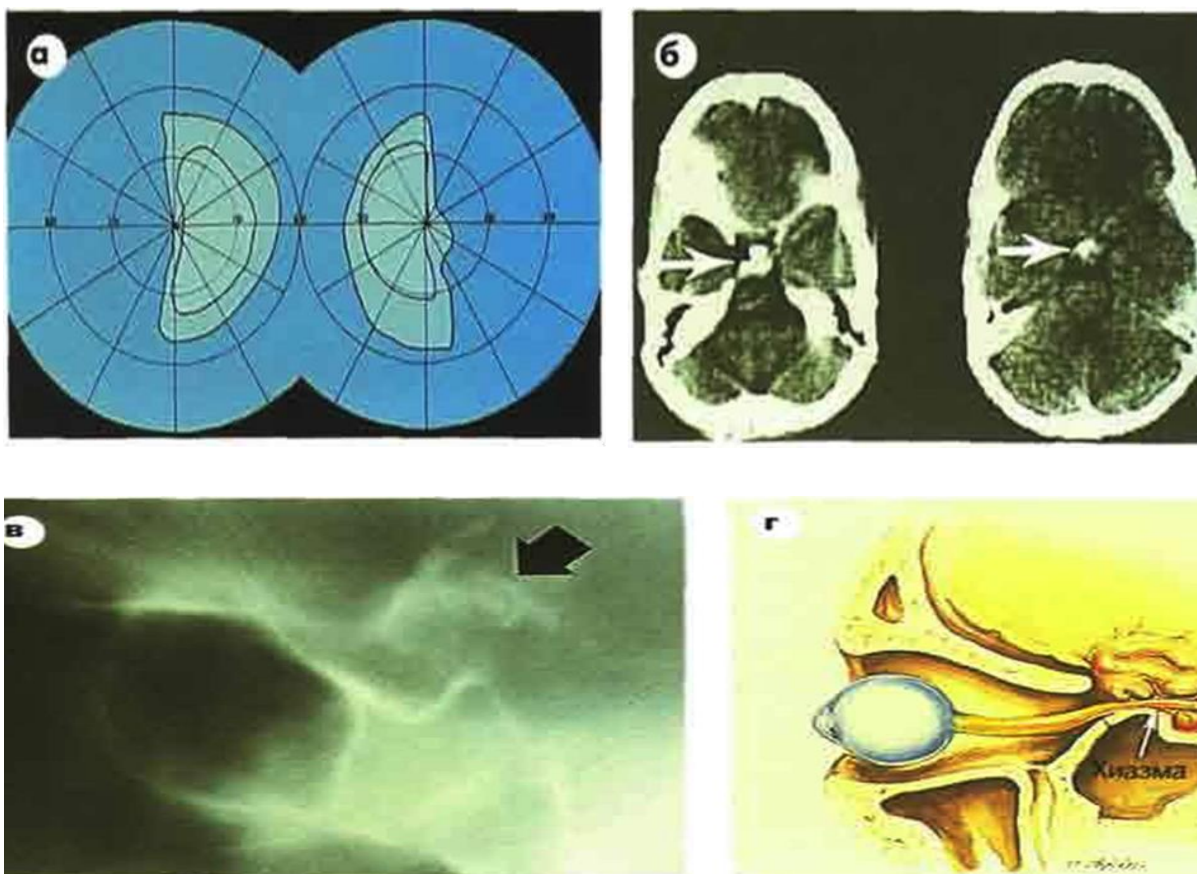
Склонность опухоли к обызвествлению делает возможным ее точную дооперационную диагностику с помощью рентгенографии. Локализация опухоли такова, что при ее росте происходит сдавление III желудочка и как результат этого – развитие внутренней гидроцефалии. Изменения зрения развивались на фоне компрессии хиазмы. В развитии офтальмоскопических изменений в детском возрасте имеют место два фактора: повышение внутричерепного давления с появлением застойных дисков зрительного нерва и непосредственное сдавление хиазмы, что приводит к атрофии нервных волокон с изменениями полей зрения.

У взрослых пациентов, как и при опухолях гипофиза, преобладают симптомы, связанные с компрессией хиазмы, что почти в половине случаев приводит к потере зрения вначале на одной стороне. Битемпоральные гемианопические дефекты полей зрения имеют асимметричный характер. При росте опухоли в ретрохиазмальном направлении наблюдаются скотомы и нижнеквадрантные гемианопсии в результате компрессии задних отделов хиазмы. В растущей краниофарингиоме иногда образуются кисты с флюктуацией содержимого. Подобные изменения в опухоли приводят к интермиттирующим изменениям зрительных функций (рис. 102).

Параселлярное распространение опухоли приводит к нарушению функций глазодвигательного нерва. Изолированное поражение отводящего нерва, как симптом повышения внутричерепного давления, наблюдается у детей.

*Менингиома бугорка турецкого седла* – супраселлярная опухоль, растущая вначале между зрительными нервами. По мере своего роста опухоль начинает оказывать давление на нижние поверхности зрительных нервов и хиазмы. Поэтому одним из ранних симптомов менингиомы бугорка являются зрительные расстройства.

Трудность своевременной диагностики этой опухоли заключается в том, что при росте ее длительное время происходит сдавление зрительного нерва и хиазмы только на одной стороне. Это и обусловило столь частую асимметрию хиазмального синдрома при данных опухолях.



**Рисунок 102. – Краниофарингиома: (а) битемпоральная гемианопсия; (б) аксиальные КТ, показана кальцификация; (в) рентгенограмма, показана кальцификация; (г) компрессия хиазмы сверху**

Особо часто наблюдается комбинация амавроза на одном глазу с темпоральными изменениями поля зрения на другом. Период между снижением остроты зрения на одном глазу и изменениями зрения на другом может длиться до 20 лет.

В связи с этим ретробульбарные невриты с центральными или парацентральными скотомами, имеющими тенденцию к хроническому течению, должны привлекать к себе пристальное внимание офтальмолога. На глазном дне, как правило, диагностируется простая атрофия зрительного нерва. При поражении обоих глаз характерна асимметрия и в офтальмоскопической картине. Застойные диски зрительных нервов, синдром Фостера Кеннеди при этих опухолях встречаются весьма редко.

*Менингиома ольфакторной ямки* растет по средней линии передней черепной ямки, часто имеет тенденцию роста в какую-

то одну сторону. Глазные симптомы появляются при росте опухоли кзади, когда она начинает сдавливать или прорастает хиазму и зрительный нерв. Наиболее ранним симптомом этой опухоли считают вначале одностороннюю, позднее двустороннюю аносмию и симптомы повышения внутричерепного давления.

Из офтальмологических симптомов характерно затуманивание или потемнение перед одним глазом, позднее появляется прогрессирующее снижение зрения, вплоть до полной слепоты на один глаз. Описаны случаи одновременного двустороннего снижения зрения. Изменения поля зрения и диска зрительного нерва зависят от размеров, распространения опухоли и направления ее роста.

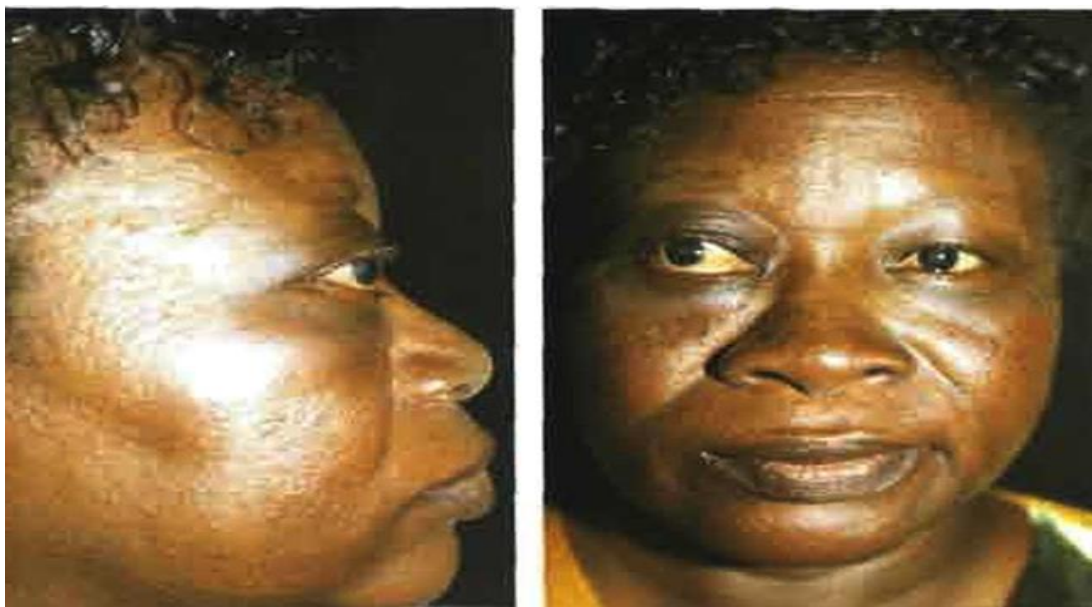Более важным для топической диагностики следует считать выявление центральных и парацентральных скотом как одиночных, так и в сочетании с темпоральными гемианопическими дефектами поля зрения. В начале заболевания они появляются на стороне локализации опухоли, затем становятся двусторонними. Нередок и хиазмальный синдром в виде односторонней атрофии с амаврозом на одном глазу в сочетании с темпоральными гемианопическими изменениями поля зрения на другом глазу. Так как глазные симптомы при опухолях ольфакторной ямки не являются ранними, самостоятельного значения в ранней топической диагностики они практически не имеют.

*Менингиома крыльев основной кости* проявляется ранней офтальмоскопической симптоматикой в тех случаях, когда опухоль начинает развиваться в медиальной трети малого крыла основной кости в непосредственной близости от турецкого седла. Поскольку в патологический процесс первоначально вовлекается зрительный нерв на одной стороне, изменения поля зрения носят односторонний характер. И все же при первом посещении врача почти у половины пациентов выявляются хиазмальные изменения поля зрения, и только у трети из них изменения поля зрения отражают поражение внутричерепной части одного зрительного нерва.

Атрофия зрительного нерва чаще бывает односторонняя, нередко она сопровождается симптомокомплексом одностороннего

экзофтальма, что весьма затрудняет правильную диагностику. Причиной возникновения экзофтальма является не венозный стаз в орбите, а резкое утолщение костей орбиты за счет нераспознанного рентгенологически гиперостоза и уменьшения орбиты вследствие этого объема.

Увеличение опухоли в объеме приводит к повышению внутричерепного давления и как следствие этого – к появлению застойных дисков на глазном дне. По частоте застойные диски при менингиоме крыльев основной кости занимают второе место. Проращение опухолью верхней глазничной щели приводит к возникновению синдрома верхней глазничной щели в виде одностороннего экзофтальма, пареза глазодвигательного, блокового и отводящего нервов, односторонней гипостезии роговицы на стороне поражения (рис. 103).



**Рисунок 103. – Менингиома правого клиновидного гребня вызывает реактивный гиперостоз и экзофтальм**

*Глиома хиазмы* – доброкачественная опухоль детского возраста, нередко сочетается с болезнью Реклингхаузена. Когда нет признаков системного нейрофиброматоза, дифференциальный диагноз с краниофарингиомой затруднителен. В хиазмальном синдроме при глиоме хиазмы доминирует прогрессирующее снижение зрения на оба глаза, хотя в начале заболевания типичны асимметричные хиазмальные

изменения. Они проявляются двусторонним асимметричным снижением зрения и асимметричными битемпоральными изменениями поля зрения. При распространении опухоли на внутриорбитальную порцию зрительного нерва развивается односторонний экзофтальм. При этом обязательно обнаруживается при рентгенологическом исследовании расширенный канал зрительного нерва. Почти у половины пациентов наблюдают диэнцефальный синдром.

Злокачественная глиома хиазмы у взрослых отличается агрессивным инвазивным ростом, приводящим к смерти пациента в течение года. Изменения зрительных функций по хиазмальному типу наступают рано и, быстро прогрессируя, приводят к полной слепоте. В офтальмоскопической картине преобладают элементы застоя в диске зрительного нерва.

*Опухоли III желудочка* составляют приблизительно 1,5% всех опухолей головного мозга. Характеризуются ранним и быстрым подъемом внутричерепного давления за счет блокады монроева отверстия и развития внутренней гидроцефалии. Гипертензионно-гидроцефальный синдром обуславливает раннее повышение внутричерепного давления.

Интермиттирующие атаки затуманивания зрения, иногда кратковременной слепоты в сочетании с головной болью, тошнотой и рвотой заставляют пациентов рано обращаться к врачу. Вероятно, это одна из причин того, что при опухолях III желудочка обнаруживают застойные диски в разной стадии их развития: от стадии легкой затуманенности краев диска до выраженного застоя. Характерно для этих опухолей изменение остроты зрения в зависимости от положения головы, что было в свое время описано W. Dandy. Большое затуманивание, ухудшение зрения наступают при усилении сдавления зрительных путей. Нарушение зрительных функций нередко усугубляется непосредственным вовлечением в патологический процесс зрительно-нервного пути на уровне хиазмы или оптических трактов. При этом развиваются осложненные застойные диски зрительных нервов. Часто наблюдается переход застойного диска во вторичную атрофию с резким снижением остроты зрения.

Анатомическое непосредственное соседство хиазмы с дном III желудочка приводит к раннему возникновению дефектов поля зрения в виде битемпоральных нижних квадрантопсий. Это связано с давлением или самой опухолью, или стенок расширенного желудочка на верхнюю половину хиазмы. Гемиянопические дефекты обычно имеют асимметричный характер. Если сдавление хиазмы или прорастание ее опухолью развивается быстро, может иметь место настоящий хиазмальный синдром: битемпоральная нижняя квадрантопсия или гемиянопсия с первичной атрофией зрительного нерва. Однако, как указывалось выше, гипертензионно-гидроцефальный синдром при этих опухолях преобладает, поэтому первичная атрофия встречается довольно редко.

Направление роста опухоли кзади приводит к появлению центральных или парацентральных скотом. Распространяясь кзади, опухоль сдавливает переднее четверохолмие, в результате чего развиваются вертикальные параличи и парезы взора кверху. Отсутствие реакции зрачков при сохранной остроте зрения связано с поражением ядер глазодвигательного нерва.

*Опухоли таламуса* встречаются редко, обычно область таламуса вовлекается в процесс вторично при прорастании опухолей в III желудочек или средний мозг. Характерных офтальмологических симптомов не отмечается. Застойный диск развивается поздно. Осложняющий компонент – прорастание опухоли в хиазму (и по этой причине развивается хиазмальный синдром).

*Опухоли четверохолмия и шишковидной железы* встречаются нечасто. Офтальмологические симптомы при этих опухолях обычно рассматривают вместе, учитывая их анатомо-топографическую близость. Поскольку четверохолмие – подкорковый центр сочетанных вертикальных движений глаза, а в расположенном под ним Сильвиевым водопроводом заложены ядра глазодвигательных и блокового нервов, ведущими офтальмологическими симптомами при опухолевом поражении этих мозговых структур являются в первую очередь глазодвигательные расстройства.

Наиболее важным и патогномичным считается синдром Парино, включающий вертикальные параличи взора, зрачковые

нарушения типа Аргайла Робертсона и ядерные окуломоторные парезы. В топической диагностике опухолей указанной локализации первое место отводится нарушению реакции зрачков на свет, второе место – параличу взгляда кверху. Ядерные глазодвигательные парезы и параличи сначала проявляются нарушением функции какой-либо одной мышцы или нескольких мышц одного глаза. Типичный четверохолмный синдром наблюдается в развитой стадии болезни. В связи с этим на разных этапах болезни описанные симптомы могут выявляться изолированно или в разных сочетаниях. Так, например, частичный синдром Парино в виде нарушения зрачковых реакций на одном или обоих глазах наблюдается почти у половины пациентов. Часто он сочетается с анизокорией, причем размеры зрачков обычно бывают больше нормы. Типичное для классического синдрома Аргайла Робертсона сужение зрачков при опухолях четверохолмия и шишковидной железы практически не встречается.

Близкое расположение растущей опухоли к сильвиеву водопроводу приводит к ранней окклюзии его с повышением внутричерепного давления. Поэтому застойные диски у пациентов этой группы встречаются почти в 85% случаев. Близость расширенного III желудочка к хиазме приводит к осложнению застойных дисков примерно у 26% пациентов, что сопровождается возникновением элементов хиазмального синдрома. Как следствие внутричерепной гипертензии, у этих пациентов может развиваться паралич отводящего нерва.

### ***Глазные симптомы при опухолях субтенториальной зоны***

Если при опухолях супратенториальной зоны характерным можно считать поражение зрительного пути на том или ином его отрезке и как следствие этого – появление дефектов в полях зрения, то при опухолях субтенториальной локализации на первое место выступают глазодвигательные нарушения по нуклеарному или по супрануклеарному типу. Непосредственная близость желудочковой системы к опухолям данной локализации приводит к повышению внутричерепного давления и возникновению застойных дисков зрительного нерва.



*Опухоли мозжечка* составляют около трети опухолей субтенториальной группы, не последнее место они занимают и среди опухолей всего головного мозга (до 17%).

Одна из характерных черт опухолей мозжечка – раннее и быстрое повышение внутричерепного давления. В связи с этим первые жалобы, которые вынуждают пациентов обратиться к врачу, это кратковременное потемнение в глазах, атаки временной слепоты, снижение зрения, горизонтальная диплопия и расходящееся одностороннее косоглазие. В основе механизма их возникновения лежит окклюзионно-гипертензионный синдром. Застойные диски в связи с быстрым повышением внутричерепного давления развиваются очень быстро, сопровождаются кровоизлияниями на глазном дне. Наличие застоя в ткани диска приводит к жалобам на затуманивание и т.д. Дислокация и компрессия отводящего нерва в полости черепа вызывает косоглазие и диплопию. Бурное прогрессирование застойных дисков рано и довольно часто переходит во вторичную атрофию зрительного нерва, что сопровождается снижением остроты зрения и концентрическим сужением поля зрения. Если указанные жалобы сочетаются еще и с головной болью, сопровождающейся тошнотой и рвотой, диагноз опухоли мозжечка становится почти достоверным.

Через расширенную желудочковую систему опухоль опосредованно воздействует на зрительные нервы, хиазму, оптические тракты. Это осложняет дальнейшее развитие застойных дисков и может сопровождаться разной остротой зрения на обоих глазах, амврозом вследствие атрофии на одном глазу, изменениями поля зрения по хиазмальному типу.

В числе наиболее частых симптомов опухолей мозжечка следует признать глазодвигательные расстройства. Они бывают представлены поражением мышц, иннервируемых VI и III парами черепных нервов. Существует мнение, что парезы и параличи отводящего нерва встречаются чаще, односторонний стволовой паралич глазодвигательного нерва – значительно реже. Симптомами на отдалении могут быть вертикальные параличи взора (как результат компрессии и смещения четверохолмия) и горизонтальные параличи взора вследствие поражения центра взора в мосту.

Нистагм – нередкий признак опухоли мозжечка, но только в случаях быстрорастущих образований. Чаще он имеет горизонтальный характер, возникает при взгляде в стороны.

*Опухоли IV желудочка* диагностируются приблизительно у 6% пациентов с опухолями головного мозга. Основным характерным признаком – раннее повышение внутричерепного давления с выраженными двусторонними застойными дисками зрительных нервов и кровоизлияниями в его ткань. Застойный диск часто переходит во вторичную атрофию зрительного нерва. Расширенная желудочковая система через III желудочек оказывает давление на хиазму и внутрикраниальные отделы зрительного нерва, что может способствовать появлению компонентов хиазмального синдрома.

Развивающаяся в IV желудочке опухоль повреждает структуры, локализующиеся в дне его, что приводит к возникновению параличей лицевого нерва, ослаблению роговичных рефлексов и нарушению координации глазных движений. Наблюдаются нарезы и параличи отводящего нерва. Часто встречается грубый горизонтальный нистагм при крайних латеральных отведениях глаз. А. Huber (1976) описывает синдром Брунса, включающий атаки головных болей, рвоту, головокружение и транзиторную слепоту, возникающих при изменении положения головы. В промежутках между атаками все симптомы исчезают, но голова пациента остается в фиксированном положении.

*Опухоли мостомозжечкового угла* в большинстве своем составляют невриномы слухового нерва. В основе патологических симптомов лежит расстройство слуха, из глазных симптомов характерны нистагм, блефароспазм, паралич лицевого нерва, ослабление или исчезновение роговичных рефлексов и парез отводящего нерва. Иными словами, опухоли указанной локализации вызывают нарушение функций V-VI-VII и VIII пар черепных нервов. Диплопия в связи с поражением отводящего нерва имеет горизонтальный характер.

Паралич при опухолях мостомозжечкового угла локализуется на стороне опухоли и сопровождается лагофтальмом. Нистагм, как правило, горизонтальный, с большой амплитудой при взгляде в сторону, противоположную опухоли.

Иногда присоединяется вертикальный или ротаторный компонент.

Застойные диски при опухолях мостомозжечкового угла встречаются приблизительно у половины пациентов, появляются поздно, при значительном распространении опухоли. Пациенты при этом предъявляют типичные жалобы на затуманивание, приступы кратковременной слепоты.

*Опухоли моста и продолговатого мозга* рассматриваются вместе ввиду анатомической близости этих формаций. Опухоли данной локализации встречаются чрезвычайно редко.

Глазные симптомы представлены обычно нарушением функции экстраокулярных мышц с присоединившимся параличом лицевого нерва. Это связано с поражением ядер и фасцикулярных волокон VI, VII пар черепных нервов и центра взора для горизонтальных движений глаз. В большей мере страдает ядро отводящего нерва, что приводит к горизонтальной диплопии. Почти у половины пациентов наблюдаются горизонтальные параличи взора. Обычно они имеют односторонний характер, направлены в сторону поражения. Компенсаторная девиация глаза появляется в сторону, противоположную локализации опухоли. Для опухолей описываемых локализаций характерно нарушение только горизонтальных движений глаз. Вовлечение в патологический процесс тройничного нерва приводит к ослаблению или исчезновению роговичного рефлекса.

Повышение внутричерепного давления появляется обычно поздно, развившаяся гидроцефалия желудочков может вызвать признаки хиазмального синдрома.

## **2. Воспалительные и сосудистые заболевания головного мозга**

*Оптохиазмальный лептоменингит* занимает одно из первых мест среди заболеваний хиазмы. В последние годы отмечена четкая сезонность заболевания: наибольшее количество случаев приходится на время вспышек эпидемий гриппа (осенне-зимний период).

Этиология оптохиазмального лептоменингита полиморфна. Наиболее частая причина его возникновения – гриппозные и парагриппозные инфекции, воспаление придаточных пазух носа, черепно-мозговые травмы, различные интоксикации.

По морфологической картине оптохиазмальный лептоменингит – диффузный воспалительный процесс, распространяющийся не только на паутинную, но и на мягкую оболочку головного мозга. Воспаление паутинной, а затем мягкой мозговой оболочки в области хиазмы и прилежащих отделах зрительных нервов приводит к расширению и повышению проницаемости сосудов, появлению экссудата, циркуляторным расстройствам и гипоксии тканей. В последующем продуктивное воспаление приводит к фиброзно-пластическим изменениям, сращению паутинной и твердой мозговых оболочек, образованию тяжей и кист, что ведет к нарушению кровообращения и сдавливанию нервных волокон в области хиазмы.

В возникновении офтальмологических симптомов играют роль несколько факторов. Решающая роль отводится механическому фактору давления на хиазму и зрительные нервы, который связан со спаечным вдавлением самой ткани хиазмы и зрительных нервов. Оказывают давление на хиазму и зрительные нервы, и притянутые спайками сосуды виллизиева круга. Наполненные кисты не только сдавливают, но и смещают хиазму. Второй фактор – непосредственно воспалительный процесс, который не ограничивается оболочками, а распространяется на вещество зрительного нерва и хиазмы. Резкое передавливание сосудов образовавшимися тяжами, отек тканей приводит к возникновению дополнительного фактора, играющего определенную роль в развитии глазных симптомов – фактора нарушения кровообращения.

По клиническому течению выделяют острую и хроническую стадии оптохиазмального лептоменингита. Последняя диагностируется гораздо чаще. Мужчины заболевают чаще, чем женщины, наиболее ранимым считается возраст второго и пятого десятилетий.

Первые признаки заболевания, как правило, имеют офтальмологическое происхождение. Однако в анамнезе удается

отметить недомогание, головную боль, общую слабость, которые сами по себе не всегда привлекают должное внимание пациента.

Из офтальмологических жалоб на первом месте по частоте находятся жалобы на зрительные расстройства: снижение остроты зрения на один или оба глаза, появление центральной скотомы. Медленное снижение зрения чаще наблюдается в хронической стадии заболевания. Для острой стадии более характерно быстрое снижение остроты зрения, причем снижение до светоощущения или до полной слепоты.

Дефекты в поле зрения бывают представлены центральными скотомами, концентрическими сужениями поля зрения и гемианопическими нарушениями. Центральные скотомы обычно больших размеров (до 20-30°), смещены несколько темпорально, чаще они двусторонние, сочетаются с разными изменениями поля зрения.

На глазном дне у пациентов с оптохиазмальным лептоменингитом неврит зрительного нерва может быть первым и единственным признаком начинающегося заболевания. В ряде случаев глазное дно может оставаться совершенно нормальным, и единственный симптом, который заставляет пациента обратиться к врачу – это снижение зрения за счет центральной скотомы. Поскольку процесс может распространяться вплоть до задней черепной ямки, у пациентов с оптохиазмальным лептоменингитом возможны симптомы поражения глазодвигательного, отводящего и тройничного нервов. Однако встречаются они редко и не являются определяющими при уточнении причины заболевания.

*Абсцессы головного мозга* могут возникнуть после травм головного мозга, отогенных и риногенных инфекций, а также при заболеваниях лёгких, когда они носят метастатический характер. В клинической картине в острой стадии общемозговые симптомы сочетаются с картиной общей интоксикации. Сложными для клинической диагностики являются случаи, когда преобладают локальные признаки поражения головного мозга.

Общее в офтальмологической картине – быстро нарастающий застойный диск зрительного нерва с множественными кровоизлияниями на диске и вокруг него. Быстрое нарастание явлений застоя можно объяснить быстрым

подъемом внутричерепного давления, что так свойственно абсцессам головного мозга.

Степень выраженности застойных изменений в диске зрительного нерва не зависит от размеров абсцесса, однако тяжесть этих изменений коррелирует с распространенностью отека мозговой ткани, с уровнем и скоростью повышения внутричерепного давления. Как правило, застойные изменения при абсцессах бывают двусторонними, но описаны случаи одностороннего поражения, причем застойные изменения всегда развиваются на стороне абсцесса

Застойные изменения в диске зрительного нерва чаще и резче выражены при абсцессах лобной и затылочной долей, менее часто они встречаются при локализации абсцесса в височной доле, редко – при локализации в мозжечке и теменной доле. Абсцесс височной и затылочной долей приводит иногда к повреждению участка центрального нейрона зрительного пути за счет компрессии или перифокального отека мозговой ткани. Это сопровождается появлением гомонимных дефектов полей зрения. Наряду с этим абсцессы указанных локализаций вызывают окуломоторные расстройства за счет поражения глазодвигательного нерва или отдельных его ветвей. Как правило, страдает глазодвигательный нерв на стороне поражения.

Абсцессы лобной доли, помимо картины резко выраженного застоя на глазном дне, характеризуются гомолатеральным хемозом конъюнктивы, экзофтальмом. Появление последнего не обязательно связано с проникновением инфекции в орбиту. Горизонтальные параличи также характерны для абсцессов лобной доли, однако они присутствуют и при абсцессах мозга.

При абсцессах мозжечка часто встречается гомолатеральный птоз и мидриаз, иногда нистагм.

Тесные анатомо-топографические взаимоотношения височной доли и глазодвигательного нерва обуславливают частые парезы его ствола или отдельных ветвей при абсцессах височной доли.

Односторонний парез отводящего нерва, как симптом повышения внутричерепного давления, развивается обычно на стороне поражения. При абсцессах на почве мастоидитов может возникнуть синдром Градениго с характерным парезом отводящего нерва на стороне поражения, болями по ходу

тройничного нерва и гомолатеральным ослаблением роговичного рефлекса.

*Псевдотумор головного мозга.* Под термином «псевдотумор головного мозга» понимают синдром внутричерепной гипертензии без каких бы то ни было общих или локальных неврологических симптомов. Псевдотумор головного мозга описывают также под названием «доброкачественная внутричерепная гипертензия», «гипертензионная менингеальная гидроцефалия». Этиология заболевания неизвестна, не исключают аллергическую его природу. Псевдотумор головного мозга описан у женщин в период менопаузы, при беременности, у пациентов с гипопаратиреозом, с болезнью Аддисона, при интоксикациях витамином А, длительном приеме кортикостероидов и контрацептивных средств. Заболевают в основном лица молодого и среднего возраста, женщины в 3 раза чаще, чем мужчины. Заболевание может носить семейно-наследственный характер.

В патогенезе синдрома придают значение гипертензии, возникшей в результате затруднения оттока спинномозговой жидкости, или отеку головного мозга. Однако четких сведений как о причине возникновения этого заболевания, так и о механизме его развития еще нет.

В клинической картине доминируют внезапная головная боль, преимущественно в лобной и затылочной областях, рвота, паралич отводящего нерва, выраженный двусторонний застойный диск зрительного нерва с кровоизлияниями. Описаны случаи гемианопсий, транзиторных ухудшений остроты зрения. Вторичная атрофия зрительного нерва – чрезвычайно редкое осложнение, так как заболевание имеет доброкачественное течение со спонтанной регрессией всех симптомов, в том числе и застойных явлений, на глазном дне. Однако резко выраженные явления застоя в дисках зрительного нерва, общие жалобы пациентов заставляют прибегать к терапевтическим мероприятиям (гипотензивная и осмотерапия).

Точная диагностика псевдотумора головного мозга – трудная и ответственная задача. Нередко только консилиум в составе невропатолога, нейрохирурга и офтальмолога с учетом

результатов параклинических исследований может определить необходимую тактику ведения пациента.

*Аневризмы сосудов головного мозга* могут быть результатом врожденного дефекта стенки артерии, однако в детском возрасте они редко распознаются. Клинически чаще аневризмы проявляются у пациентов 30-60 лет. В ряде случаев причина их возникновения – атеросклеротические изменения сосудов, воспалительные изменения, травмы головного мозга. По характеру течения различают аневризмы апоплексического типа, когда происходит разрыв стенки аневризмы с субарахноидальным кровоизлиянием, и паралитического типа.

Апоплексический тип характеризуется внезапным началом, появляются боли в лобной или затылочной областях, тошнота, которые держатся в течение нескольких минут, реже – часов или дней. Медленно нарастают менингеальные симптомы. Может возникнуть внутренняя гидроцефалия, которая приводит к повышению внутричерепного давления и быстрому развитию застойных дисков

В глазной симптоматике более типично появление внутриглазных кровоизлияний, которые и становятся причиной снижения зрения. Вначале появляются кровоизлияния в сетчатку в виде отдельных точек, которые иногда формируют вокруг диска зрительного нерва концентрические фигуры, позднее могут появляться преретинальные кровоизлияния, имеющие типичное горизонтальное направление. Расположены они между сетчаткой и гиалоидной мембраной. Спустя несколько дней преретинальные кровоизлияния прорываются в стекловидное тело. Развивается синдром Терсона, столь характерный для субарахноидальных кровоизлияний, возникающих на почве разрыва внутричерепных аневризм.

Паралитический тип аневризм характеризуется расстройством глазодвигательного аппарата почти у 62% пациентов и зрительных расстройств – почти у половины пациентов. Не вскрывшиеся аневризмы имеют симптоматику объемного внутричерепного процесса. Сами по себе размеры их могут быть и небольшими, однако наблюдающееся при этом просачивание крови через стенки сосудов оказывает совместное давление на нервы, ведающие окуломоторной функцией.



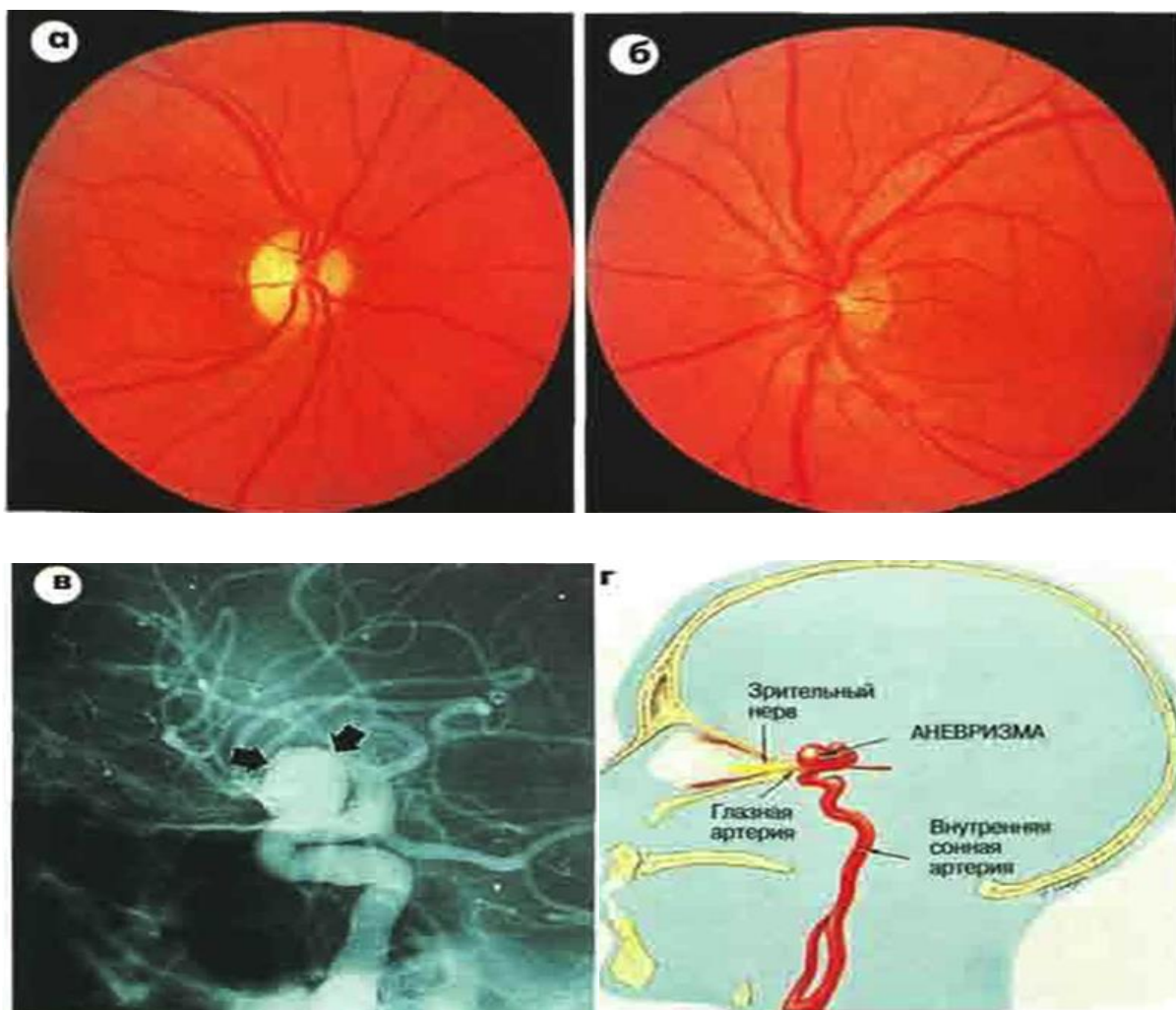
Учитывая наиболее частое расположение аневризм в инфра- и супраклиноидной частях внутренней сонной артерии, объяснимо столь частое поражение III, IV, V и VI пар черепных нервов. В зависимости от локализации аневризмы поражение их может быть одиночным, комбинированным и комплексным.

Аневризмы переднего отдела виллизиева круга оказывают давление на внутричерепной отдел зрительного нерва или хиазму, вызывая тем самым атрофию зрительного нерва. Эти изменения обычно односторонние, сторона поражения совпадает с локализацией аневризмы. Следует учесть, что механическое сдавление хиазмы приводит к появлению двусторонних асимметричных зрительных расстройств, хотя время их появления чаще разнится. При неразвившейся атрофии зрительного нерва в клинической картине могут преобладать дефекты поля зрения и снижение остроты зрения, часто эти изменения носят интермиттирующий характер. Интермиттирующее течение симптомов связано с пульсацией аневризмы и со степенью ее кровенаполнения. В клинической картине преобладает внезапное появление симптомов поражения хиазмы в сочетании с односторонней головной болью, локализующейся в супраорбитальном отделе, и одновременным поражением глазодвигательного нерва (рис. 104).

Аневризма внутренней сонной артерии в кавернозном синусе встречается приблизительно у трети пациентов. Из глазных симптомов характерна односторонняя офтальмоплегия с наиболее выраженным поражением III пары черепных нервов. Редко бывает односторонняя атрофия диска зрительного нерва со снижением зрения и типичными изменениями поля зрения. Из сопутствующих симптомов наблюдаются сильные боли по ходу первой, второй и третьей ветвей тройничного нерва, резчайшая головная боль с внезапным началом. Через медиальную стенку кавернозного синуса аневризма может проникнуть в полость турецкого седла, и тогда развиваются более или менее типичные признаки хиазмального синдрома.

Битемпоральные гемианопические изменения поля зрения ин- конгруэнтные, зрение асимметричное. Может наступить полная слепота на одном глазу и темпоральная или назальная гемианопсия – на другом.

Отмечается вариабельность как в остроте зрения, так и в дефектах поля зрения на протяжении болезни.



**Рисунок 104. – Сдавление правого зрительного нерва аневризмой: (а) атрофия правого зрительного нерва; (б) левый диск нормальный; (в) ангиограмма, стрелками показана аневризма; (г) схема**

Поскольку аневризмы сонной артерии могут занимать в кавернозном синусе переднее, среднее и заднее положение, выделяют отдельно симптомы для этих положений.

Передний синдром кавернозного синуса характеризуется парезом III пары черепных нервов или полной офтальмоплегией. При этом могут наблюдаться симптомы вовлечения в процесс первой ветви тройничного нерва.

Средний синдром кавернозного синуса всегда сопровождается полной офтальмоплегией с симптоматикой поражения первой и второй ветвей тройничного нерва.

Заднему синдрому присущ только парез VI пары черепных нервов, что приводит к появлению горизонтальной диплопии и расходящегося косоглазия. Для данной локализации аневризмы характерно поражение всех чувствительных и двигательных волокон тройничного нерва.

Аневризмы передней мозговой и соединительной артерий чаще развиваются по апоплексическому типу. В случаях паралитического течения внезапно развивается атипичный хиазмальный синдром в виде битемпоральных гемианопсий нижнеквадрантной локализации. Обусловлено это супраселлярным расположением аневризмы.

Аневризмы средней мозговой артерии встречаются реже, характеризуются гомонимной гемианопсией, сочетающейся с гемипарезом. Окуломоторные нарушения не наблюдаются.

Аневризмы задней соединительной артерии часто возникают в месте отхождения ее от внутренней сонной артерии. Учитывая локализацию, все симптомы характеризуют локальное поражение нервов глазодвигательного аппарата. На фоне внезапной односторонней боли в области лба или глаза возникает частичный или полный паралич глазодвигательного нерва с птозом, мидриазом и нарушением аккомодации.

Аневризмы задней мозговой артерии весьма редки, характеризуются зрительными нарушениями в виде гомонимной гемианопсии, развивающейся внезапно. Описаны случаи синдрома Вебера (паралич III пары и контралатеральная гемиплегия), сочетающиеся с гомонимной гемианопсией. Существует мнение, что подобное сочетание симптомов при аневризме задней мозговой артерии – предвестник разрыва аневризмы.

Аневризмы вертебральной и базилярной артерий встречаются не часто и представляют большие трудности для диагностики. Характеризуются внезапными и медленно развивающимися ядерными параличами. Иногда наблюдают только двусторонний парез отводящего нерва. Возможен двусторонний парез глазодвигательного нерва. Аневризмы вертебральной и базилярной артерий часто сопровождаются разрывом, что приводит к массивным кровоизлияниям с развитием мозжечковых и пирамидальных расстройств.

### **3. Изменения органа зрения при энцефаломиелите и рассеянном склерозе**

*Энцефаломиелит* – острое, неуклонно прогрессирующее заболевание с симптомами поражения головного и спинного мозга. Этиология заболевания не ясна, имеются предположения о его вирусной природе. Для патогенеза энцефаломиелита характерно возникновение патологических очагов в белом веществе головного (область полушарий, мозжечка, ствола) и спинного мозга. Как и при рассеянном склерозе, происходит демиелинизация нервных волокон, однако наблюдается и частичный распад аксонов.

В клинической картине преобладают симптомы энцефалита и полиневрита. Заболевают, как правило, лица молодого возраста. Первоначально появляется лихорадочное состояние, которое держится в течение нескольких дней и расценивается заболевшим как обычное простудное заболевание. Вскоре или параллельно присоединяются корешковые боли, появляется мышечная слабость. В конечном итоге развивается паралич нижних конечностей, расстройство функций тазовых органов. Прогноз заболевания обычно плохой: в течение года пациент погибает или становится тяжелым инвалидом.

*Оптикомиелит* – один из непереносимых симптомо-комплексов этого страдания. Около 80% пациентов первоначально обращают внимание на прогрессирующее ухудшение зрения, как правило, сразу на оба глаза. Иногда отмечают боли при движении глазных яблок. Нередко только глазные симптомы и заставляют пациента обратиться к врачу. Слепота наступает в течение нескольких дней. На глазном дне при этом диск зрительного нерва бывает абсолютно нормальным, иногда констатируют гиперемии, ступенчатость его границ. Отек диска зрительного нерва с кровоизлияниями на его поверхности и в окружающей сетчатке встречается редко. В поле зрения преобладает центральная скотома, но описывают и разнообразные сужения по периферии и в центре. При вовлечении в процесс хиазмы появляются гемианопические дефекты. Как и при рассеянном склерозе, в процессе заболевания наблюдаются изменения зрительных функций: изменяются

размеры и конфигурация дефектов в полях зрения, может повыситься острота зрения. Иногда она остается стабильно высокой, иногда вновь возникает рецидив. Характерно для оптикомиелита двустороннее поражение и параллелизм в течении симптомокомплекса оптикомиелита и спинномозговой симптоматики. При неблагоприятной динамике поражения спинного мозга резко ухудшается и глазная симптоматика.

Как уже указывалось выше, прогноз для зрения при энцефаломиелите крайне тяжелый. В половине случаев заболевание заканчивается смертельным исходом.

*Рассеянный склероз* – тяжелое органическое поражение центральной нервной системы, этиология которого до настоящего времени остается нераспознанной.

Сущность заболевания заключается в демиелинизации нервных волокон, которая в конечном счете достигает такой стадии, когда аксоны оказываются совершенно обнаженными в окружающей склерозированной ткани. Участки распада миелиновых оболочек макроскопически представлены в виде плотных, сероватого или красноватого цвета, бляшек. «Склеротические бляшки» могут располагаться в любом отделе центральной нервной системы. Излюбленным местом их появления считают спинной, продолговатый и средний мозг, зрительный нерв.

Зрительный нерв чаще поражается в своем переднем отделе (от диска до места входа в нерв артерии) и во внутричерепном отделе, причем в этом участке морфологические изменения появляются чаще и выражены резче, чем в переднем отделе. Максимальное количество бляшек в зрительном нерве располагается вокруг сосудов.

Рассеянный склероз может начинаться с какого-либо одного симптома (эпизодические спазмы в нижних конечностях, переходящие параличи лицевого нерва с лагофтальмом, переходящие приступы затуманивания зрения, диплопии и т.д.). Из общих симптомов обращают внимание на лихорадку, недомогание, головную боль, боль во всем теле, которые держатся в течение нескольких дней, и только спустя несколько месяцев и даже лет появляются признаки поражения центральной нервной системы: слабость, онемение одной или нескольких

конечностей, пошатывание при ходьбе, тремор, эйфория, офтальмологические симптомы. Заболевание протекает с ремиссиями, каждый новый рецидив характеризуется более тяжелым и длительным течением. Инвалидность наступает спустя 1-5 лет после проявления общих неврологических симптомов в результате пара- или тетрапареза, мозжечковой атаксии и расстройств функций тазовых органов.

Офтальмологические изменения нередко предшествуют общим неврологическим симптомам. Учитывая излюбленную локализацию склеротических бляшек в зрительном нерве, вполне обоснованно считать наиболее ранними признаками заболевания появление симптомов острого ретробульбарного неврита. Поражение обычно носит симметричный характер. Процесс начинается остро, с внезапного падения зрения, вплоть до светоощущения, иногда ему предшествуют приступы затуманивания. Для рассеянного склероза характерна спонтанная регрессия симптомов. Рецидивы наступают через несколько дней или месяцев. Иногда этот период длится несколько лет.

При рассеянном склерозе ретробульбарный неврит может проявляться полиморфной офтальмоскопической картиной, причем картина неврита при рассеянном склерозе мало чем отличается от таковой при невритах любой другой этиологии.

Снижение зрения обусловлено появлением центральной скотомы; ее удается выявить почти у 90% пациентов. Скотома в начале заболевания бывает больших размеров. Она может быть дугообразной, парацентральной или периферической, цекоцентральной, но чаще все же занимает центральное положение. Часто скотомы нечеткие, относительные или интермиттирующие, меняющие свою форму и положение.

Прогноз для зрения при рассеянном склерозе благоприятен. Снижение зрения наступает при переходе ретробульбарного неврита из острого состояния в хроническое, но острота зрения редко достигает низкого уровня, практически никогда не развивается полная слепота.

Одним из предвестников развивающегося рассеянного склероза может быть двусторонний нистагм, появляющийся сначала при взгляде в стороны. С увеличением объема движений мышц интенсивность его нарастает. Почти всегда нистагм имеет

горизонтальный характер, крайне редко встречается ротаторный. Сочетание нистагма с парезом взора по вертикали и горизонтали в настоящее время расценивают как один из самых ранних признаков рассеянного склероза.

Парезы и параличи экстраокулярных мышц встречаются приблизительно у 17% заболевших. Страдает в основном отводящий нерв. Глазодвигательный нерв вовлекается в процесс реже и страдает обычно частично в виде пареза одной или нескольких веточек. Развиваются параличи медленно, сопровождаются косоглазием, двоением. Могут исчезать спонтанно, а затем через какой-то срок возникать вновь. Появление параличей сопровождается неприятными болезненными ощущениями, которые особенно усиливаются при крайних отведениях глаз. Вследствие перерыва ассоциативных связей склеротической бляшкой может возникнуть только косоглазие. Поражение медиального пучка в стволе мозга, который координирует функцию наружных мышц глаза, вызывает развитие двусторонней межъядерной офтальмоплегии.

Учебное издание

**Ильина Светлана Николаевна**  
**Кринец Жанна Михайловна**  
**Солодовникова Наталья Генриховна**

## **ИЗМЕНЕНИЯ ОРГАНА ЗРЕНИЯ ПРИ ОБЩИХ ЗАБОЛЕВАНИЯХ**

*Рекомендовано учебно-методическим объединением  
по высшему медицинскому, фармацевтическому образованию  
в качестве пособия для студентов учреждений высшего образования,  
обучающихся по специальности 1-79 01 01 «Лечебное дело»,  
1-79 01 02 «Педиатрия», 1-79 01 04 «Медико-диагностическое дело»,  
1-79 01 05 «Медико-психологическое дело»*

Ответственный за выпуск В. В. Воробьев

Компьютерная верстка И. И. Прецкайло  
Корректор Л. С. Засельская

Подписано в печать 20.02.2020.  
Формат 60x84/16. Бумага офсетная.  
Гарнитура Таймс. Ризография.  
Усл. печ. л. **11,63**. Уч.-изд. л. **7,40**. Тираж **82** экз. Заказ **5**.

Издатель и полиграфическое исполнение  
учреждение образования  
«Гродненский государственный медицинский университет».  
ЛП № 02330/445 от 18.12.2013. Ул. Горького, 80, 230009, Гродно.