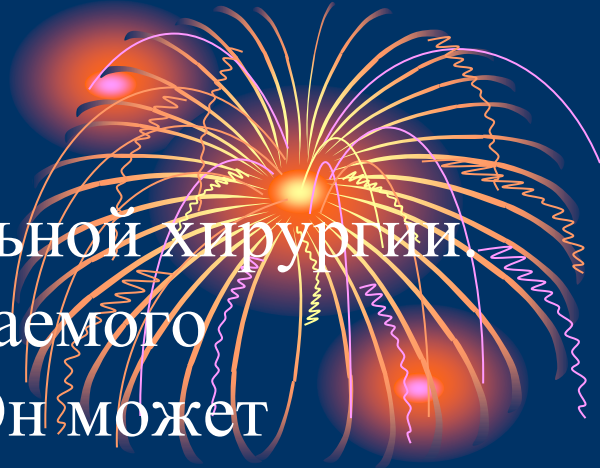



ЛЕКЦИЯ

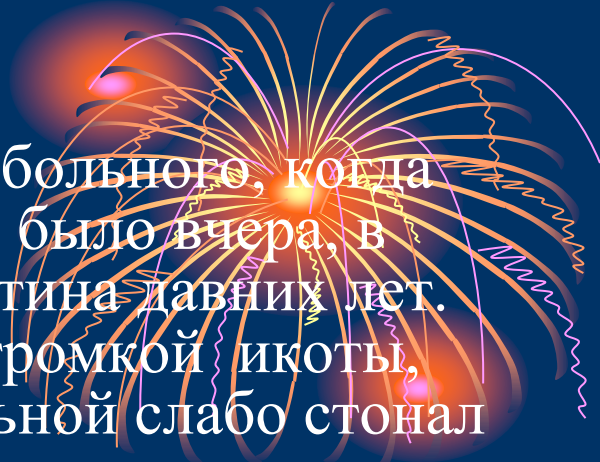**ПЕРИТОНИТЫ
КЛИМОВИЧ И.И.**

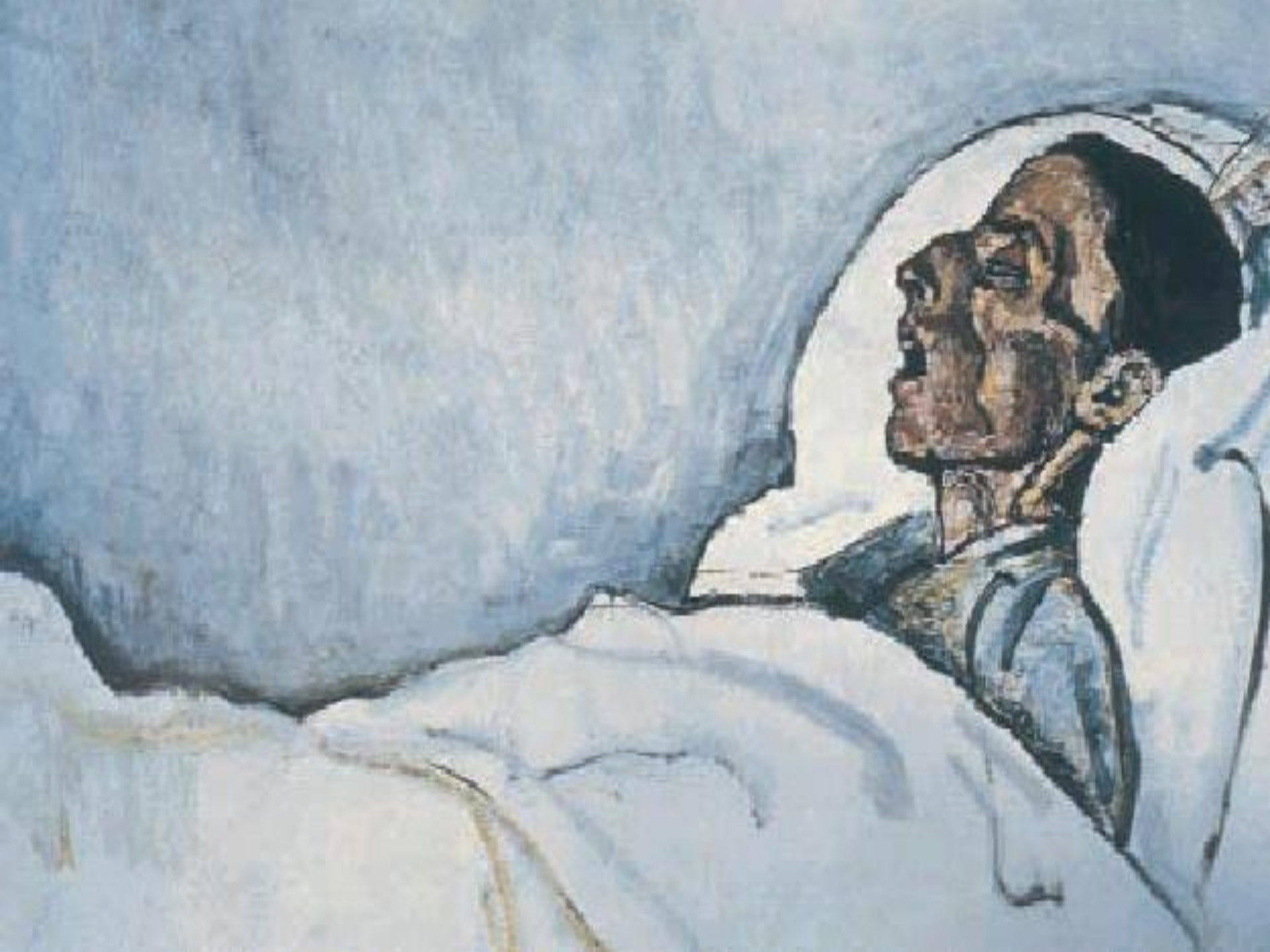Перитонит - это злой гений абдоминальной хирургии. Сколько бессонных ночей и непередаваемого беспокойства приносит он хирургам. Он может появиться при любом повреждении и болезни органов живота, а если допущено малейшее промедление и нерасторопность в борьбе с ним, быстро приобретает власть над защитными силами организма и уносит в небытие несметное число жертв, среди которых и новорожденный младенец, и человек в расцвете сил, и счастливая молодая мать, и старец.



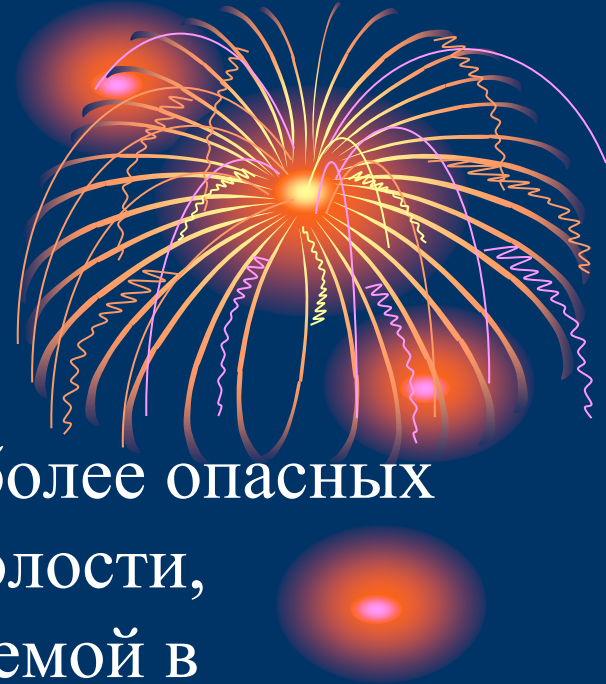В.И.Русаков – известный украинский хирург.

Впервые я увидел умирающего от перитонита больного, когда мне было около 16 лет, и сейчас, как будто это было вчера, в памяти ярко восстанавливается эта жуткая картина давних лет. Живот больного периодически вздрагивал от громкой икоты, продолжавшейся бесконечно более суток. Больной слабо стонал и просил о помощи. Стоны в момент икоты превращались в какой-то громкий лающий звук, вдруг прерывающийся рвотой. Глубокий протяжный вздох-стон – и вновь надсадная икота у потерявшего силы и задыхавшегося больного. Страшно было смотреть на него, но, когда я проходил мимо, глаза невольно обращались в его сторону. Маленькое усохшее лицо, торчащий кверху острый нос, открытый рот, запавшие щеки, сухие потрескавшиеся губы, глубоко запавшие в глазницах глаза с застывшим выражением тоски и безнадежности. Во время икоты все тело больного содрогалось, лицо сморщивалось, сухие, едва заметные губы растягивались обнажая коричневые зубы. Из угла рта вытекала струйка темной жидкости. К вечеру стоны стали ослабевать, икота слышалась реже. Утром кровать тяжело страдавшего больного оказалась пустой ...

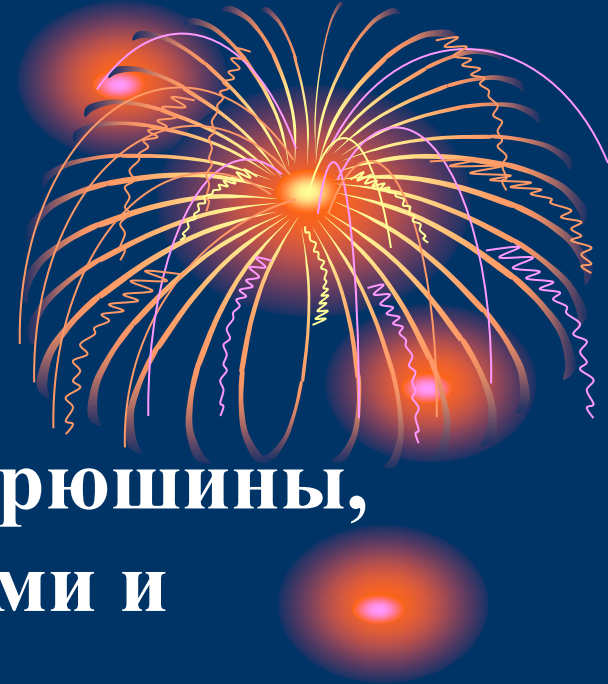



Частота перитонита

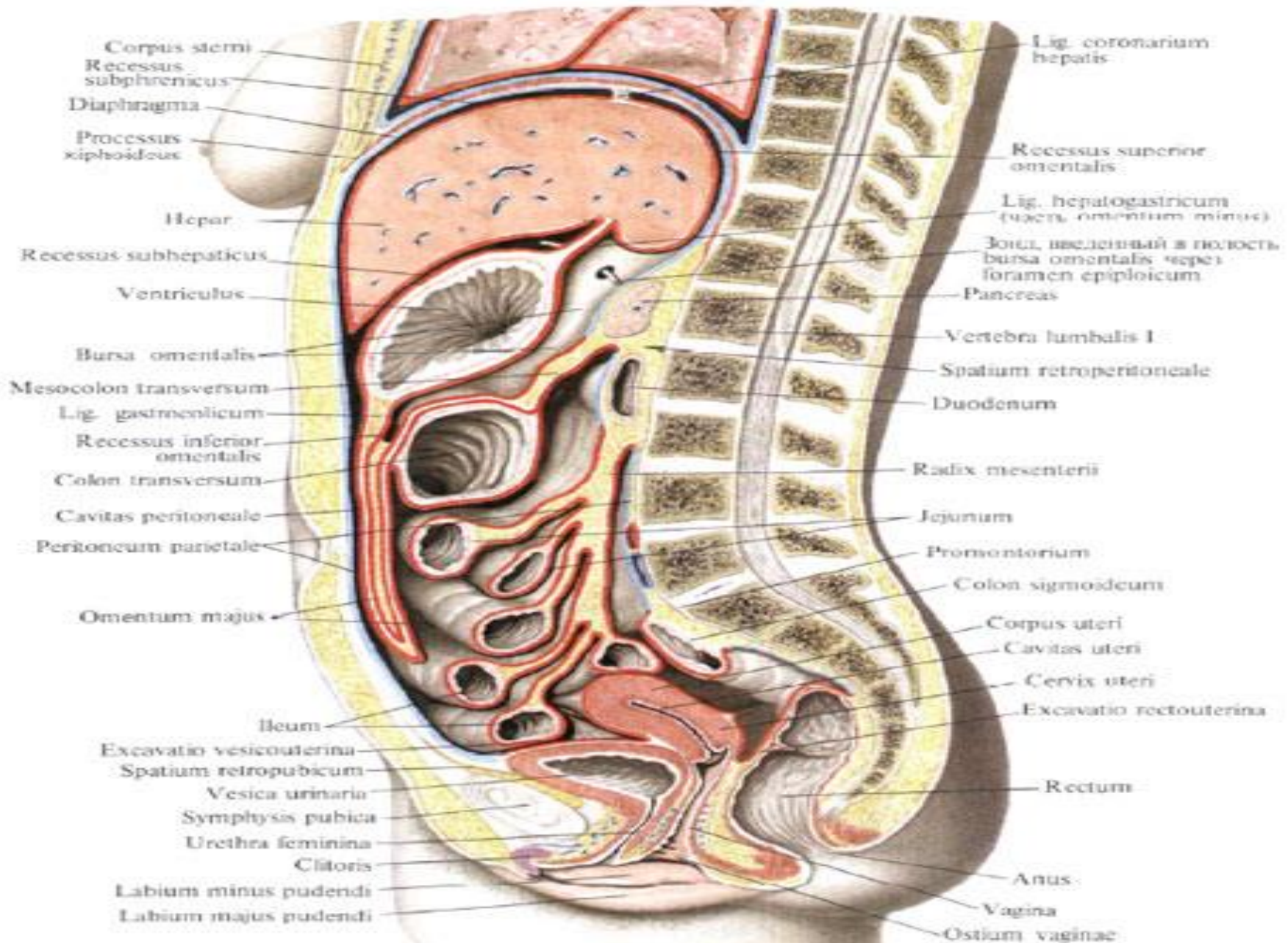


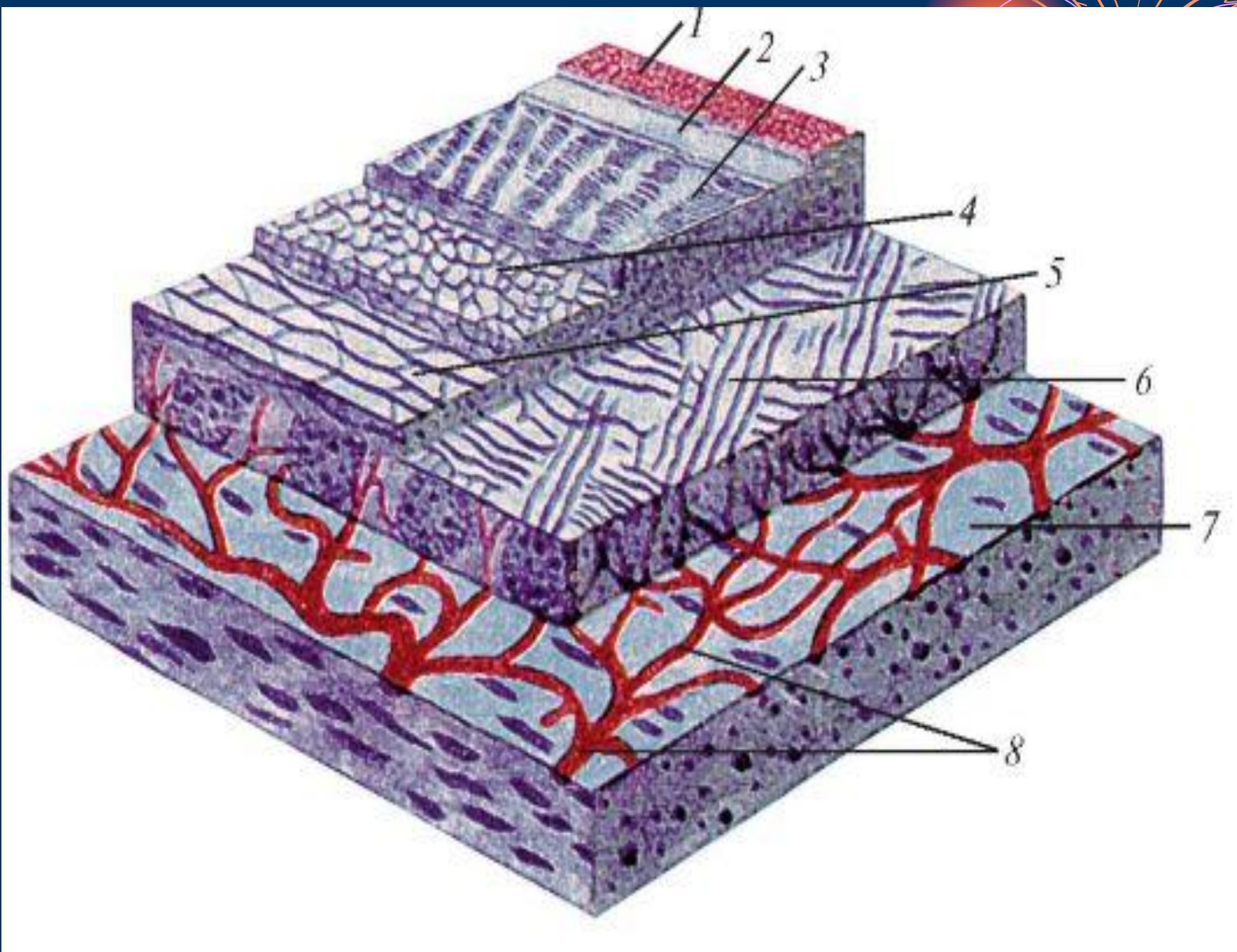
- Острый перитонит – одно из наиболее опасных заболеваний органов брюшной полости, которое является сложной проблемой в неотложной хирургии, острый перитонит встречается у 3,1% - 43,1% общего количества больных, госпитализированных в хирургические стационары.



**ПЕРИТОНИТ – воспаление брюшины,
сопровождающееся местными и
общими нарушениями
функционального состояния
важнейших органов и систем
организма.**

Топография брюшины (полусхематично); женщина





Виды и частота перитонитов



Первичные перитониты встречаются редко, приблизительно в 1%.

Вторичные перитониты - осложнения острых хирургических заболеваний и травм органов брюшной полости.

ЛЕТАЛЬНОСТЬ



При тяжелых формах гнойного перитонита составляет до 30%, а при развитии полиорганной недостаточности – до 85%.

ЭТИОЛОГИЯ

➤ Бактериальный перитонит.

- вызванный микрофлорой ЖКТ (аэробы Г- и Г+, анаэробы Г- и Г+)
- специфический, вызванный микрофлорой, не имеющей отношения к ЖКТ (гонококки, пневмококки, микобактерии туберкулеза)

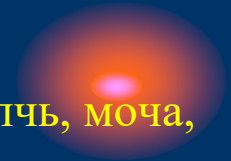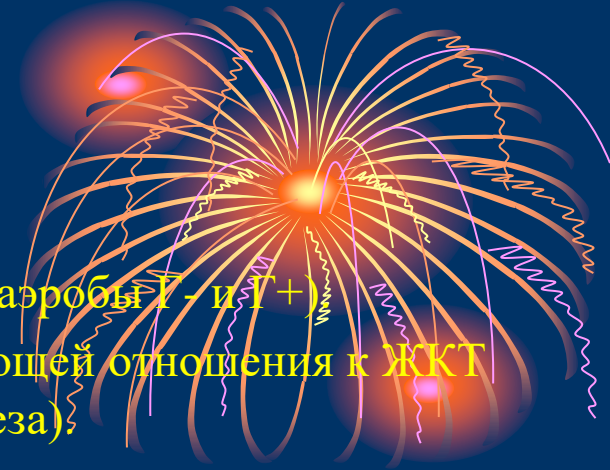➤ Асептический (абактериальный)

- Воздействие на брюшину биологических жидкостей (кровь, желчь, моча, панкреатический сок, желудочный сок).
- Асептический некроз внутренних органов.

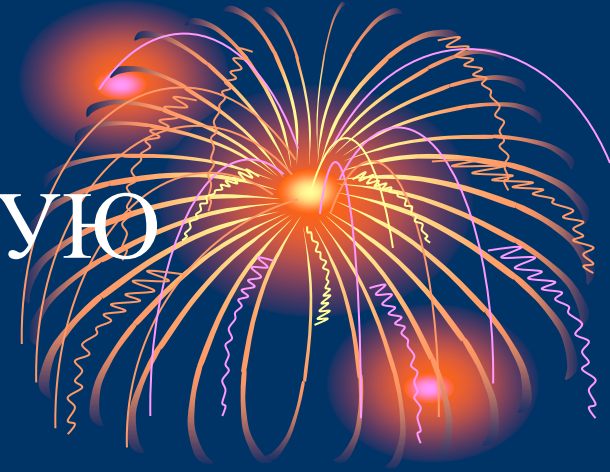Асептические перитониты в течение нескольких часов становятся микробными, вследствие проникновения инфекции из просвета кишечника.

Особые формы перитонита.

- Канцероматозный
- Паразитарный
- Ревматоидный
- Гранулематозный



ПУТИ ПРОНИКНОВЕНИЯ МИКРОФЛОРЫ В БРЮШНУЮ ПОЛОСТЬ.




При первичном перитоните.

1. гематогенный путь
2. лимфогенный путь
3. через маточные трубы

Вторичный перитонит.

1. воспалительные заболевания органов брюшной полости
2. перфорация полых органов
3. закрытые и открытые повреждения органов брюшной полости
4. острые воспалительные заболевания органов забрюшинного пространства
5. послеоперационный перитонит.

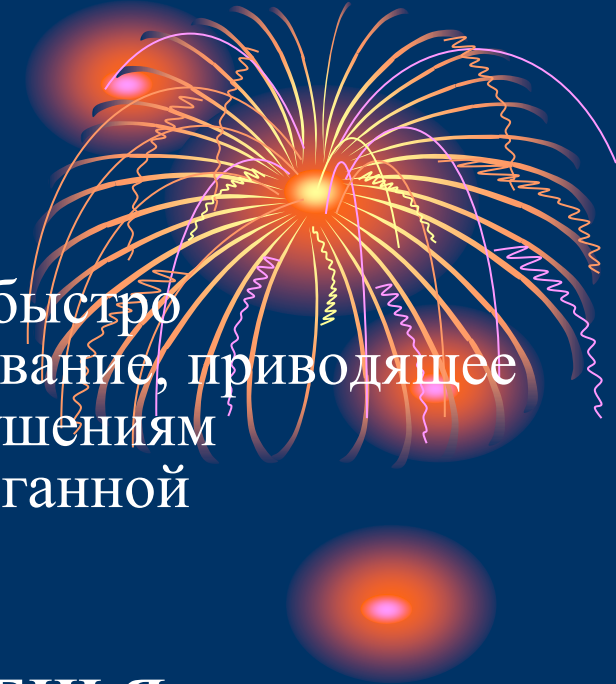


ПАТОГЕНЕЗ

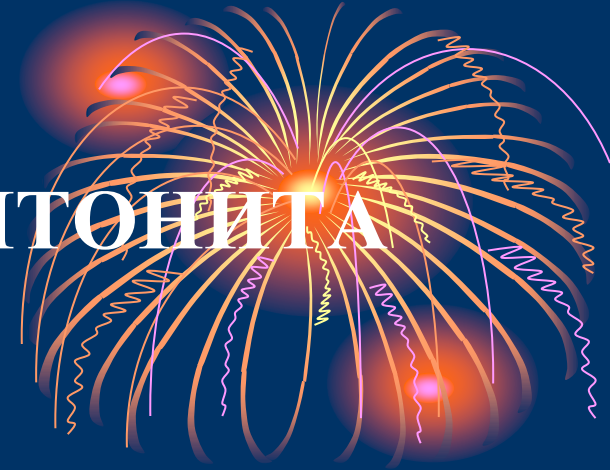Начавшись как местный процесс, перитонит быстро превращается в опасное для жизни заболевание, приводящее к интоксикации, гипоксии, глубоким нарушениям метаболизма, иммунной защиты и полиорганной недостаточности.

ОСНОВНЫЕ ПАТОГЕНЕТИЧЕСКИЕ ЗВЕНЬЯ:

1. Нарушение центральной гемодинамики
2. Кардиоваскулярный синдром
3. Нарушение микроциркуляции
4. Нарушения моторики ЖКТ
5. Нарушение иммунной защиты
6. Развитие синдрома полиорганной недостаточности.



КЛАССИФИКАЦИЯ ПЕРИТОНИТА



1. По клиническому течению:

- а) Острый
- б) Хронический

2. По характеру выпота- серозный, фибринозный, гнойный

3. По распространенности воспалительного процесса:

А. Местный

- Отграниченный (абсцесс).
- Неотграниченный (серозный, фибринозный, гнойный)


Б. Распространенный

- . Диффузный или разлитой
- . Тотальный или общий

КЛИНИКА

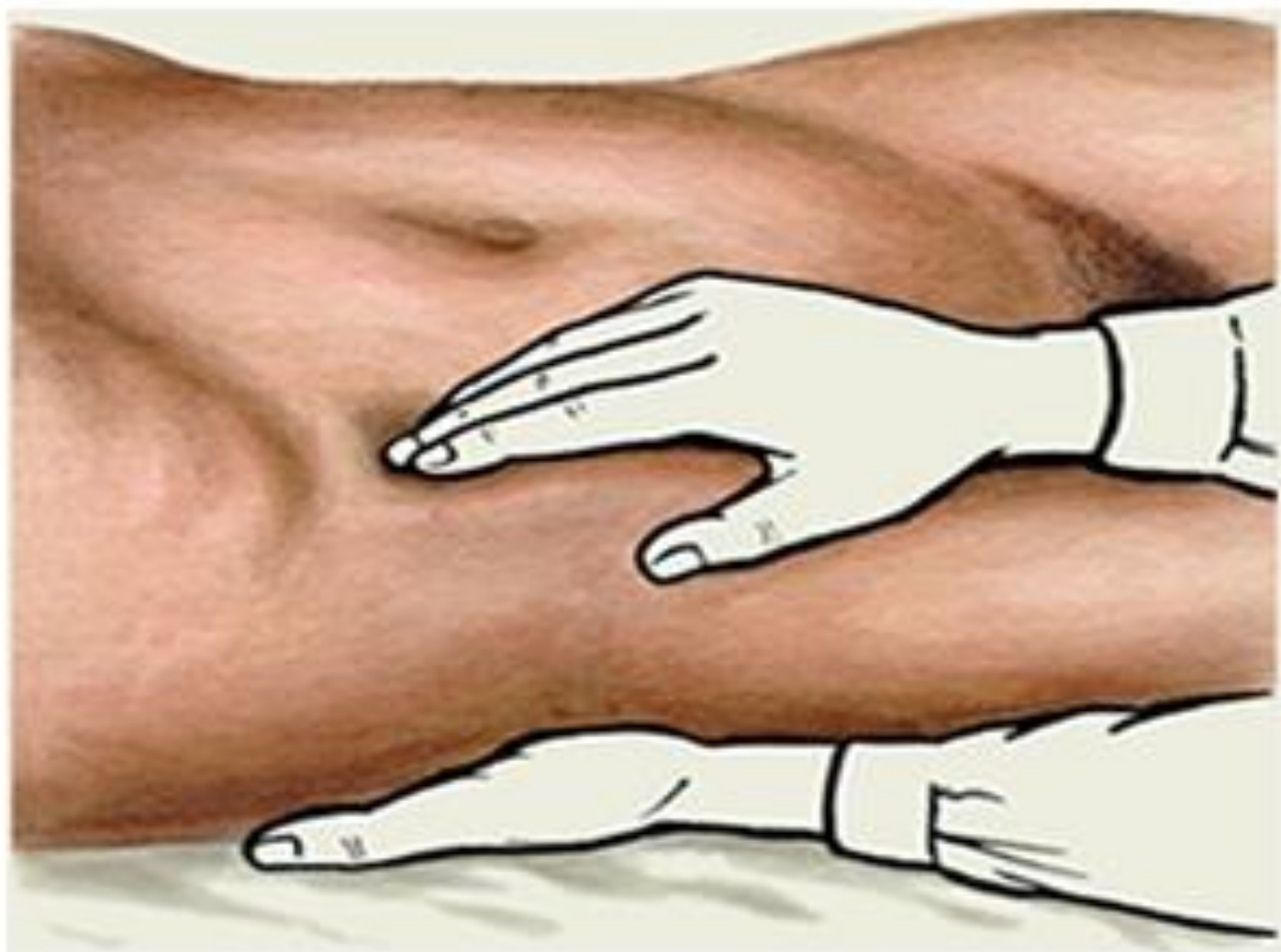Главные симптомы перитонита:

1. **Боль.**
2. **Напряжение мышц брюшной стенки.**
3. **Симптомы раздражения брюшины (Щеткина-Блюмберга, Воскресенского, Раздольского).**
4. **Тошнота и рвота.**
5. **Частый пульс.**
6. **Повышение температуры тела.**
7. **Отсутствие кишечных шумов при аускультации.**
8. **Выраженная болезненность при пальпации передней стенки прямой кишки (симптом Куленкамппфа).**

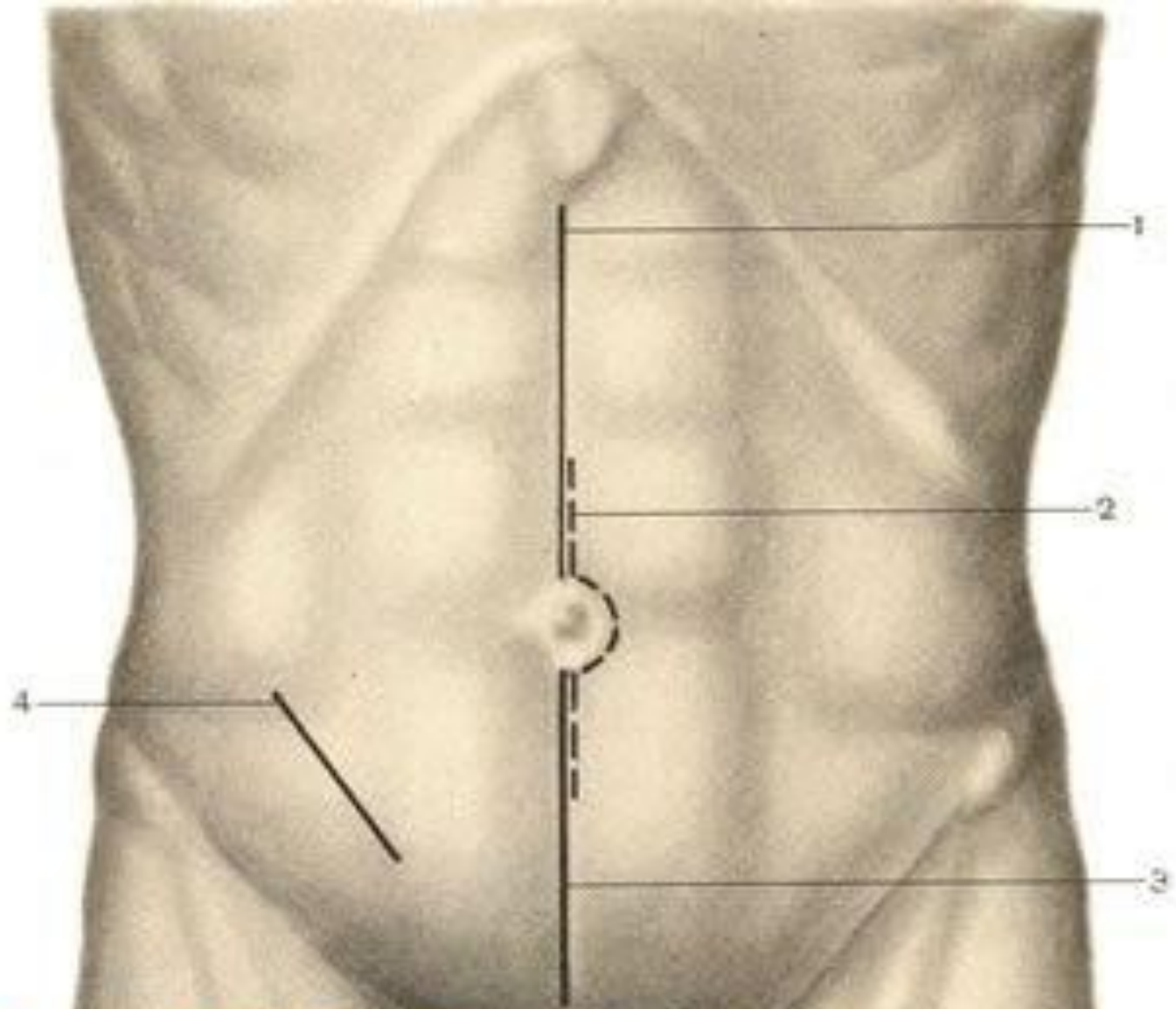


Симптом Щёткина - Блюмберга

Медленное надавливание на переднюю брюшную стенку всеми сложенными вместе пальцами кисти с последующим их быстрым отнятием усиливает боль



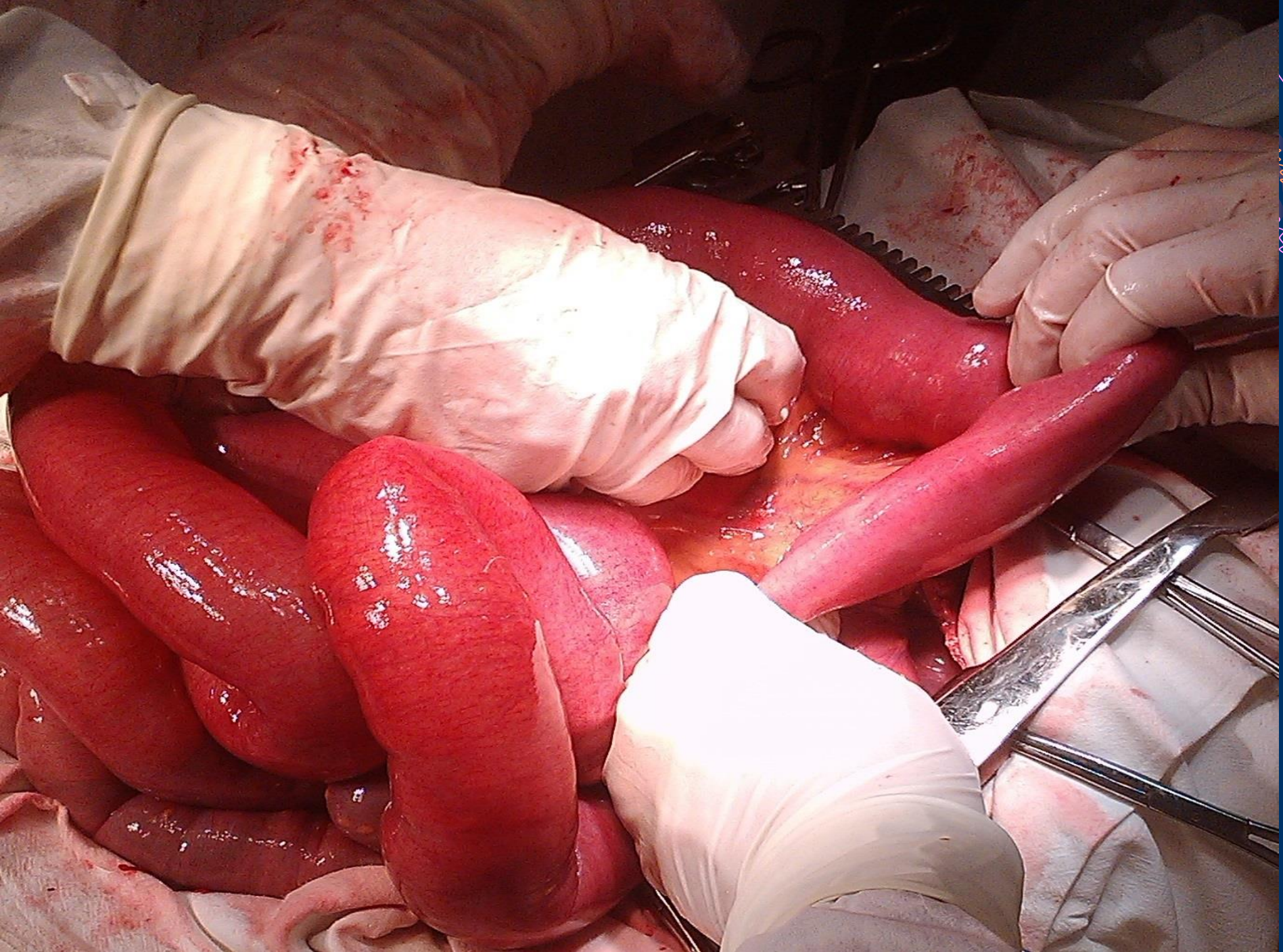
**В МОМЕНТ
СНЯТИЯ
ПАЛЬЦЕВ С
ЖИВОТА
БОЛЬНОГО.**





MedUniver.com
Все по медицине...

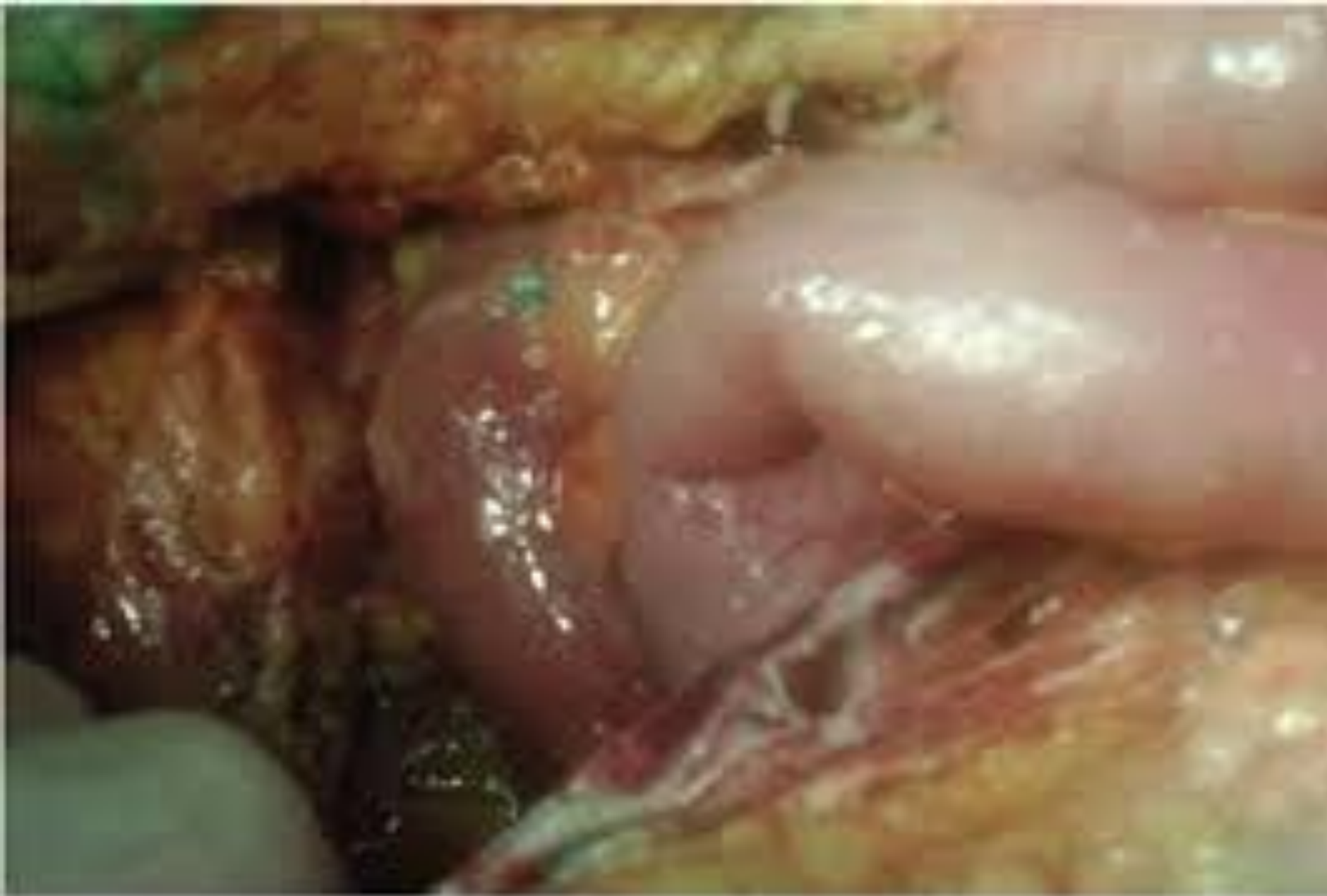

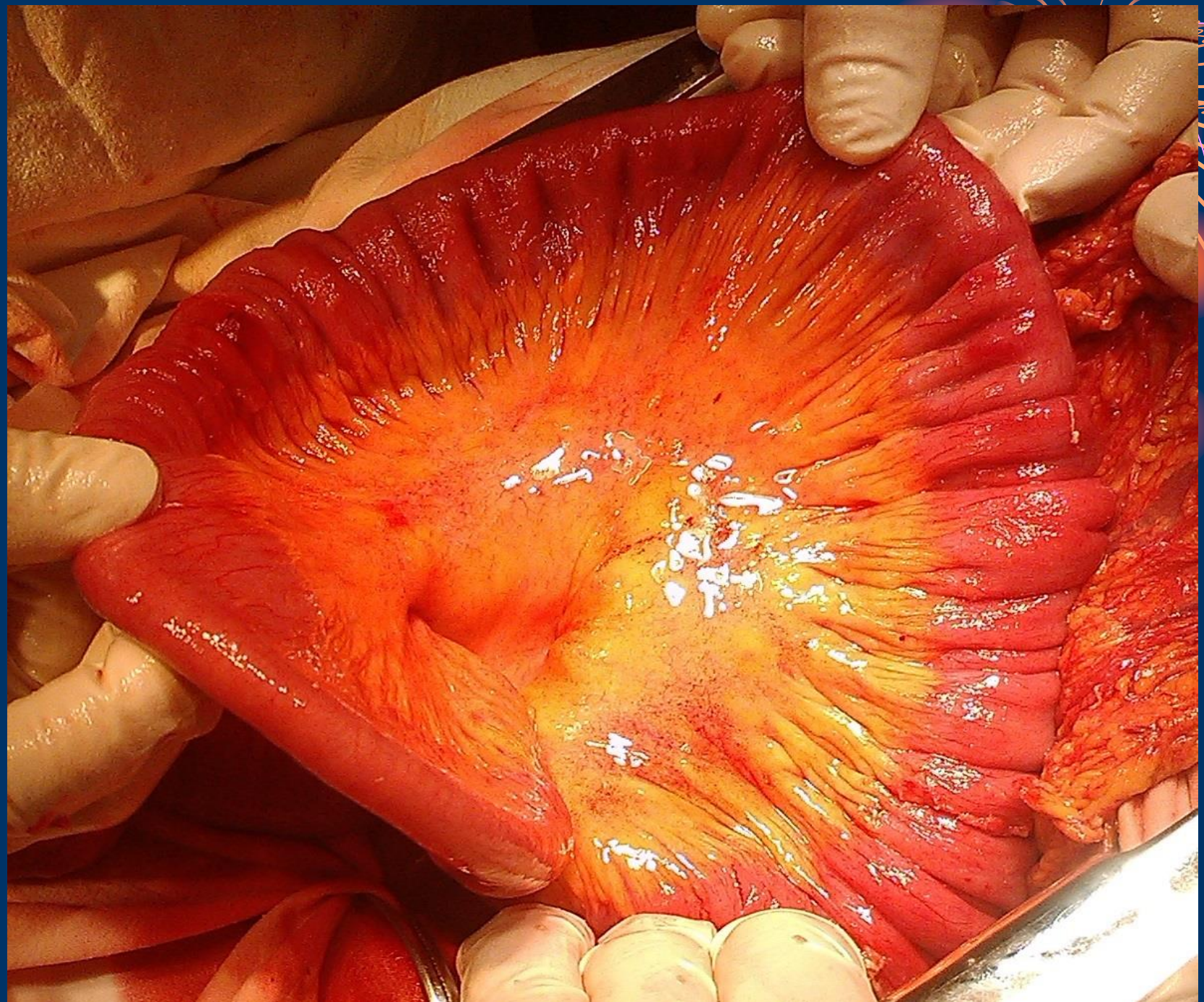Рис. 2. Лапаротомия: разлитой гнойный перитонит







ПЕРИТОНЕОСТОМИЯ

ПОКАЗАНИЯ:

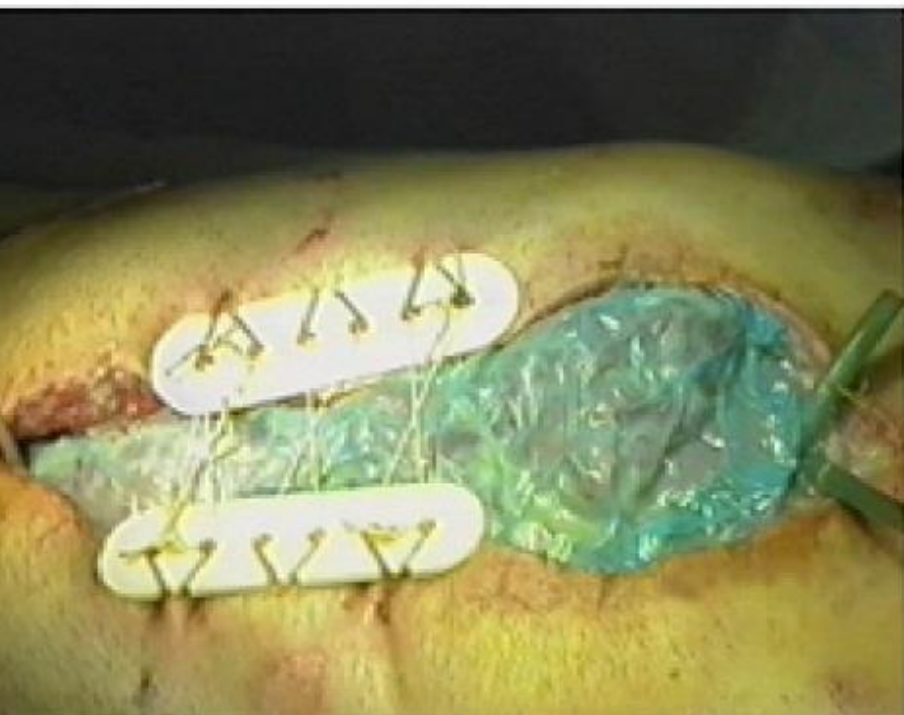
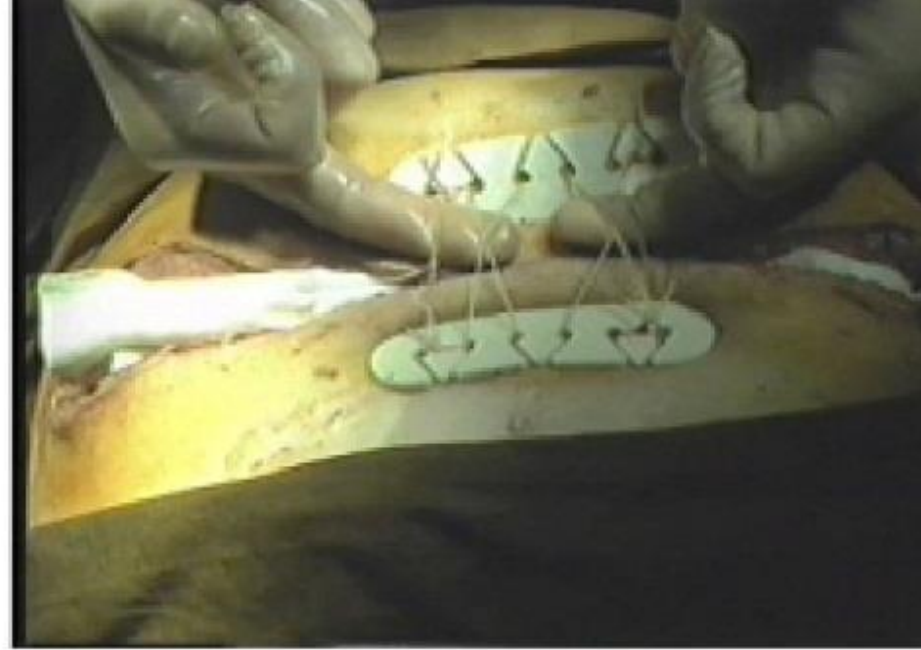
- 1. Терминальная фаза распространенного перитонита с явлениями ПОН.**
- 2. Любая фаза распространенного перитонита с массивным каловым загрязнением брюшины.**
- 3. Распространенный перитонит с признаками анаэробной инфекции**



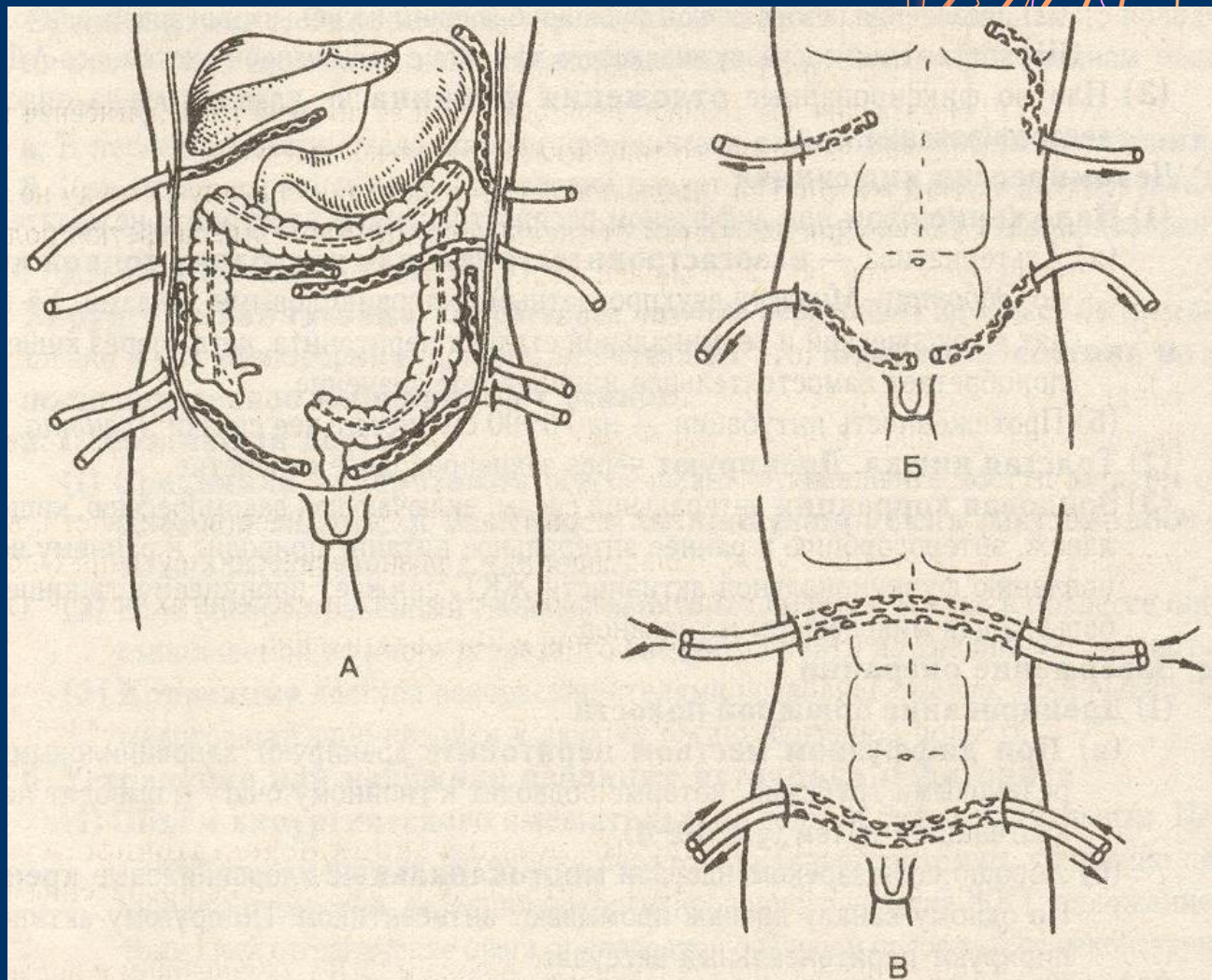
Управляемая лапаротомия

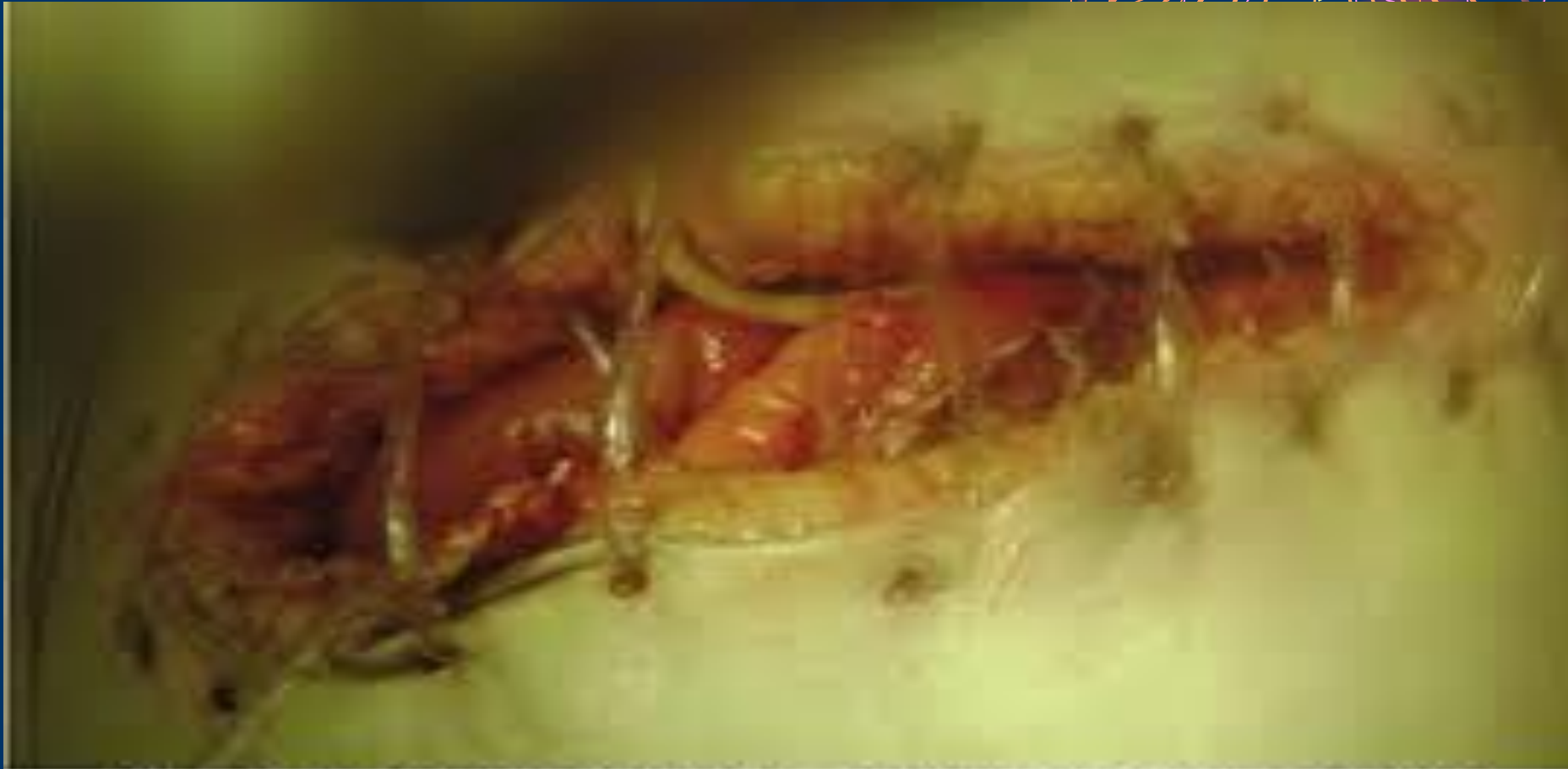
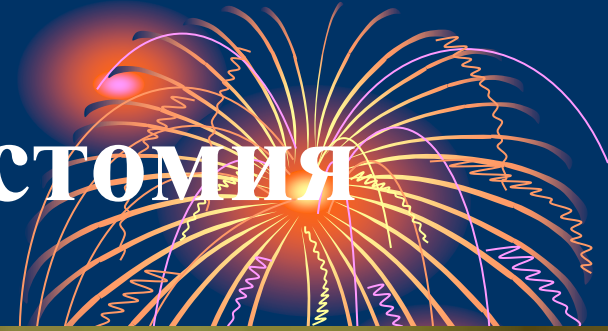
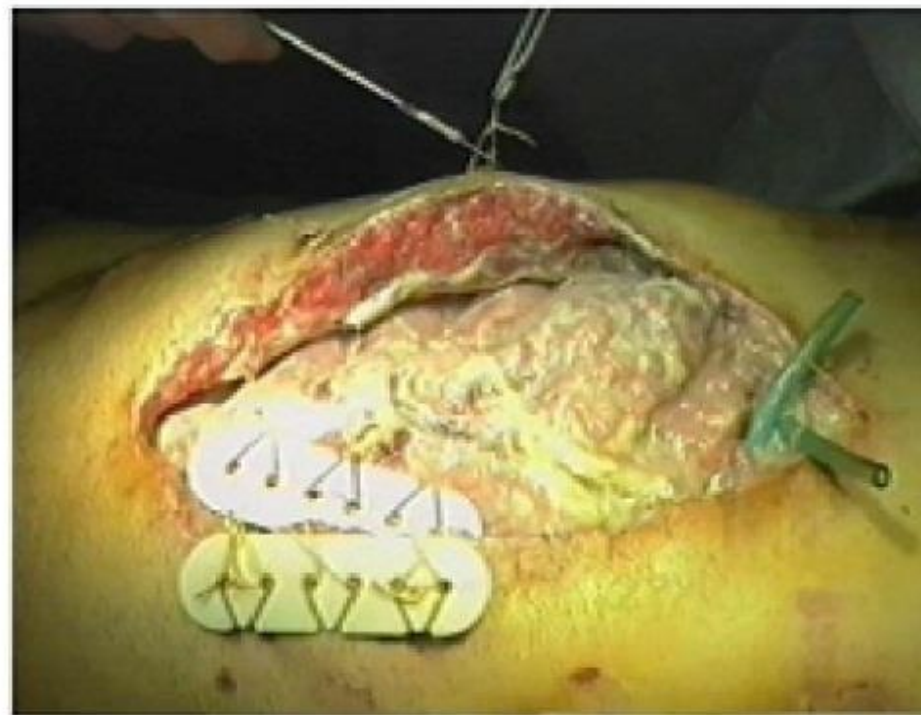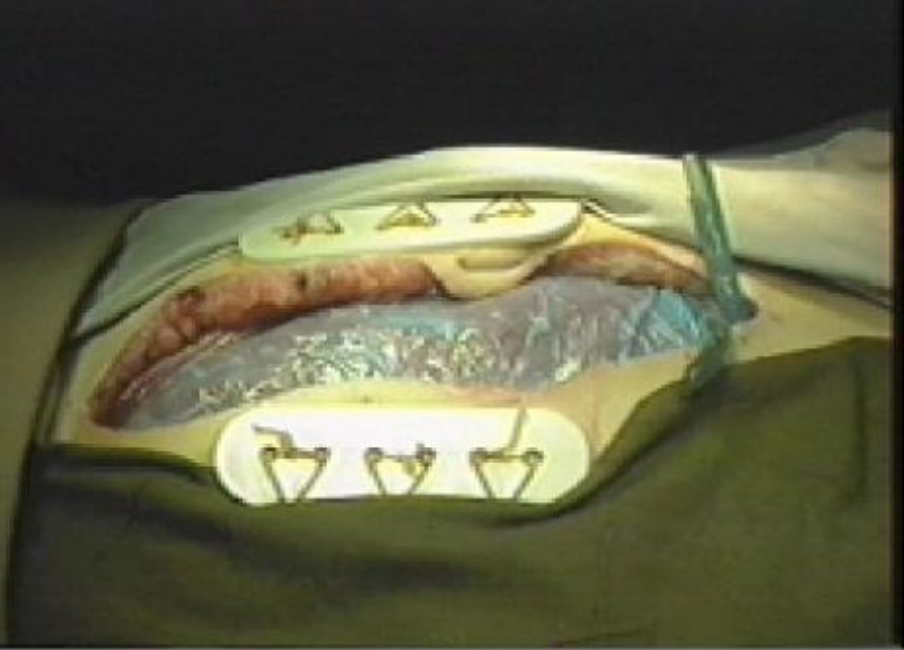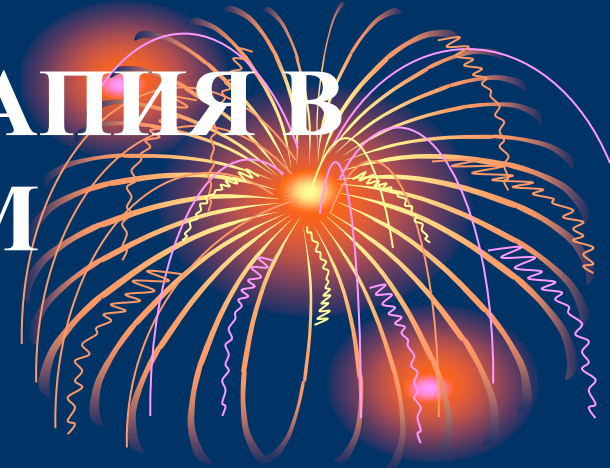Рис. 3. Лапаротомия: управляемая лапаротомия



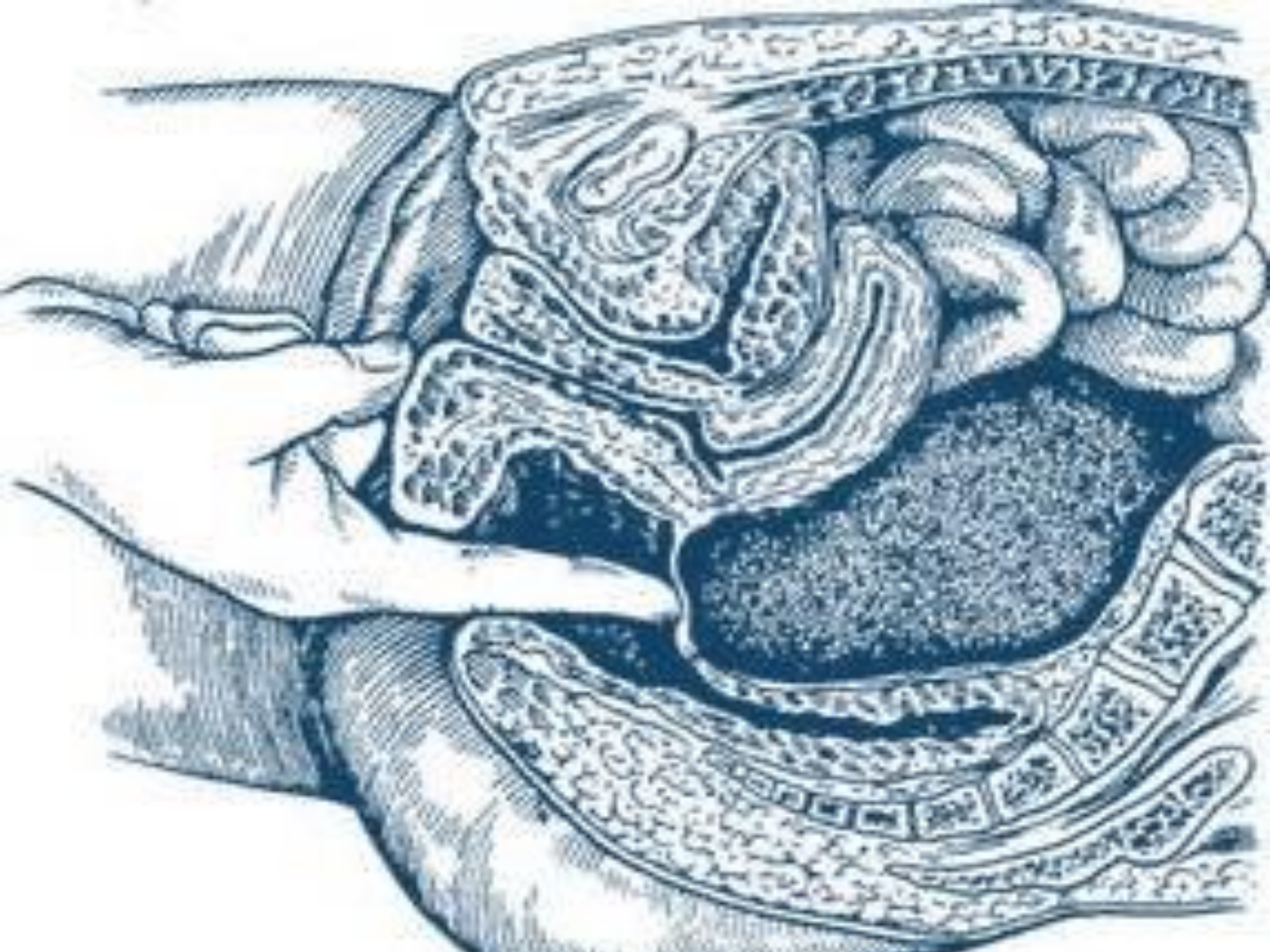Варианты дренирования брюшной полости



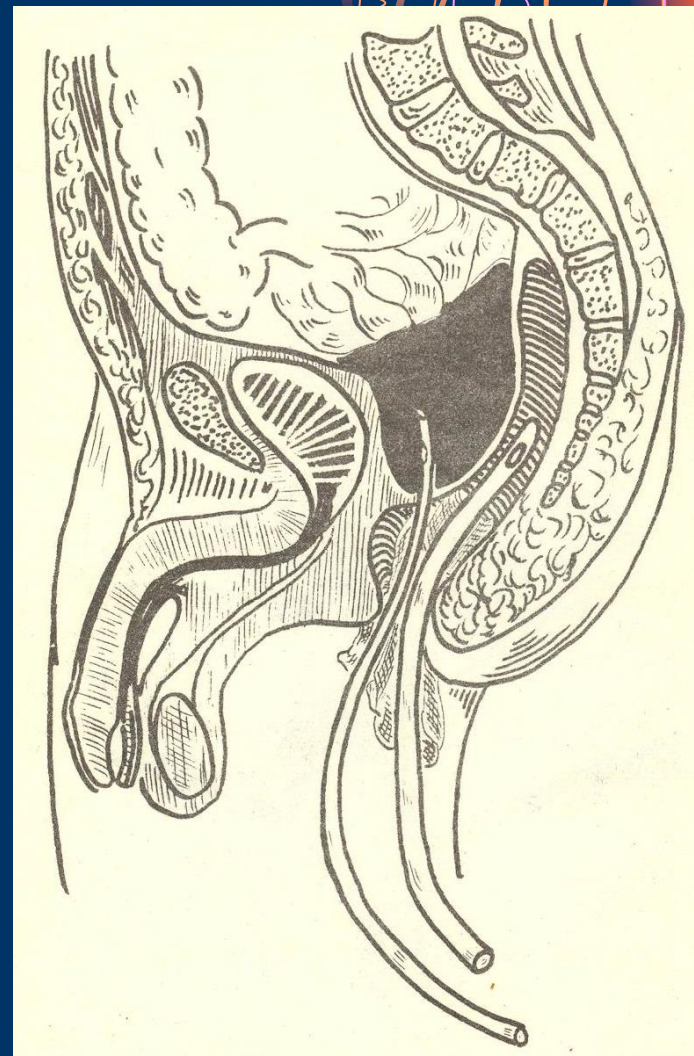
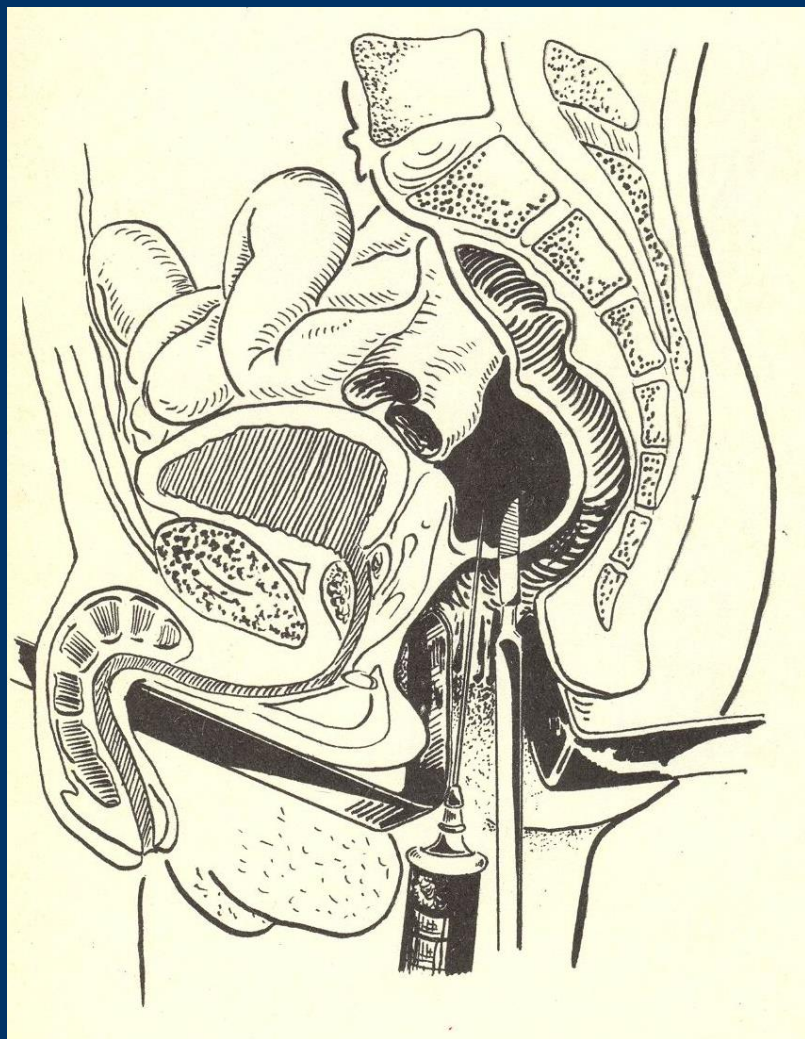
КОРРИГИРУЮЩАЯ ТЕРАПИЯ В ПОСЛЕОПЕРАЦИОННОМ ПЕРИОДЕ.



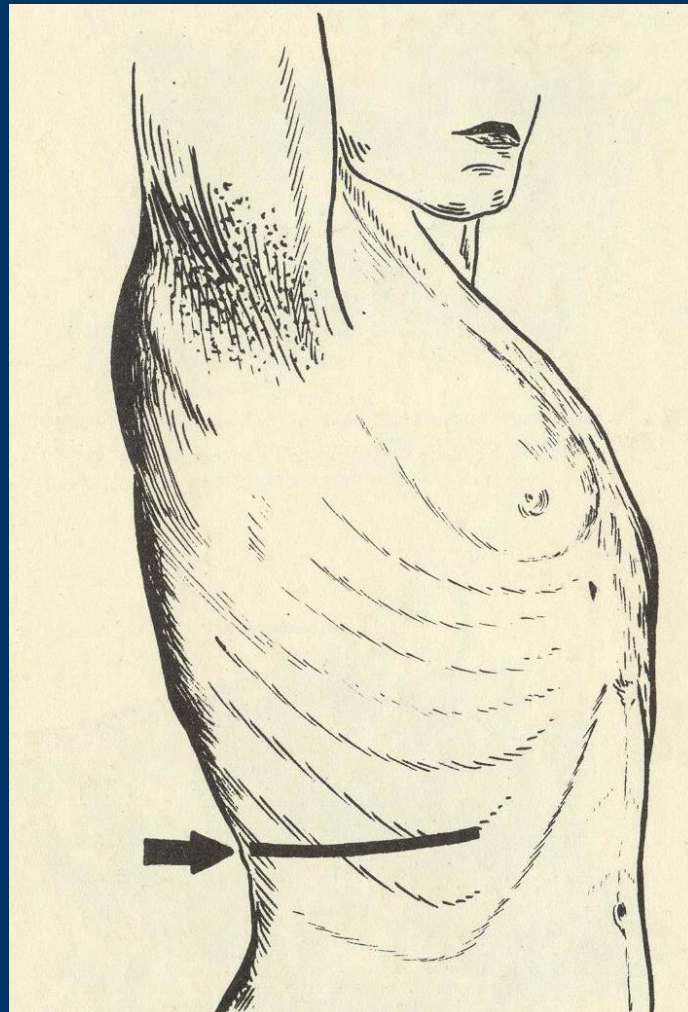
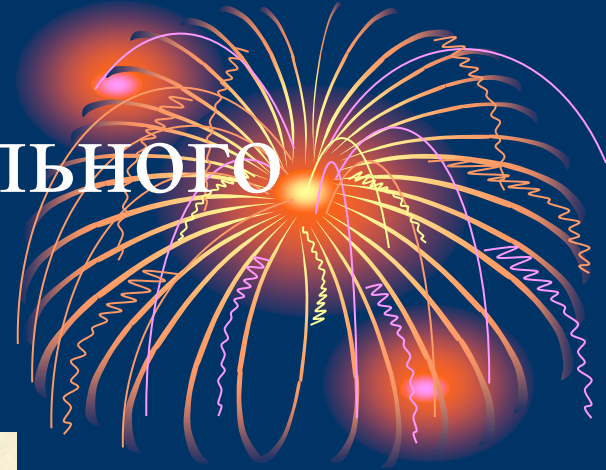1. Адекватное обезболивание.
2. Сбалансированная инфузионная терапия (учёт физиологических и патологических потерь)
3. Профилактика и лечение синдрома ПОН
4. Антибактериальная терапия (до верификации возбудителя : комбинация цефалоспоринов, аминогликозидов и метронидазола)
5. Иммунная терапия
6. Восстановление функции ЖКТ
7. ГБО



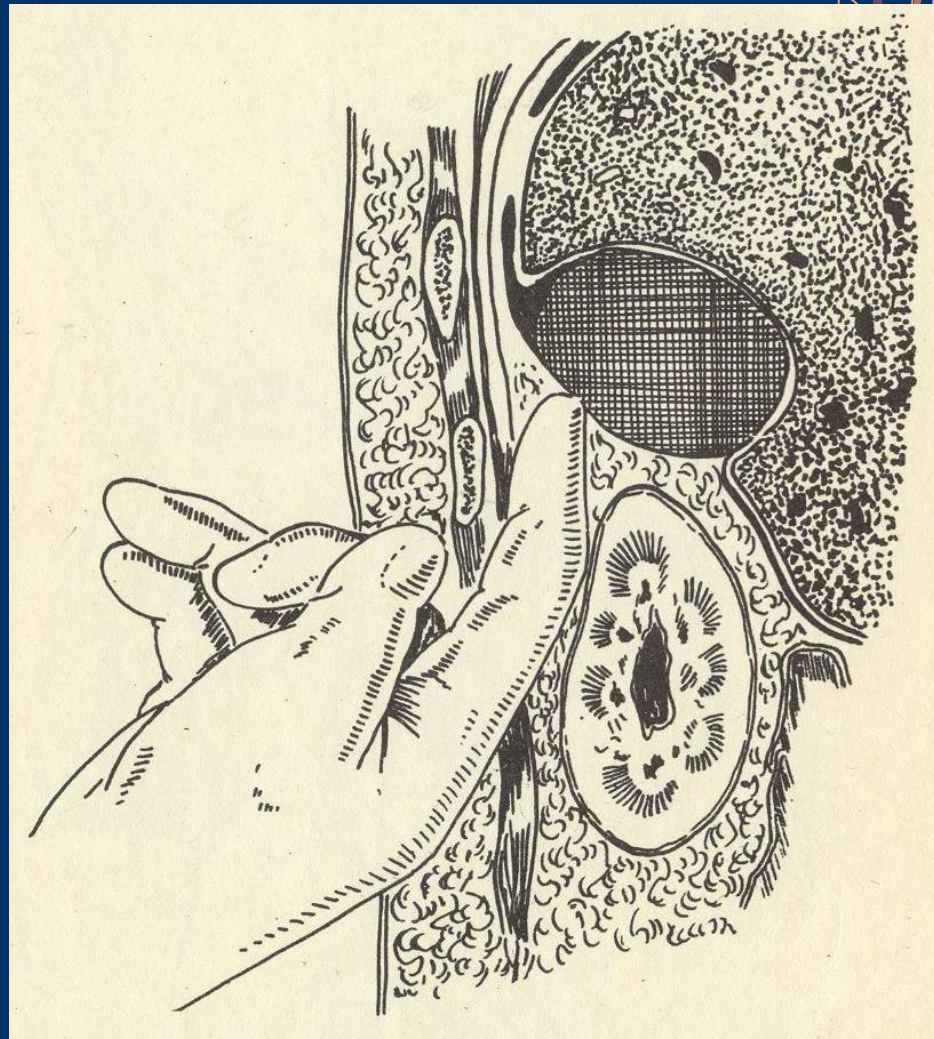
Дренирование тазового абсцесса



Вскрытие поддиафрагмального абсцесса по Мельникову



Вскрытие поддиафрагмального абсцесса





**СПАСИБО ЗА
ВНИМАНИЕ**