

# Выраженный остеопороз и поражение почек у ВИЧ-инфицированного пациента на фоне длительной антиретровирусной терапии

## *Актуальность.*

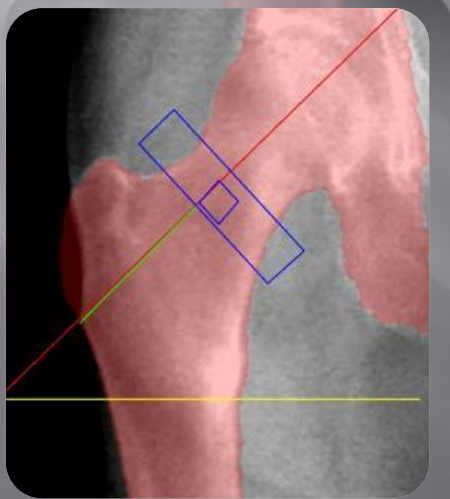
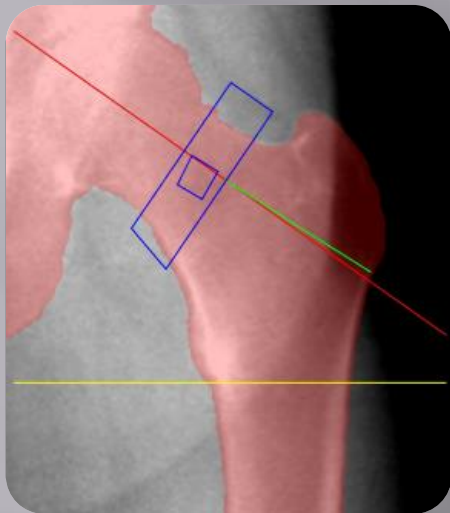
В настоящее время известно, что ВИЧ-инфицированные пациенты, в том числе пациенты, принимающие антиретровирусную терапию (АРТ), подвержены высокому риску развития остеопороза и переломов. Снижение минеральной плотности костей (МПК) и повреждение почек широко распространены среди ВИЧ-инфицированных пациентов, получающих схемы с Тенофовиром. Во многих исследованиях, отмечается, что не только нежелательные явления АРТ, но и то, что вирусемия ВИЧ, не контролируемая должным образом, может влиять на МПК в связи с длительным системным воспалением, ремоделированием костной ткани. Частота снижения МПК в 6,4 раза, а остеопороза - в 3,7 раза выше у ВИЧ - позитивных пациентов, по сравнению с неинфицированными лицами того же возраста.

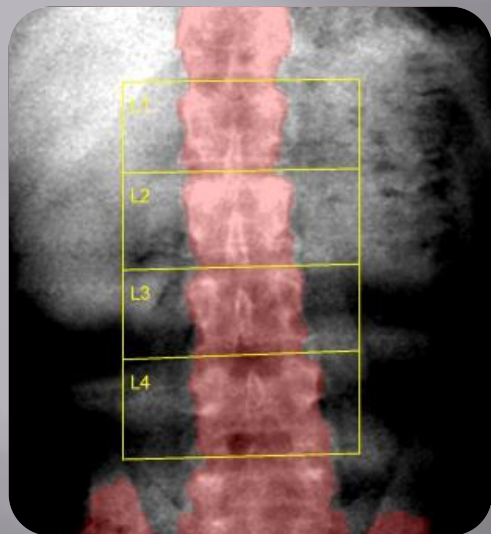
## *Цель.*

Представить клинический случай выраженного остеопороза и нефротоксичности, развившихся на фоне длительной АРТ, у 46-летнего ВИЧ-инфицированного пациента.

## *Методы.*

Выполнена оценка показателей МПК ВИЧ-инфицированного на рентгеновском остеоденситометре DMS/Stratos DR. Представлен анализ клинико-лабораторных данных пациента 46 лет, живущего с ВИЧ-инфекцией.





### **Результаты.**

Мужчина 46 лет с диагнозом: ВИЧ инфекция, 4 клиническая стадия (CD-4 – 596 кл/мкл от 17.05.22 г; ВН - < 58 кп/мл от 15.12.22 г.), терапевтическая ремиссия. ПГЛ. HCV-инфекция, ремиссия (РНК ВГС-). Выраженный остеопороз с патологическими спонтанными переломами. Спонтанные переломы ребер (октябрь 2022 г). Асептический некроз головки левой бедренной кости. Двусторонний коксартроз. Хронический нефротический синдром. ХБП 3 Б.

Дата постановки на учет по ВИЧ-инфекции: 01.04.2004. АРТ была начата 01.01.12 г., через 8 лет после установления диагноза ВИЧ-инфекция по схеме Эмтрицитабин/Тенофовир + Лопиновир/ритоновир. На фоне АРТ достигнута терапевтическая ремиссия ВИЧ-инфекции, так как вирусная нагрузка ВИЧ была постоянно недетектируемой, показатели CD4+Т-лимфоцитов - более 500 кл/мкл, что свидетельствовало о хорошей приверженности пациента к лечению. Однако на фоне АРТ появились клинические признаки тяжелого остеопороза (спонтанные переломы ребер и др.), нефротоксичности, что привело к хроническому нефротическому синдрому, ХБП.

По результатам денситометрии от 15.12.22 г.: спина (L1-L4) значение минеральной плотности кости (BMD) составляло 0,639 г/см<sup>3</sup>, - Z- Score = - 2,9 (-40%) (60,1%). Правое бедро: BMD - 0,396 г/см<sup>3</sup>, - Z- Score = - 4,0 (-64%) (35,9%). Левое бедро: BMD - 0,377 г/см<sup>3</sup>, - Z- Score = - 4,2 (-66%) (34,1%) – в сравнение со средним значением здорового населения того же возраста и пола. Пациенту была изменена схемы АРТ: Абакавир/Ламивудин + Долутегравир, назначено лечение остеопороза.

### **Заключение:**

Проведение длительной (пожизненной) АРТ у приверженных ВИЧ-инфицированных пациентов требует тщательного мониторинга отдаленных нежелательных эффектов лечения, в первую очередь со стороны костей, мочевыделительной и сердечно-сосудистой системы, своевременной диагностики и лечения нежелательных явлений АРТ.