

МИНИСТЕРСТВО ЗДРАВООХРАНЕНИЯ РЕСПУБЛИКИ БЕЛАРУСЬ

УТВЕРЖДАЮ

Первый заместитель Министра

Е.Н.Кроткова

« 23 » 12 2022 г.

Регистрационный № 043-0522

МЕТОД МАЛОИНВАЗИВНОГО ХИРУРГИЧЕСКОГО ЛЕЧЕНИЯ ВРОЖДЕННОЙ ВОРОНКООБРАЗНОЙ ГРУДИ С ИСПОЛЬЗОВАНИЕМ ТОРАКОСКОПИЧЕСКОГО ВИДЕОАССИСТИРОВАНИЯ

инструкция по применению

УЧРЕЖДЕНИЯ–РАЗРАБОТЧИКИ: учреждение образования «Гродненский государственный медицинский университет», учреждение здравоохранения «Гродненская областная детская клиническая больница»

АВТОРЫ: Авдейчик П.А., к.м.н., доцент Лашковский В.В., к.м.н. Сычевский Л.З.

Гродно, 2023

В настоящей инструкции по применению (далее – инструкция) изложен метод малоинвазивного хирургического лечения впалой груди (далее – воронкообразная деформация грудной клетки), который позволяет выполнить коррекцию воронкообразной деформации грудной клетки и устранить кардио-респираторные расстройства, связанные с изменением положения средостения, сердца, лёгких. Устранение воронкообразной деформации также благоприятно отражается на психологическом состоянии пациентов, у которых аномальная форма груди вызывает проблемы с социальной адаптацией и снижением самооценки.

Метод, изложенный в настоящей инструкции, предназначен для врачей травматологов-ортопедов, врачей – торакальных хирургов отделений больниц областного и республиканского уровней, оказывающих плановую помощь пациентам с воронкообразной деформацией грудной клетки в условиях стационара.

ПЕРЕЧЕНЬ НЕОБХОДИМЫХ ИЗДЕЛИЙ МЕДИЦИНСКОЙ ТЕХНИКИ, ИЗДЕЛИЙ МЕДИЦИНСКОГО НАЗНАЧЕНИЯ И ЛЕКАРСТВЕННЫХ СРЕДСТВ

1. Рентгеновский аппарат.
2. Аппарат рентгеновской компьютерной томографии.
3. Видеоторакоскоп.
4. Комплект хирургического инструментария, используемого для выполнения операций на костно-мышечной системе.
5. Пластина – имплант для коррекции грудной клетки (рис. 1).
6. Набор инструментов для постановки импланта (рис. 2).
7. перевязочный материал (стерильные салфетки, бинт).
8. Нити шовные.
9. Трубки из набора для дренирования хирургических ран (материал – бесфталатный поливинилхлорид).
10. Антибактериальные лекарственные средства.
11. Нестероидные противовоспалительные препараты.
12. Растворы антисептические для обработки кожи.



Рисунок 1. – Пластина-имплант

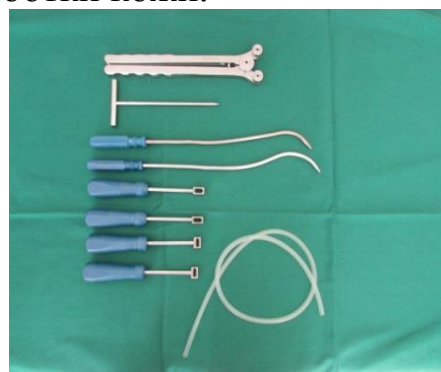

Рисунок 2. – Набор инструментов для постановки импланта

ПОКАЗАНИЯ К ПРИМЕНЕНИЮ

Симметричные (I-III степени) и асимметричные (I-II степени) воронкообразные деформации грудной клетки (по Гижицкой, деформации с индексом Haller больше 2,5) (МКБ 10 впалая грудь – Q 67.6).

ПРОТИВОПОКАЗАНИЯ К ПРИМЕНЕНИЮ

Ригидная деформация грудной клетки, асимметричная воронкообразная деформация грудной клетки III степени (по Гижицкой), комбинированная килевидная и воронкообразная деформация грудной клетки (с выраженной торсией грудины). Инфекционно-воспалительные процессы грудной клетки.

ОПИСАНИЕ ТЕХНОЛОГИИ ИСПОЛЬЗОВАНИЯ МЕТОДА С УКАЗАНИЕМ ЭТАПОВ

1 этап. *Моделирование пластины-импланта в предоперационном периоде.*

1.1. Пластина-имплант моделируется по форме и размеру грудной клетки пациента с помощью инструмента для гнущих пластину.

Операцию выполняют под эндотрахеальным наркозом.

2 этап. *Технология выполнения торакопластики.*

2.1. После обработки операционного поля антисептиками, 1% раствором бриллиантовой зелени проводится его разметка: отмечается вершина воронкообразной деформации и места 2-х вертикальных хирургических доступов на передне-боковой поверхности грудной клетки. Контролируется предварительно выполненное в предоперационном периоде моделирование пластины-импланта и пластине придается окончательная форма.

2.2. По направлению передних подмышечных линий с обеих сторон, перпендикулярно поперечной плоскости, проходящей через вершину деформации, выполняются вертикальные разрезы длиной 3-4 см., через которые субфасциально формируются каналы до края грудины (справа и слева) (рис. 3).

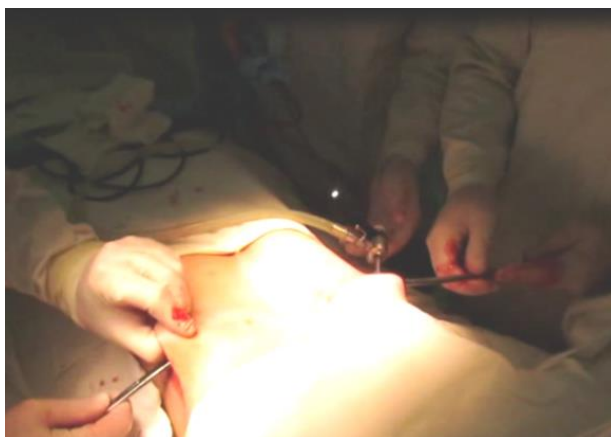


Рисунок 3. – Выполнение хирургических доступов

2.3. В 8-ом межреберье справа по средне-подмышечной линии через отдельный доступ в плевральную полость вводится торакоскоп. Выполняется частичное коллабирование правого легкого с давлением в плевральной полости не более 5 мм. рт. ст.

2.4. При симметричных деформациях грудной клетки III ст. производится элевация грудины с использованием однозубого крючка или костодержателя.

2.5. Под контролем торакоскопа (рис. 4) справа налево на вершине деформации проводится проводник за грудиной и выводится в рану на противоположной стороне. На нем выполняется начальная коррекция деформации. При выраженных деформациях может быть использовано последовательное проведение двух проводников.

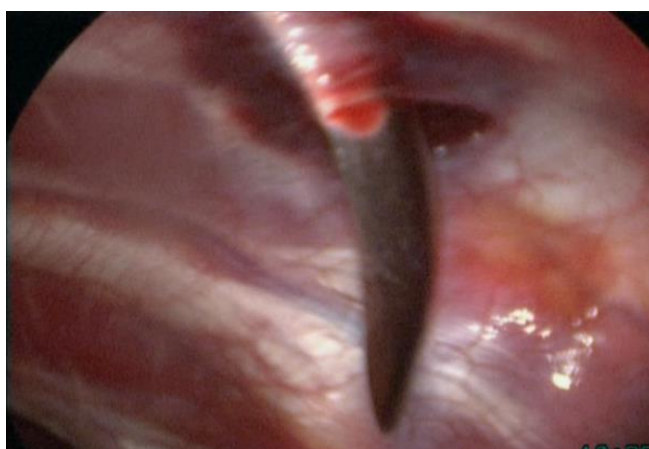


Рисунок 4. – Проведение проводника за грудиной

2.6. На конец проводника надевают силиконовую трубку и проводят в обратном направлении (рис. 5). К свободному концу силиконовой трубки, выведенной в рану, слева фиксируют подготовленную пластину-имплант и проводят ее с помощью силиконовой трубки на противоположную сторону (рис. 6). После проведения пластина располагается вогнутой поверхностью вверх (рис. 7).

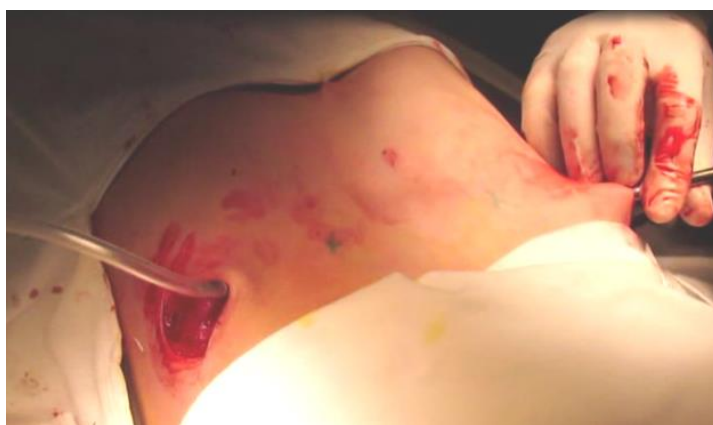

Рисунок 5. – Проведение силиконовой трубки

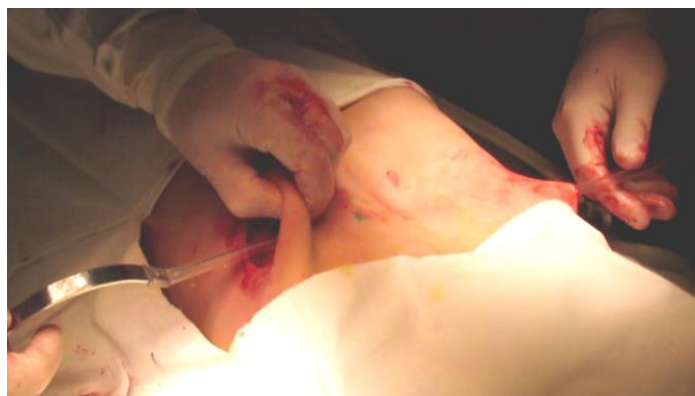

Рисунок 6. – Проведение пластины-импланта

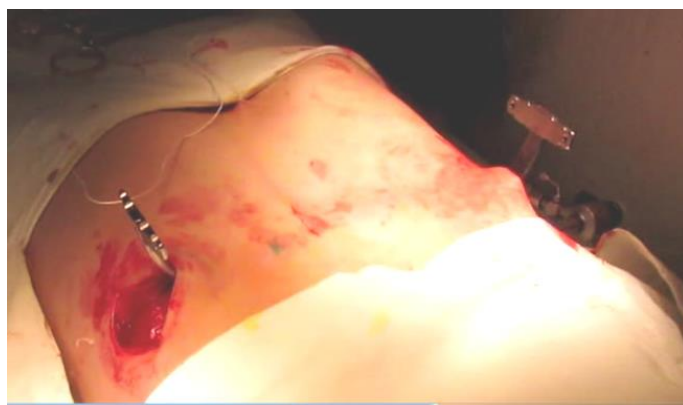

Рисунок 7. – Расположение пластины-импланта после проведения за грудиной

2.7. Для повышения устойчивости пластины перпендикулярно к её оси на ее концах устанавливаются стабилизаторы по принципу «ласточкин хвост», которые крепятся к пластине-импланту с помощью винтов (рис. 8).



Рисунок 8. – Крепление боковых стабилизаторов к пластине

2.8. Установочными инструментами (рис. 9) производят ротацию пластины, окончательно исправляя деформацию. После поворота пластины грудная клетка принимает планируемую форму (рис. 10). Боковые стабилизаторы фиксируются к мышцам грудной клетки капроновыми швами.

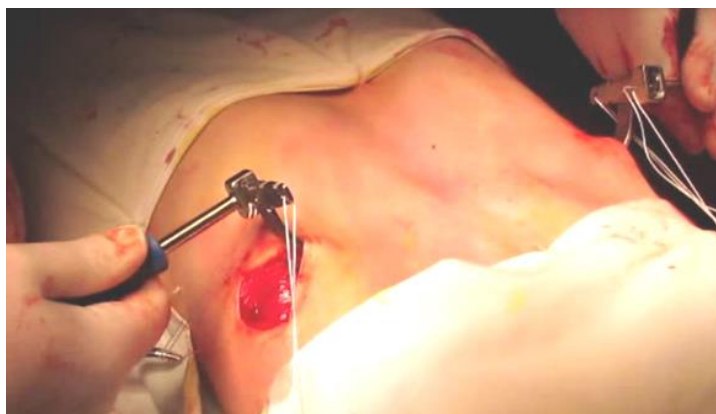

Рисунок 9. – Ротация пластины установочным инструментарием

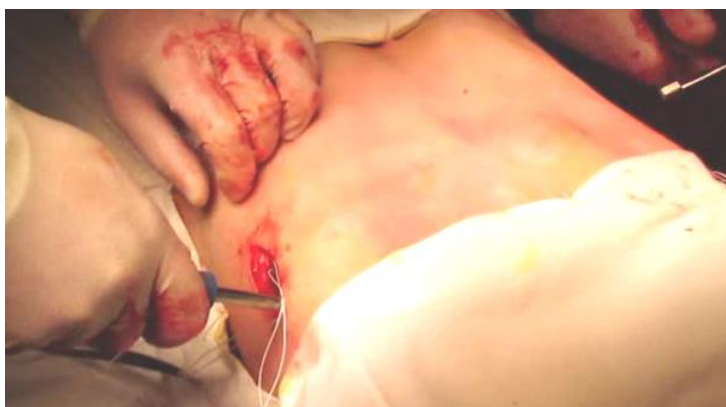

Рисунок 10. – Форма грудной клетки после поворота пластины

2.9. Торакоскопом проводится ревизия плевральной полости на наличие внутриплеврального кровотечения из межреберных сосудов и паренхимы легочной ткани. Кровотечение устраняется торакоскопической коагуляцией. Извлекается торакоскоп.

2.10. Выполняется окончательное ушивание ран с использованием косметических швов.

2.11. Контрольная рентгенография органов грудной клетки. При наличии пневмоторакса производится пункция плевральной полости.

3 этап. Послеоперационный.

В раннем послеоперационном периоде пациент 1-2 суток наблюдается в отделении интенсивной терапии с мониторингом функции внешнего дыхания и гемодинамики.

В первые двое суток проводится адекватное обезболивание наркотическими анальгетиками с последующим переходом на ненаркотические. С целью профилактики инфекционно-воспалительных процессов со стороны легких и послеоперационной раны в течение 7-10 суток назначается антибактериальная терапия. Выполняются реабилитационные мероприятия, включающие ЛФК, дыхательную гимнастику. На 2-3 сутки с момента операции пациент вертикализуется. Швы снимаются на 10-11 сутки. Обычная физическая активность

разрешается через 6-8 недель с момента операции, занятия спортом через 10-12 недель.

4 этап. Удаление импланта.

Удалять имплант рекомендуется через 2-3 года у детей, через 3-4 года у взрослых. Выполняются хирургические доступы по «старым» послеоперационным рубцам. Обнажаются концы импланта с боковыми фиксаторами. С помощью отвертки и инструмента для ротации импланта снимаются боковые фиксаторы. Инструмент для ротации надевается на оба конца импланта. Левый конец импланта разгибается до горизонтальной плоскости. Имплант удаляется путем вытягивания слева направо с помощью инструмента для ротации. Производится послойный шов ран, наложение асептических повязок. Рентгенография грудной клетки с целью контроля наличия пневмоторакса.

ПЕРЕЧЕНЬ ВОЗМОЖНЫХ ОСЛОЖНЕНИЙ ИЛИ ОШИБОК ПРИ ВЫПОЛНЕНИИ МЕТОДА И ПУТИ ИХ УСТРАНЕНИЯ

Интраоперационные осложнения:

Повреждение внутригрудных сосудов и внутривидеальное кровотечение. Производится торакоскопическая коагуляция поврежденного сосуда и аспирация крови из плевральной полости.

Ранние послеоперационные осложнения:

Пневмоторакс. Выполняется пункция плевральной полости и аспирация воздуха. Избежать данного осложнения позволяет плотное ушивание операционных ран и корректное извлечение торакоскопа.

Гипостатическая пневмония. Показана антибактериальная терапия, физиотерапевтическое лечение, дыхательная гимнастика.

Нагноение операционной раны. Проводится антибактериальная терапия, санация раны. Избежать данного осложнения позволяет бережное обращение с мягкими тканями во время операции и соблюдение правил асептики и антисептики.

Поздние послеоперационные осложнения:

Миграция металлоконструкции. Показано повторное оперативное вмешательство – замена металлоконструкции. Избежать данного осложнения позволяют правильное моделирование пластины в предоперационном периоде, корректная установка импланта, использование боковых стабилизаторов.

название

учреждения

здравоохранения

УТВЕРЖДАЮ

Главный врач

_____ И.О.Фамилия

_____ 202__

МП

А К Т

о внедрении результатов научных исследований в лечебную практику

1. Наименование предложения для внедрения: «Метод малоинвазивного хирургического лечения врожденной воронкообразной груди с использованием торакоскопического видеоассистирования»

2. Кем предложена разработка: врачом-травматологом ортопедом УЗ «Гродненская областная детская клиническая больница» Авдейчиком П.А., к.м.н., зав. кафедрой травматологии, ортопедии и ВПХ УО «Гродненский государственный медицинский университет» Лашковским В.В., к.м.н., зав. травматолого-ортопедическим отделением УЗ «Гродненская областная детская клиническая больница» Сычевским Л.З.

3. Источник информации: Метод малоинвазивного хирургического лечения врожденной воронкообразной груди с использованием торакоскопического видеоассистирования: инструкция по применению № 043-0522, утв. МЗРБ 23.12.2022

4. Краткая аннотация разработки: Метод осуществляется с применением малоинвазивных способов элевации грудины и проведения загрудинного импланта; удобного, надёжного и простого постановочного инструментария и импланта собственной конструкции. Снижается травматичность и продолжительность оперативного вмешательства, сократить риск осложнений

5. Где внедрено: _____
подразделение и название учреждения здравоохранения

6. Результаты применения метода за период с _____ по _____
общее кол-во наблюдений «_____»

Из них: положительные «_____», отрицательные «_____»

7. Эффективность внедрения (восстановление трудоспособности, снижение заболеваемости, рациональное использование коечного фонда, врачебных кадров и медицинской техники) _____

8. Замечания, предложения: _____

_____ 20__ Ответственные за внедрение

_____ Должность

_____ подпись

_____ И.О.Фамилия

Примечание: акт о внедрении направлять по адресу:
кафедра травматологии, ортопедии и ВПХ
УО «Гродненский государственный медицинский университет»
ул.Горького, 80, 230009, г.Гродно, Беларусь