

ЛЕКЦИЯ

ОСТРЫЙ АППЕНДИЦИТ

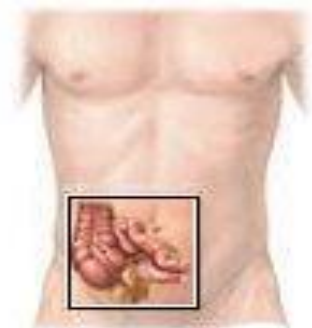ПРОФЕССОР СМОТРИН С.М.

2-Я КАФЕДРА ХИРУРГИЧЕСКИХ БОЛЕЗНЕЙ

ЧАСТОТА ОСТРОГО АППЕНДИЦИТА:

Из каждых 250 - 400 человек населения ежегодно один заболевает острым аппендицитом.

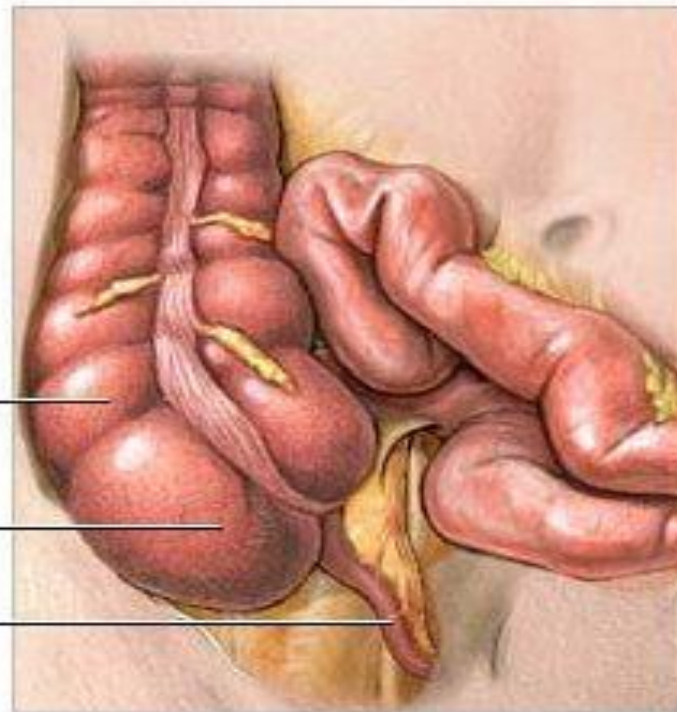
ПОСЛЕОПЕРАЦИОННАЯ ЛЕТАЛЬНОСТЬ - 0,1 – 0,2 %



**Толстая
кишка**

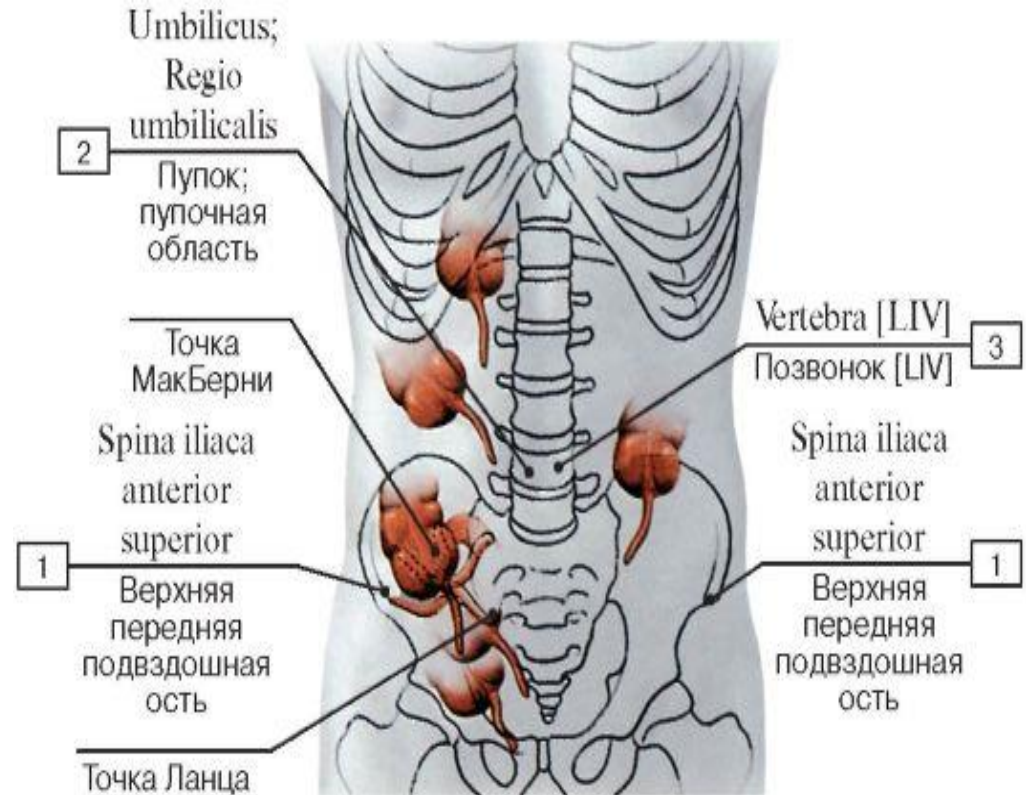
Слепая кишка

**Червеобразный
отросток**



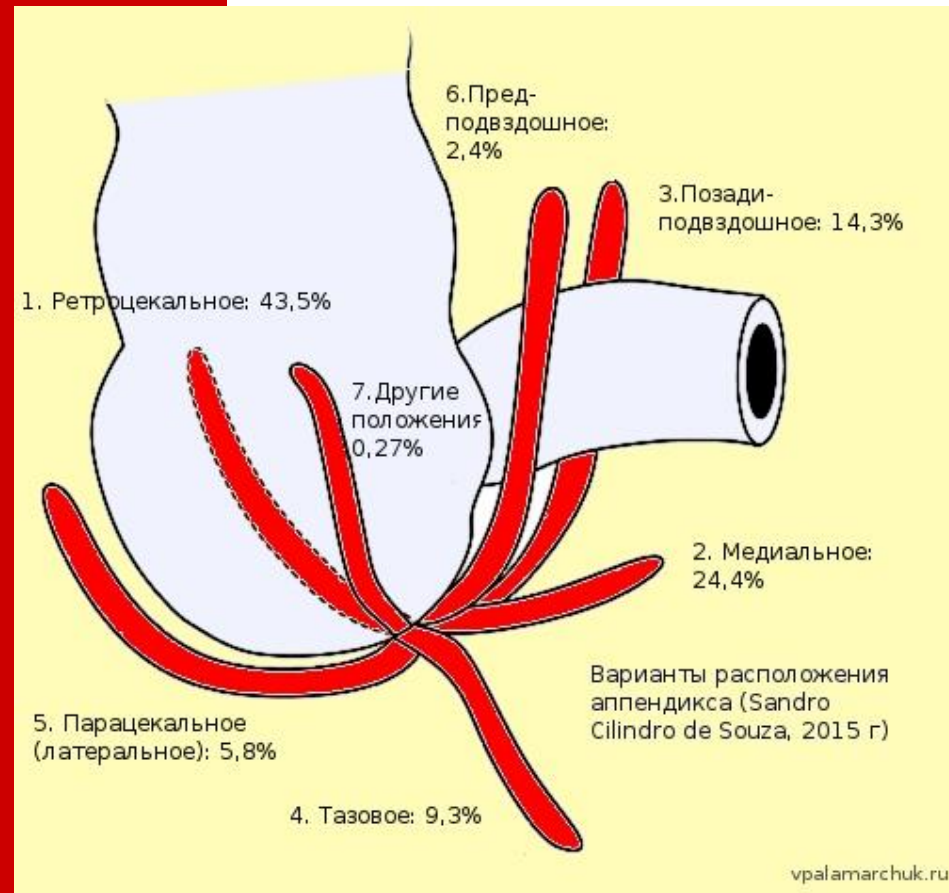АНАТОМИЧЕСКИЕ ВАРИАНТЫ РАСПОЛОЖЕНИЯ СЛЕПОЙ КИШКИ

- ✓ Правая подвздошная область
- ✓ Тазовое
- ✓ Подпеченочное
- ✓ Левостороннее

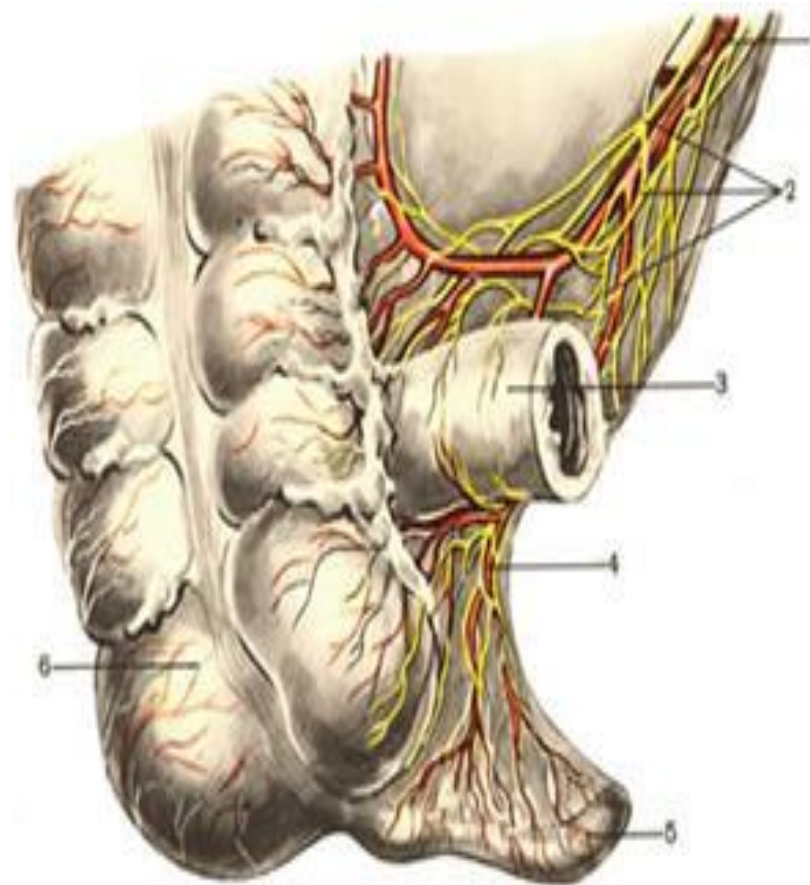
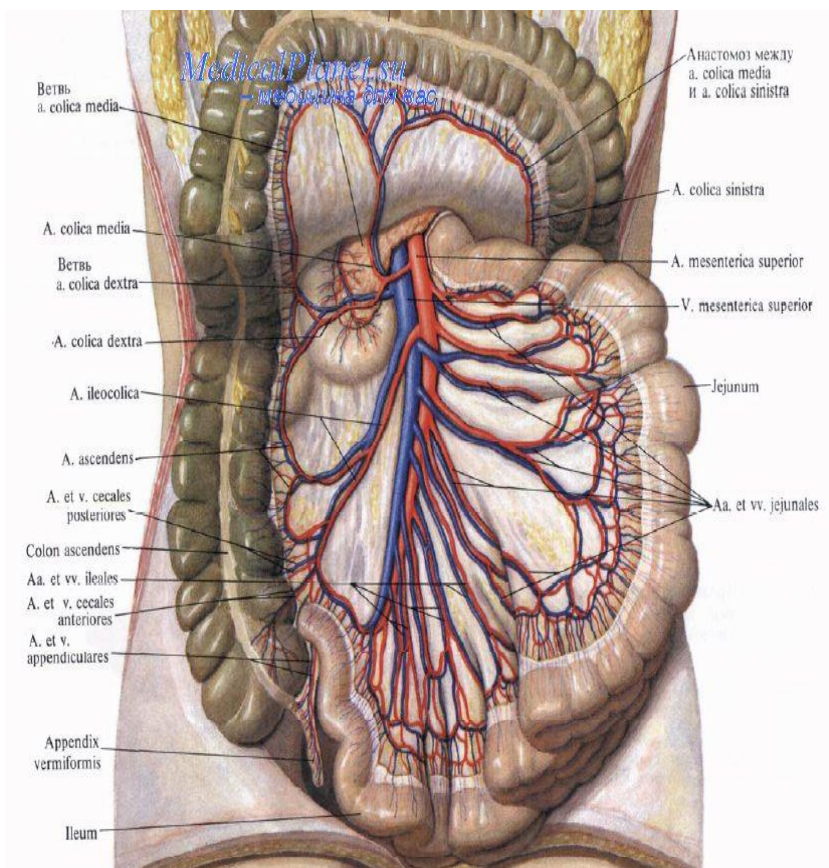


ВАРИАНТЫ РАСПОЛОЖЕНИЯ ЧЕРВЕОБРАЗНОГО ОТРОСТКА

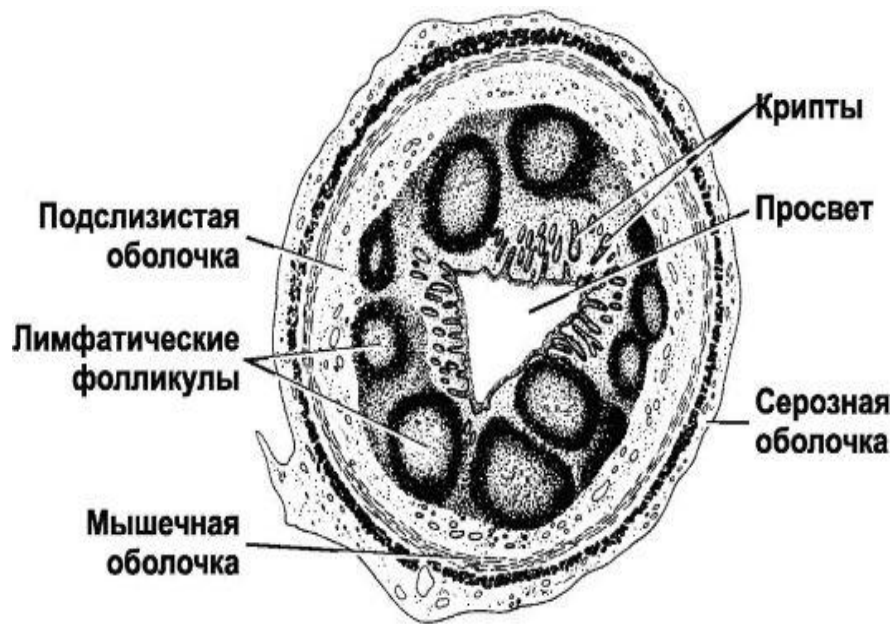
- Медиальное
- Нисходящее
- Переднее
- Боковое
- Ретроцекальное (внутрибрюшинное, забрюшинное)
- Интерстециальное



КРОВОСНАБЖЕНИЕ И ИНЕРВАЦИЯ АППЕНДИКСА



СТРОЕНИЕ И ФУНКЦИИ АППЕНДИКСА



Функции аппендикса

- 1. рудимент;
- 2. миндалина кишечника (барьер);
- 3. выработка лимфоцитов;
- 4. влияет на рост организма через гипофиз;
- 5. влияет на перистальтику;
- 6. влияет на формирование скелета;
- 7. влияет на функцию вегетативной нервной системы;
- 8. "зрачок" брюшной полости;
- 9. имеет мощную иннервацию.

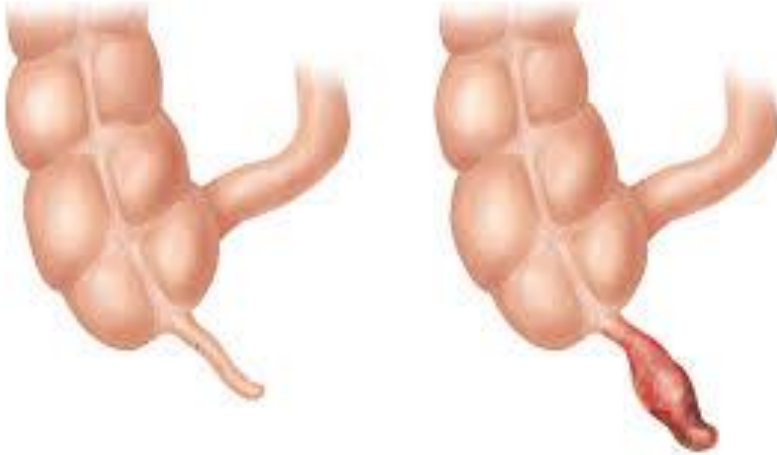
ЭТИОЛОГИЯ И ПАТОГЕНЕЗ ОСТРОГО АППЕНДИЦИТА

Основная причина развития острого аппендицита – это дисфункция нервно-регуляторного аппарата червеобразного отростка.

Дисфункцию нервно-регуляторного аппарата червеобразного отростка могут вызвать три группы факторов:

- Сенсibilизация (аллергический компонент)**
- Рефлекторный путь (болезни желудка, кишечника и т.д.)**
- Непосредственное раздражение (инородные тела, каловые камни).**

КЛАССИФИКАЦИЯ ОСТРОГО АППЕНДИЦИТА



- ✓ **Аппендикулярная колика.**
- ✓ **Острый катаральный аппендицит.**
- ✓ **Острый деструктивный аппендицит: флегмонозный, гангренозный, перфоративный.**
- ✓ **Осложненный аппендицит: аппендикулярный инфильтрат, аппендикулярный абсцесс, перитонит, пилефлебит, сепсис и др.**

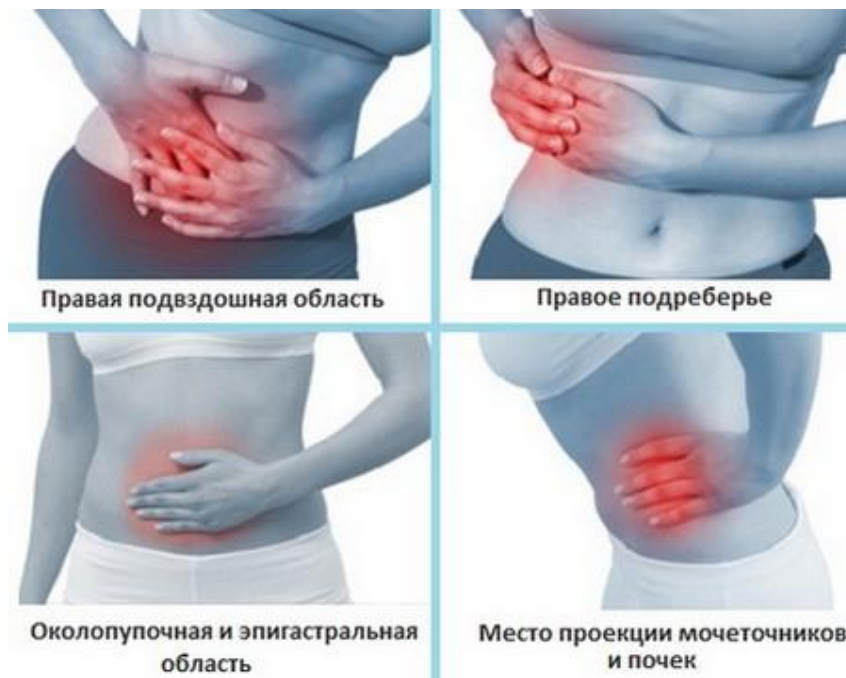ОСНОВНЫЕ КЛИНИЧЕСКИЕ ПРИЗНАКИ ОСТРОГО АППЕНДИЦИТА

Боли в животе.

Тошнота и рвота.

Дизурические расстройства.

Повышение температуры тела.



КЛИНИКА И ДИАГНОСТИКА ОСТРОГО АППЕНДИЦИТА

Основные симптомы острого аппендицита.

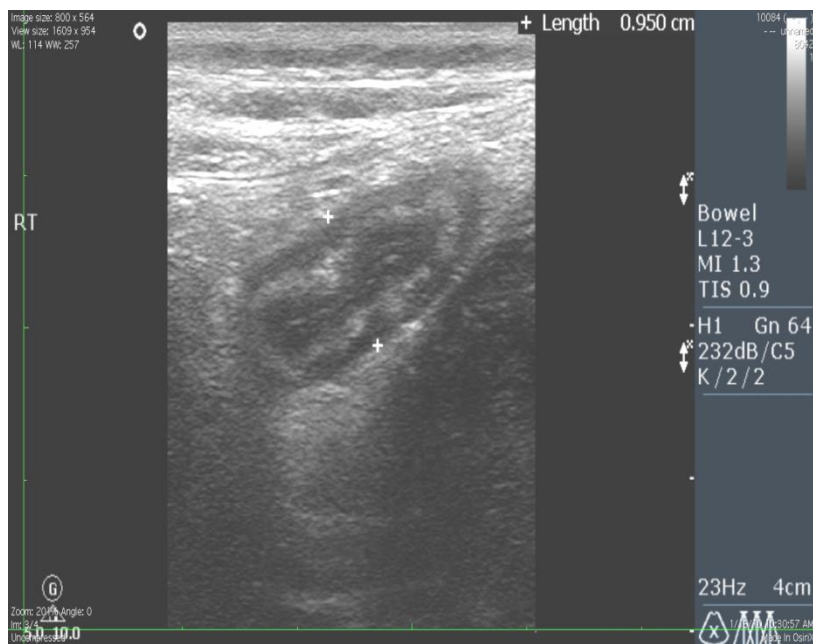
- ✓ **Ровзинга.**
- ✓ **Ситковского.**
- ✓ **Бартамье-Михельсона.**
- ✓ **Раздольского.**
- ✓ **Воскресенского.**
- ✓ **Щеткина-Блюмберга.**
- ✓ **Образцова.**
- ✓ **Островского.**

Для диагностики острого аппендицита используют:

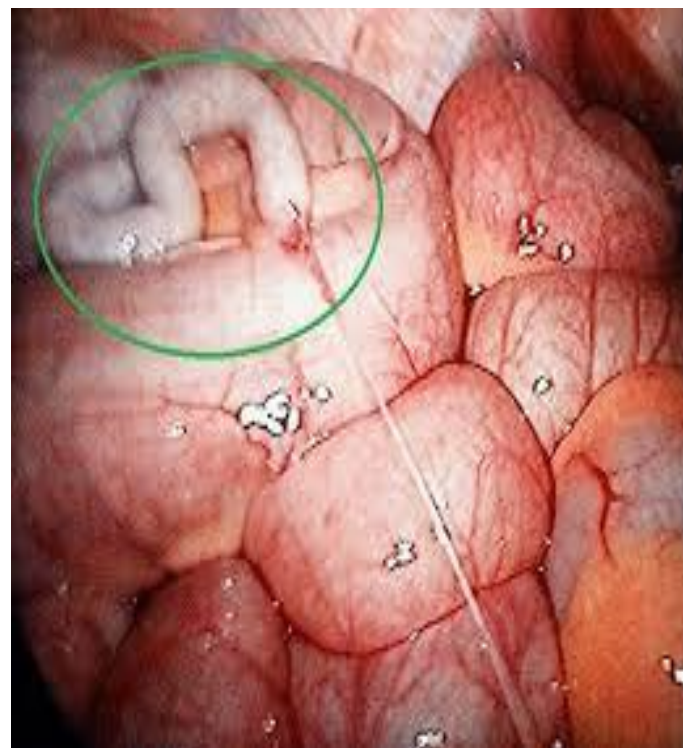
- Лабораторные методы исследования (анализ крови и мочи)
- специальные методы исследования (УЗИ, лапароскопия).

ДИАГНОСТИКА ОСТРОГО АППЕНДИЦИТА

УЗИ



ЛАПАРОСКОПИЯ



ДИФФЕРЕНЦИАЛЬНЫЙ ДИАГНОЗ

- ✓ **Воспалительные заболевания органов малого таза и другая патология яичников.**
- ✓ **Заболевания мочевыводящих путей.**
- ✓ **Болезнь Крона.**
- ✓ **Гастроэнтерит.**
- ✓ **Мезентериальный лимфаденит.**
- ✓ **Дивертикулит.**
- ✓ **Правосторонняя нижнедолевая плевропневмония.**

ТАКТИКА ХИРУРГА ПРИ ОСТРОМ АППЕНДИЦИТЕ

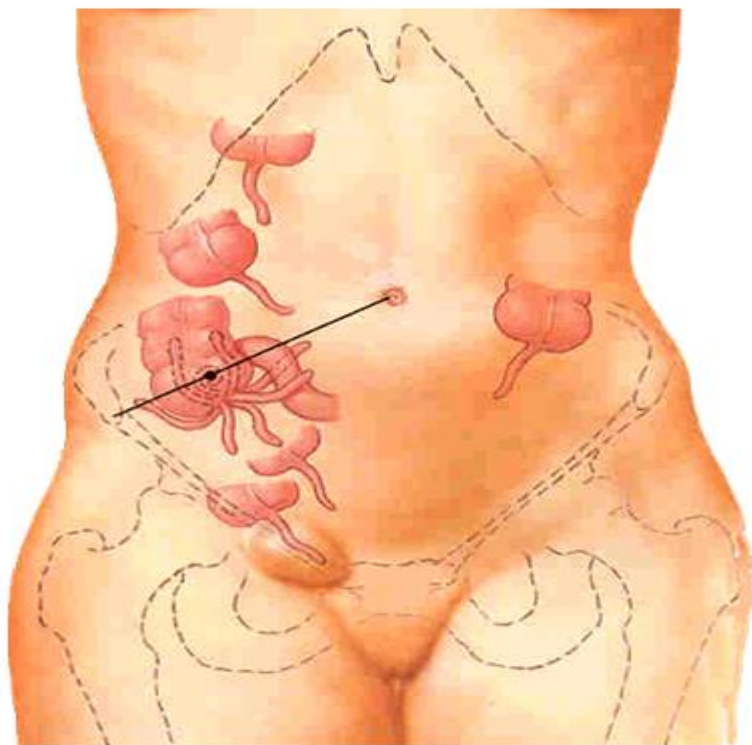
- При установленном диагнозе острого аппендицита больной подлежит экстренной операции.
- При подозрении на острый аппендицит больной госпитализируется в хирургическое отделение и подлежит динамическому наблюдению и обследованию.
- Если в процессе динамического наблюдения невозможно исключить острый аппендицит – больной подлежит оперативному лечению.

МЕТОДЫ ОБЕЗБОЛИВАНИЯ ПРИ ОПЕРАЦИИ АППЕНДЕКТОМИЯ

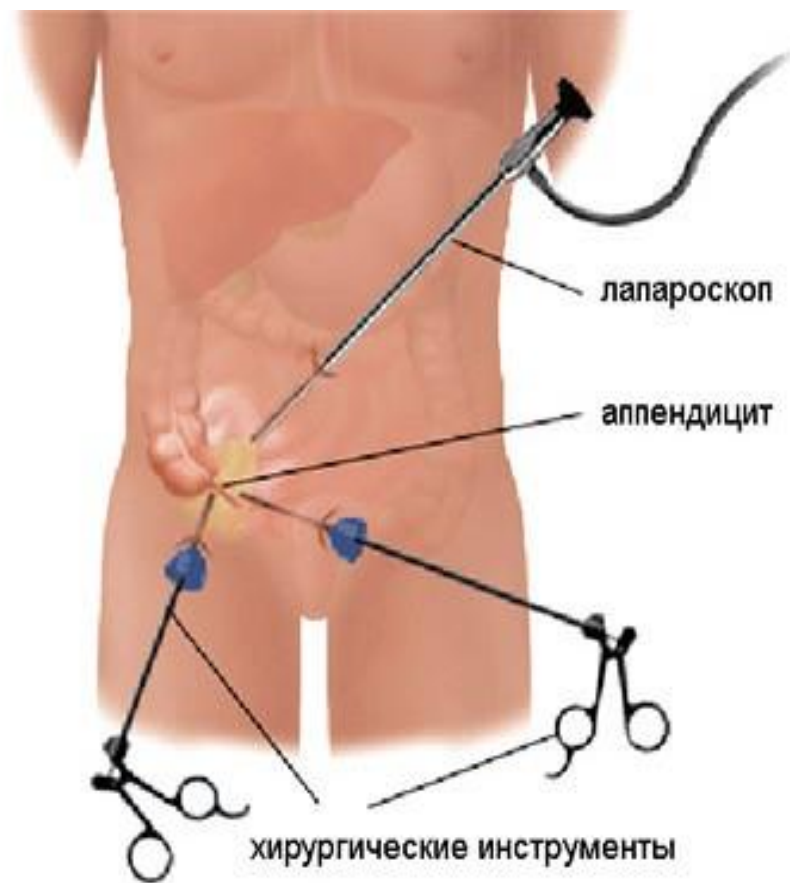
- **Местная анестезия.**
- **Общее обезболивание.**
- **Комбинированное.**

ХИРУРГИЧЕСКИЕ ДОСТУПЫ К ЧЕРВЕОБРАЗНОМУ ОТРОСТКУ

- ✓ **ОТКРЫТАЯ АПЕНДЭКТОМИЯ**
- ✓ **Волковича-Дьяконова (косой в правой подвздошной области).**
- ✓ **Ленандера (параректальный).**
- ✓ **Нижняя срединная лапаротомия.**



ЛАПАРОСКОПИЧЕСКАЯ АПЕНДЭКТОМИЯ



ОСОБЕННОСТИ ТЕЧЕНИЯ И ДИАГНОСТИКИ ОСТРОГО АППЕНДИЦИТА У БЕРЕМЕННЫХ

Острый аппендицит в первую половину беременности протекает как и у небеременных женщин.

ОСОБЕННОСТИ ТЕЧЕНИЯ И ДИАГНОСТИКИ ОСТРОГО АППЕНДИЦИТА У БЕРЕМЕННЫХ

На клиническое проявление острого аппендицита во вторую половину беременности оказывают влияние следующие факторы:

- ✓ Смещение слепой кишки с аппендиксом вверх.**
- ✓ Слепая кишка с аппендиксом частично прикрыты увеличенной беременной маткой.**
- ✓ Передняя брюшная стенка перерастянута увеличенной маткой, поэтому симптом напряжения мышц брюшной стенки менее выражен.**
- ✓ Наличие патологии беременности.**

ОСОБЕННОСТИ ОБСЛЕДОВАНИЯ БЕРЕМЕННЫХ С ОСТРЫМ АППЕНДИЦИТОМ

- ✓ **Выявление местных симптомов острого аппендицита лучше всего проводить в положении на левом боку.**
- ✓ **Больная должна быть осмотрена акушером-гинекологом.**
- ✓ **Необходимо провести УЗИ матки.**

ТАКТИКА ХИРУРГА ПРИ ОСТРОМ АППЕНДИЦИТЕ У БЕРЕМЕННЫХ

- ✓ При установленном диагнозе острого аппендицита не зависимо от сроков беременности больная подлежит хирургическому лечению.
- ✓ При подозрении на острый аппендицит больная госпитализируется в хирургическое отделение и подлежит динамическому наблюдению хирурга и акушера-гинеколога.
- ✓ Если при динамическом наблюдении диагноз острого аппендицита нельзя исключить, решением консилиума больной выставляются показания к хирургическому вмешательству.

ОСЛОЖНЕНИЯ ОСТРОГО АППЕНДИЦИТА

Аппендикулярный инфильтрат.

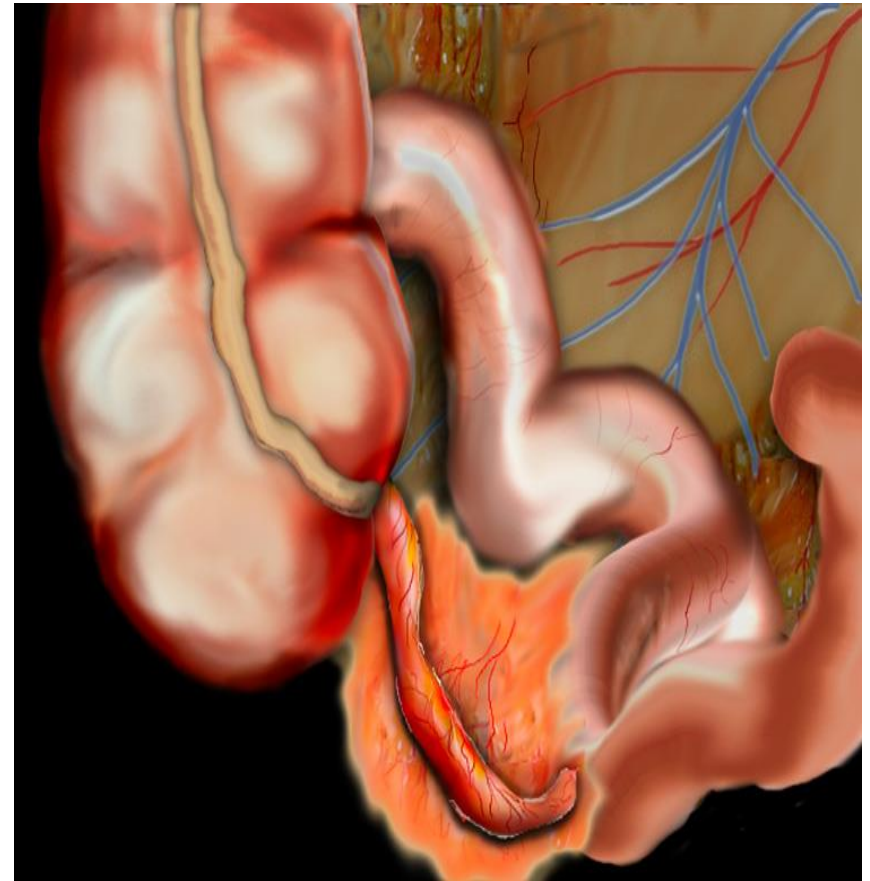
Абсцессы брюшной полости.

Разлитой гнойный перитонит.

Пилефлебит.

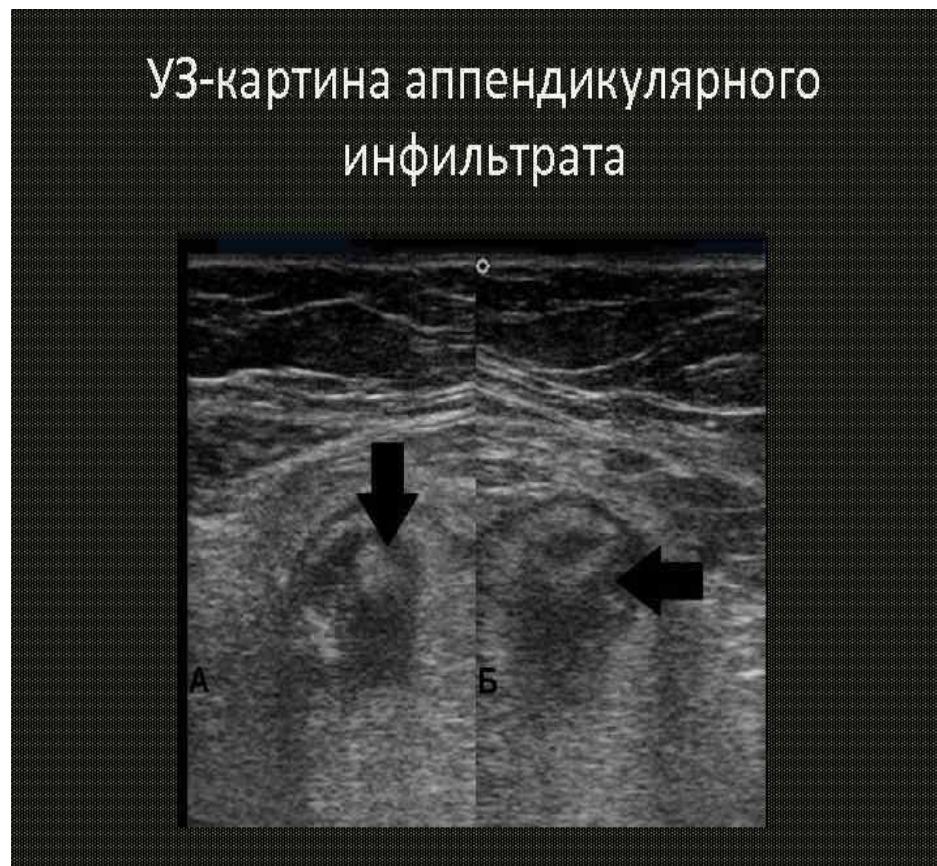АПЕНДИКУЛЯРНЫЙ ИНФИЛЬТРАТ

Это осложнение острого аппендицита, возникающее на 3-5 сутки после начала приступа и образуется в силу отграничения воспаленного червеобразного отростка от свободной брюшной полости прилежащими органами.



ДИАГНОСТИКА АППЕНДИКУЛЯРНОГО ИНФИЛЬТРАТА

- Клиническая
- Лабораторная
- УЗИ



АППЕНДИКУЛЯРНЫЙ ИНФИЛЬТРАТ

Тактика – консервативное лечение.

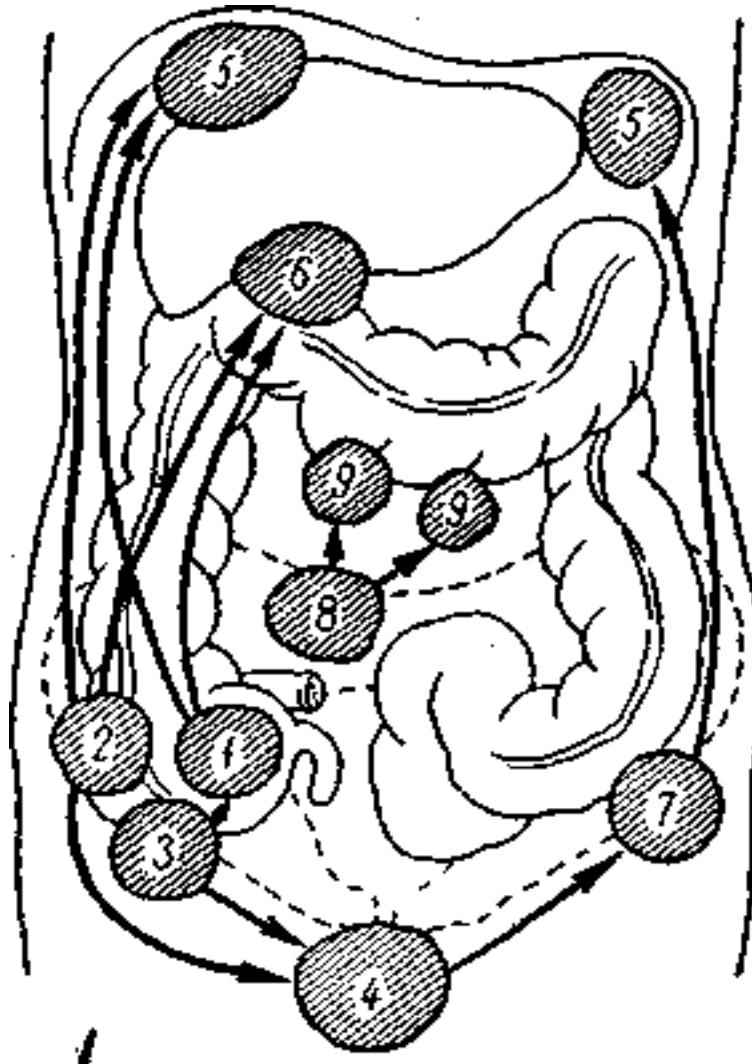
ИСХОДЫ

- АБССЦЕДИРОВАНИЕ
- Абортивное течение

ОСЛОЖНЕНИЯ ОСТРОГО АППЕНДИЦИТА

➤ Абсцессы
брюшной полости

➤ Острый
пилефлебит



**Благодарю за
внимание**